UNIVERSITÉ DE MONTRÉAL

MODÉLISATION BIOMÉCANIQUE D'INTERVENTIONS CHIRURGICALES SUR LA CAGE THORACIQUE POUR LE TRAITEMENT DES DÉFORMATIONS SCOLIOTIQUES

LIONEL GRÉALOU

DÉPARTEMENT DE GÉNIE MÉCANIQUE

ÉCOLE POLYTECHNIQUE DE MONTRÉAL

MÉMOIRE PRÉSENTÉ EN VUE DE L'OBTENTION

DU DIPLÔME DE MAÎTRISE ÈS SCIENCES APPLIQUÉES

(GÉNIE MÉCANIQUE)

AOÛT 2000

© Lionel Gréalou, 2000.

National Library of Canada
Bibliothèque nationale du Canada

Acquisitions and Bibliographic Services
Acquisitions et services bibliographiques

395 Wellington Street
Ottawa ON K1A 0N4
Canada

395, rue Wellington
Ottawa ON K1A 0N4
Canada

Your file Votre référence

Our file Notre référence

The author has granted a non-exclusive licence allowing the National Library of Canada to reproduce, loan, distribute or sell copies of this thesis in microform, paper or electronic formats.

L'auteur a accordé une licence non exclusive permettant à la Bibliothèque nationale du Canada de reproduire, prêter, distribuer ou vendre des copies de cette thèse sous la forme de microfiche/film, de reproduction sur papier ou sur format électronique.

The author retains ownership of the copyright in this thesis. Neither the thesis nor substantial extracts from it may be printed or otherwise reproduced without the author's permission.

L'auteur conserve la propriété du droit d'auteur qui protège cette thèse. Ni la thèse ni des extraits substantiels de celle-ci ne doivent être imprimés ou autrement reproduits sans son autorisation.

0-612-57408-3

Canada

UNIVERSITÉ DE MONTRÉAL

ÉCOLE POLYTECHNIQUE DE MONTRÉAL

Ce mémoire intitulé :

MODÉLISATION BIOMÉCANIQUE D'INTERVENTIONS CHIRURGICALES SUR LA CAGE THORACIQUE POUR LE TRAITEMENT DES DÉFORMATIONS SCOLIOTIQUES

présenté par : GRÉALOU Lionel

en vue de l'obtention du diplôme de : Maîtrise ès sciences appliquées

a été dûment accepté par le jury d'examen constitué de :

M. DANSEREAU Jean, Ph.D., président

M. AUBIN Carl-Éric, Ph.D., membre et directeur de recherche

M. SEVASTIK John, M.D., membre

À ma mère,

pour ses encouragements

et son dévouement

REMERCIEMENTS

Premièrement, je voudrais remercier mon directeur de recherche, le Dr Carl-Éric Aubin, professeur agrégé au département de génie mécanique de l'École Polytechnique de Montréal (ÉPM) pour m'avoir proposé ce sujet original et pour la confiance qu'il m'a témoignée tout au long de ma maîtrise. Son support technique, ses précieux conseils et son enthousiasme ont grandement contribué à la réalisation de ce projet.

Je tiens également à remercier l'ensemble des personnes du Laboratoire Informatique de Scoliose 3D (LIS3D), du Laboratoire de Modélisation Biomécanique et de Chirurgie Assistée par Ordinateur, ainsi que le personnel du centre de recherche de l'hôpital Sainte-Justine (HSJ). J'aimerais remercier tout particulièrement le Dr Hubert Labelle, chef du Service d'orthopédie de l'HSJ et professeur au département de chirurgie de la Faculté de médecine de l'Université de Montréal, pour ses apports clinique et scientifique tout au long du projet. J'aimerais également remercier les associés de recherche Yvan Petit et Marie Beauséjour pour leur support technique et informatique, ainsi que tous les étudiants du LIS3D, spécialement Patrick Garceau et Isabelle Villemure qui ont contribué à la réalisation de ce projet par leur aide et leurs conseils quotidiens. Merci également à Muriel Vaiton pour le temps passé à la lecture et à la correction de ce mémoire.

Je tiens aussi à remercier le Dr John Sevastik, chirurgien orthopédiste de l'hôpital universitaire de Huddinge, Institut Karolinska (Suède) pour ses conseils cliniques et sa collaboration au projet.

Ce travail de recherche a été financé par le Fonds pour la Formation de Chercheurs et l'Aide à la Recherche (Québec).

Finalement, j'aimerais remercier chaleureusement ma famille et mes amis qui m'ont encouragé et supporté tout au long de ce projet, et tout particulièrement ma mère Claude pour ses encouragements et son dévouement, Martine et Michel Jean-Vézina ainsi que Hélène Daccord pour leur soutien et leur positivisme.

RÉSUMÉ

La scoliose est une déformation tridimensionnelle (3D) de la colonne vertébrale et de la cage thoracique qui, dans les cas les plus sévères, est traitée chirurgicalement par instrumentation et ostéosynthèse. Les costoplasties (résections de côtes) sont d'autres options chirurgicales utilisées lors du traitement de la scoliose. Elles sont généralement mises en œuvre dans un but esthétique afin de réduire les déformations de la cage thoracique. Par ailleurs, quelques études cliniques appuyées par des études expérimentales sur les animaux ont montré que ces procédures, avec raccourcissement ou allongement, peuvent également être utilisées pour corriger les déformations de la colonne vertébrale. Les principes d'action des costoplasties s'appuient sur des concepts physiologiques complexes touchant aux aspects de biomécanique humaine, de processus scoliotique et de croissance. Les mécanismes de correction de ces techniques sont encore mal maîtrisés du fait des nombreux paramètres qui entrent en jeu lors du traitement. Aucune étude biomécanique n'a été consacrée à la caractérisation de ces mécanismes.

Ce projet s'intéresse aux mécanismes de correction des costoplasties et pose l'hypothèse qu'il est possible d'influencer mécaniquement les déformations scoliotiques en pratiquant des opérations chirurgicales sur la cage thoracique. Les objectifs sont donc de développer une approche de modélisation biomécanique des costoplasties, d'évaluer le potentiel de correction de ces approches et d'effectuer des recommandations au sujet de leur utilisation en clinique pour le traitement de la scoliose.

Un modèle biomécanique, par éléments finis, a été utilisé afin de tester virtuellement différentes variantes de costoplasties dans le but de vérifier les différents aspects de cette hypothèse. Ce modèle est construit à partir de la géométrie personnalisée de patients scoliotiques à l'aide d'une technique de reconstruction tridimensionnelle de la colonne vertébrale et de la cage thoracique développée à l'Hôpital Sainte-Justine et à l'École Polytechnique de Montréal. La faisabilité de l'approche a d'abord été testée sur la géométrie d'un patient scoliotique d'angle de Cobb thoracique de 72°. Ensuite, une étude biomécanique complète des mécanismes de correction a été effectuée sur un patient scoliotique d'angle de Cobb thoracique de 46°. Finalement, une étude complémentaire a permis de comparer les mécanismes de correction des costoplasties avec ceux de l'instrumentation Cotrel-Dubousset qui ont été simulées de façon isolée ou concomitante sur 5 patients scoliotiques.

Les costoplasties produisent de faibles modifications géométriques, mais des efforts importants et complexes sont générés au niveau des côtes et des vertèbres lors des simulations. Cette étude a permis de caractériser les efforts internes transmis des côtes aux vertèbres lors des interventions chirurgicales sur les côtes, et des vertèbres aux côtes lors de l'instrumentation du rachis. Les tendances observées ont montré que des raccourcissements de côtes du côté de la concavité ou des allongements de côtes du côté de la convexité de la courbure scoliotique induisent en général des patrons de chargement complexes sur les plateaux vertébraux orientés dans le sens d'une correction des déformations scoliotiques du rachis. En revanche, les raccourcissements de côtes du côté

convexe effectués dans un but esthétique induisent généralement des charges orientées dans le sens du processus scoliotique. Des résultats opposés ont été obtenus lorsque les interventions ont été effectuées au niveau de la partie antérieure (proche de l'articulation costo-chondrale) ou de la partie postérieure (proche de articulation costo-vertébrale) des côtes.

L'étude complémentaire des mécanismes de correction de l'instrumentation rachidienne Cotrel-Dubousset a montré que les patrons de chargements vertébraux sont similaires à ceux des costoplasties dans le plan frontal et transverse au niveau de l'apex thoracique. Des approches combinées ont également mis en évidence que les côtes sont le lieu de transferts de charges important lors des traitements chirurgicaux de la scoliose. Dépendamment du potentiel de croissance résiduel des patients, ces interventions sont susceptibles de modifier l'équilibre rachidien et de contrebalancer la progression des courbures. Utilisées selon des indications particulières, les simulations ont confirmé que ces procédures sont également des options chirurgicales intéressantes pour traiter les déformations esthétiques de la cage thoracique.

Toutefois, le modèle utilisé comporte des limites qui doivent être considérées lors de l'interprétation des résultats, notamment au niveau des propriétés mécaniques et des conditions limites. Le choix de ces paramètres influence grandement la variabilité des simulations puisqu'ils définissent le comportement biomécanique du modèle lors des différentes sollicitations auxquelles il est soumis. De plus, la croissance des côtes et des vertèbres n'a pas été simulée et seul l'effet immédiat des chirurgies a été évalué.

Enfin, cette analyse biomécanique a fortement mis en évidence le potentiel clinique et l'utilité des costoplasties pour le traitement de la scoliose. L'approche de modélisation développée dans ce projet peut être utilisée afin de tester virtuellement les traitements chirurgicaux sur la cage thoracique et d'aider les chirurgiens orthopédistes à mieux comprendre les mécanismes de correction mis en jeu lors de l'utilisation de ces procédures. Cet outil permettra d'analyser des concepts chirurgicaux novateurs qui ne peuvent pas être testés directement sur des patients pour des raisons évidentes d'éthique. Les développements futurs permettront de mieux définir le rôle de la cage thoracique qui est parfois mis au second rang lors des traitements chirurgicaux de la scoliose.

ABSTRACT

Scoliosis is a complex tridimensional (3D) deformation of the spine and rib cage, which severe cases are mostly treated by spine instrumentation and bone fusion. Costoplasties (rib shortening or lengthening) are surgical options to address the scoliotic deformities. Rib resections are mostly performed for cosmetic purpose to reduce the rib cage deformation. Few clinical studies supported by experimental investigations on animals have provide sufficient evidence that such procedures could also be used to correct the spinal deformation. The costoplasty principles of action are based on physiological concepts in link with the human biomechanics, and the scoliosis and growth processes. The correction mechanisms of these techniques are still poorly understood due to the several surgical parameters that are involved during the treatment. No biomechanical study was made to characterize those mechanisms.

This Master thesis focuses on the correction mechanisms of costoplasty procedures and addresses the overall hypothesis that rib cage surgeries may influence the scoliotic deformities by mechanical means. The aims of this study are thus to develop a biomechanical modeling approach of rib surgeries, evaluate the potential correction of these techniques and formulate recommendations about the clinical use of costoplasties for the management of scoliosis.

A biomechanical finite element model has been used to virtually test various costoplasty options in order to address the project hypothesis. This model was built from patient

specific geometric data using a tridimensionnal reconstruction technique of the spine and rib cage that has been developed at Sainte-Justine hospital and École Polytechnique de Montréal. The modeling feasibility was first tested on the geometry extracted from a scoliotic patient having a 72° thoracic Cobb angle. Then, a detailed biomechanical investigation of the correction mechanisms was made on an other scoliotic patient having a 46° thoracic Cobb angle. Finally, a complementary analysis was carried out to compare the mechanisms of action of the costoplasty procedures and the Cotrel-Dubousset spine instrumentation that were simulated either alone or in a concomitant way on 5 scoliotic patients.

Costoplasties produce slight immediate geometric modifications but important and complex loads are generated in the ribs and vertebrae during the simulations. This study characterized the internal loads transmitted from the ribs to the vertebrae during rib surgeries, as well as loads from the vertebrae to the ribs during the spine instrumentation surgery. In one hand, resulting trends showed that rib shortening on the side of the concavity or rib lengthening on the side of the convexity generally induce complex load patterns on the vertebral endplates that are oriented in the direction of the scoliotic spine correction. But, in an other hand, cosmetic rib shortening procedures performed on the convex side induce generally unfavorable loads oriented in the direction of the scoliotic process. Opposite results were also obtained when surgeries were simulated at the anterior or posterior rib extremities (respectively, close to the costo-chondral or the costo-vertebral joints).

A complementary study was also made to compare the correction mechanisms of the Cotrel-Dubousset spine instrumentation and the costoplasty procedures. Results showed that the vertebral load patterns are very similar in the frontal and transverse planes at the thoracic apex for both kind of surgeries. Hybrid approaches that combines the two techniques highlighted that ribs are the location of important load transfers during the surgical treatments of scoliosis. Depending on the remaining growth potential of the patients, such procedures may modify the spine equilibrium and counteract the scoliotic progression. When used under well defined indications, the costoplasty simulations confirmed that these interventions may be useful surgical options to address the cosmetic deformation of the rib cage.

However, some limitations due to the model definition must be taken into consideration when interpreting the results, as the mechanical properties and the boundary conditions. The response variability is mostly affected by the choice of these parameters that defined the biomechanical behavior of the model during costoplasties simulations. In addition, the rib and vertebral growth was not included and only the immediate effect of the surgeries was evaluated.

Finally, this biomechanical investigation has strongly highlighted the clinical potential and the usefulness of costoplasty for the treatment of scoliosis. The modeling approach that has been developed in this study might be used in the future to virtually test surgical treatments on the rib cage and help orthopedic surgeons to better understand the correction mechanisms involved with such procedures. This tool can be used to analyze

novel surgical concepts that could not be tested directly on patients for ethic concern. Further refinements may also allow to better assess the biomechanical role of the rib cage that is often only considered in a second hand after the spine during scoliosis surgical treatments.

TABLE DES MATIÈRES

DÉDICACE iv

REMERCIEMENTS v

RÉSUMÉ vii

ABSTRACT xi

TABLE DES MATIÈRES xv

LISTE DES TABLEAUX xix

LISTE DES FIGURES xxii

LISTE DES ANNEXES xxviii

LISTE DES SIGLES ET ABRÉVIATIONS xxix

INTRODUCTION 1

CHAPITRE 1 - REVUE DE LA LITTÉRATURE 4

1.1 Anatomie descriptive et fonctionnelle du tronc 4

1.1.1 La colonne vertébrale 4

1.1.2 La cage thoracique 9

1.2 Biomécanique du thorax 12

1.3 Caractéristiques pathologiques et biomécaniques de la scoliose 16

1.3.1 Description des déformations scoliotiques et des mécanismes pathologiques 16

1.3.2 Méthodes d'évaluation et de caractérisation des déformations scoliotiques 24

1.3.2.1 Évaluation clinique de la scoliose 25

1.3.2.2 Évaluation 3D de la scoliose et modélisation géométrique 28

1.3.3 Scolioses expérimentales 32

1.3.4 Croissance et remodelage osseux de la cage thoracique 35

1.4 Traitements non-chirurgicaux de la scoliose 37

1.5 Traitements chirurgicaux de la scoliose 39

1.5.1 Instrumentation du rachis scoliotique 39

1.5.2 Interventions chirurgicales sur la cage thoracique 45

1.5.2.1 Description générale des interventions chirurgicales sur les côtes 45

1.5.2.2 Synthèse des études cliniques utilisant des résections de côtes 47

1.5.2.3 Costoplasties mécaniques 53

1.6 Modélisation biomécanique du rachis et de la cage thoracique 56

1.6.1 Revue critique des modèles biomécaniques du rachis et de la cage thoracique et de leur utilisation 57

1.6.2 Simulations d'interventions chirurgicales pour le traitement de la scoliose 60

CHAPITRE 2 - HYPOTHÈSE ET OBJECTIFS 63

2.1 Hypothèse générale 63

2.2 Objectifs du projet 64

CHAPITRE 3 - MÉTHODES, RÉSULTATS ET DISCUSSION 65

3.1 Approche générale de modélisation et présentation des articles 65

3.2 Présentation de l'article #1 67

3.2.1 Mise en situation 67

3.2.2 Article #1 : Modélisation biomécanique d'interventions chirurgicales sur la cage thoracique pour le traitement chirurgical de la scoliose : étude de faisabilité 68

3.3 Présentation de l'article #2 102

3.3.1 Mise en situation 102

3.3.2 Article #2 : Rib cage surgery for the treatment of scoliosis: a biomechanical study of the correction mechanisms 102

3.4 Analyse comparative des mécanismes de correction : instrumentation rachidienne versus costoplastie 136

3.4.1 Méthodes 136

3.4.1.1 Modélisation biomécanique de l'instrumentation Cotrel-Dubousset ... 137

3.4.1.2 Simulations effectuées 138

3.4.2 Résultats et discussion 140

3.5 Évaluation complémentaire du modèle biomécanique 145

3.5.1 Influence des conditions frontières 145

3.5.2 Sensibilité des propriétés mécaniques de la cage thoracique 150

3.6 Synthèse des effets géométriques et mécaniques pour les différentes simulations effectuées 154

CHAPITRE 4 - DISCUSSION GÉNÉRALE 157

CONCLUSION ET RECOMMANDATIONS 173

RÉFÉRENCES 177

ANNEXES 208

LISTE DES TABLEAUX

Tableau 1.1 : Synthèse des études cliniques consacrées aux résections de côtes 48

Tableau 1.2 : Synthèse des études cliniques consacrées aux costoplasties mécaniques....54

Tableau 3.1 : Comparaison analytique des indices cliniques et géométriques entre les positions de départ (configuration initiale) et finale (après les simulations de costoplastie du côté de la concavité). 100

Tableau 3.2 : Comparaison analytique des indices cliniques et géométriques entre les positions de départ (configuration initiale) et finale (après les simulations de costoplastie du côté de la convexité). 101

Tableau 3.3 : Designs of the simulation sets: (a) full factorial design of 8 simulations used to test the unilateral rib surgery approaches; (b) Plackett-Burman ½ fractional factorial design of 8 simulations used to test the bilateral rib surgery approaches (the two-level factors A, B and C are described on figure 3.10); C- and C+ are respectively the location of the rib shortening and rib lengthening operation. 133

Tableau 3.4 : Mean values of output parameters (standard deviations in parentheses) for the concave side rib shortening and/or the convex side rib lengthening simulations. 134

Tableau 3.5 : Mean values of output parameters (standard deviations in parentheses) for the convex side rib shortening and/or the concave side rib lengthening simulations. 135

Tableau 3.6 : Facteur de correction relative %C (calculé pour l'angle de Cobb thoracique dans le plan frontal). moyennes (Moy) et écarts types (SD) pour les 6 types de simulations relativement aux 5 patients étudiés 142

Tableau 3.7 : Efforts de réaction aux conditions frontières du modèle après les simulations de costoplasties; les champs laissés vides correspondent à des degrés de liberté non contraints 148

Tableau 3.8 : Efforts de réaction aux conditions frontières du modèle après les simulations d'instrumentation Cotrel-Dubousset: les champs laissés vides correspondent à des degrés de liberté non contraints 148

Tableau 3.9 : Variations des indices géométriques par rapport à l'état initial en fonction des conditions frontières appliquées au modèle lors des simulations de costoplasties et de l'instrumentation Cotrel-Dubousset 149

Tableau 3.10 : Modules d'Young des éléments de la cage thoracique et modifications apportées pour l'étude de sensibilité 151

Tableau 3.11 : Plan factoriel pour l'étude de sensibilité des propriétés mécaniques (module d'Young) des composantes de la cage thoracique sur les simulations de costoplasties 152

Tableau 3.12 : Résultats de l'étude de sensibilité de la rigidité de la cage thoracique pour les variables de sortie S1, S6 et S9 à S11 (les valeurs indiquent une variation par rapport à l'état initial) 153

Tableau 3.13 : Synthèse des modifications géométriques immédiates induites au modèle biomécanique lors des différentes simulations de chirurgie; légende :

(+) : correction géométrique immédiate; (-) :aggravation immédiate des indices géométriques 156

Tableau 3.14 : Synthèse des effets mécaniques immédiats induits au modèle biomécanique lors des différentes simulations de chirurgie (analyse prospective); légende : (+) : possible correction biomécanique; (-) :possible aggravation des déformations scoliotiques à moyen ou à long terme 156

LISTE DES FIGURES

Figure 1.1 : La colonne vertébrale : vues (a) postéro-antérieure (PA); (b) latérale (LAT); (c) antéro-postérieure (AP) (Rouvière, 1974) 5

Figure 1.2 : Vertèbre thoracique typique : vues (a) supérieure; (b) latérale (Rouvière, 1974) 7

Figure 1.3 : (a) Éléments de la liaison intervertébrale; (b) Structure du disque intervertébral (Kapandji, 1979) 8

Figure 1.4 : Mouvements intervertébraux du segment lombaire : (a) flexion; (b) extension; (c) et (d) inflexion latérale (adapté de Kapandji,1979) 9

Figure 1.5 : Vue antérieure de la cage thoracique (Rouvière, 1974) 10

Figure 1.6 : Vue postérieure d'une côte typique (adaptée de Rouvière, 1974) 11

Figure 1.7 : Articulation costo-vertébrale : (a) vue latérale; (b) vue apicale; (c) vue antérieure d'une coupe (Kapandji, 1979) 12

Figure 1.8 : Mouvements des côtes autour des articulations costo-vertébrales et déformation des cartilages costaux et du sternum (Kapandji, 1979) 15

Figure 1.9 : Couplage entre la rotation axiale vertébrale et les déformations de la cage thoracique : vue apicale de la cage thoracique déformée (Kapandji, 1979) 15

Figure 1.10 : Principaux muscles du tronc vus en coupe transversale (White et Panjabi, 1990, Kapandji, 1979) 16

Figure 1.11 : Classement des courbures scoliotiques : (a) thoracique droite; (b) thoraco-lombaire droite; (c) thoracique droite - lombaire gauche; (d) lombaire gauche (Keim, 1976) 17

Figure 1.12 : Déformations scoliotiques au niveau vertébral (White et Panjabi, 1990) 18

Figure 1.13 : Déformations scoliotiques au niveau postérieur, (a) gibbosité telle qu'observée lors du test d'asymétrie en position de flexion et (b) rotation dans le plan transverse (vue de dessous) (Keim, 1976) 20

Figure 1.14 : Examen clinique : (a) mesure du dejettement à l'aide d'un fil à plomb (Keim, 1976) (b) mesure de la gibbosité à l'aide d'un scoliomètre (Bradford et coll., 1995) 25

Figure 1.15 : Examen radiographique : (a) angle de Cobb dans le plan frontal; (b) évaluation de la rotation vertébrale selon l'échelle de Nash et Moe (Keim, 1976) 27

Figure 1.16 : Plan d'élection de Stagnara (Bradford et coll., 1995) 27

Figure 1.17 : Représentation ISIS du contour du dos d'un patient scoliotique (a) avant et (b) après traitement chirurgical (Jefferson et coll., 1988) 28

Figure 1.18 : Calcul de l'indice « Hump sum » (Suzuki et coll., 1992) 29

Figure 1.19 : Technique de reconstruction radiographique tridimensionnelle et de modélisation géométrique 30

Figure 1.20 : Quelques indices pour mesurer les caractéristiques de la cage thoracique (Stokes et coll., 1993; Dansereau et Stokes, 1988) 31

Figure 1.21 : Exemple de traitement par orthèse : (a) forces transmises par l'orthèse au rachis et au bassin; (b) Corset de Milwaukee (White et Panjabi, 1990) 38

Figure 1.22 : Principales manœuvres d'instrumentation Cotrel-Dubousset (Bradford et coll., 1995) 42

Figure 1.23 : Résection esthétique d'une côte du côté de la convexité : (a) dégagement des muscles; (b) identification de la côte la plus proéminente; (c) libération du périoste qui entoure la côte; (d) section du segment déformé 46

Figure 1.24 : Importance de la morphologie des côtes du côté de la convexité lors de la pratique de résections esthétiques de côtes : (a) courbure costale plus médiale et aiguë, (b) courbure placée plus latéralement (Barrett et coll., 1993) 51

Figure 1.25 : Correction esthétique des déformations de la cage thoracique : (a) raccourcissement (résection) des côtes du côté de la convexité; (b) allongement (greffe) des côtes du côté de la concavité (Broome et coll., 1990) 56

Figure 3.1 : Stratégie générale de simulation et approches chirurgicales testées 66

Figure 3.2 : Étapes de modélisation des résections d'une côte : (1) insertion de nouveaux nœuds A et B dans le modèle ; (2) résection du segment de côte et des ligaments intercostaux compris entre A et B ; (3) rapprochement des extrémités et fixation des segments. 94

Figure 3.3 : Modèle biomécanique par éléments finis du rachis et de la cage thoracique (vues postéro-antérieure, latérale et de dessus) : (a) configuration

initiale : (b) après résection de 4 côtes (40 mm) du côté de la concavité ; (c) après résection de 4 côtes (40 mm) du côté de la convexité de la courbure. 95

Figure 3.4 : Déplacements du rachis par rapport à la géométrie initiale suivant : (a) la direction antérieure et (b) la direction latérale pour des longueurs de résection de 20, 40 et 60 mm du côté de la concavité.....96

Figure 3.5 : Patrons de chargements induits au corps vertébral thoracique apical par les résections de côtes du côté de la concavité. Dans le plan frontal vertébral, les couples résultants sont orientés dans le sens d'une diminution de la cunéiformisation. Dans le plan sagittal vertébral, les couples vont dans le sens d'une restauration de la cyphose thoracique.....97

Figure 3.6 : Résection du côté de la concavité : couples induits aux corps vertébraux dans le plan sagittal (calculés dans le repère local de chaque vertèbre) au niveau des plateaux supérieur et inférieur de chaque vertèbre selon les conventions de signe présentées à la figure 3.5. Les niveaux vertébraux T_1 à L_5 sont numérotés de 1 à 17.....98

Figure 3.7 : Résection du côté de la convexité : couples induits aux corps vertébraux dans le plan sagittal (calculés dans le repère local de chaque vertèbre) au niveau des plateaux supérieur et inférieur de chaque vertèbre selon les conventions de signe présentées à la figure 3.5. Les niveaux vertébraux T_1 à L_5 sont numérotés de 1 à 17.....99

Figure 3.8 : Finite element model of the patient based on pre-operative geometry extracted from a radiographic 3D reconstruction method (Aubin et al.[30]): (a) postero-anterior view; (b) lateral view, and (c) top view. 126

Figure 3.9 : Detail of a typical vertebral unit and adjacent pair of ribs (front view): (a) personalized geometric model, and (b) corresponding finite element model. Each rib is connected to the upper and lower vertebrae through 4 elastic beams located at the costo-vertebral (CVsup and CVinf) and costo-transverse (CTsup and CTinf) joints. 127

Figure 3.10 : Variables (independent two-level factors) identified for the generation of the rib surgery simulation sets: "A" was defined as the number of operated ribs (2 and 4 ribs, including the apical rib and up to 2 upper ribs and 1 lower rib); B was the length of the rib surgery (20 and 40 mm shortening or lengthening); C was the location of the surgery on the rib (close to the costo-chondral joint or close to the costo-vertebral joint); and D was the side of the surgery against the scoliotic spine (convex or concave side of the curve). 128

Figure 3.11 : Corrective loads transmitted to the apical vertebra in the local coordinate system: Mx and My are the torques applied to the vertebral end plates in the frontal and sagittal planes respectively; Mz is the derotational torque in the vertebral transverse plane. 129

Figure 3.12 : Typical results of axial forces in ribs after 4 cm concave side shortening simulation on 4 ribs (simulation #8 in Table 3.3a). Reaction forces

appeared as important traction loads near the apex of the curve and as compression loads above and under. 130

Figure 3.13 : Torques transmitted to the vertebral bodies computed in the local coordinate system of each vertebra for two typical simulations #4 and #8 in accordance with Table 3.3 and for the following three simulation sets: 1) concave side rib shortening, 2) convex side rib lengthening, and 3) concave side rib shortening combined with convex side rib lengthening. CC and CT are respectively the anterior and posterior location of the costoplasty on the ribs.....131

Figure 3.14 : Torques transmitted to the vertebral bodies (computed in the local coordinate system of each vertebra) for two typical simulations #4 and #8 in accordance with Table 3.3 and for the following three simulation sets: 1) convex side rib shortening, 2) concave side rib lengthening, and 3) convex side rib shortening combined with concave side rib lengthening. CC and CT are respectively the anterior and posterior location of the costoplasty on the ribs.....132

Figure 3.15 : Comparaison des indices géométrique pour les 5 types de simulations (excluant les simulations d'instrumentation C-D sans la cage thoracique).....141

Figure 3.16 : Couples transmis aux vertèbres lors des simulations d'instrumentation C-D et des simulations de résections de côtes pour le patient #3 (segment instrumenté T_4/L_2 seulement) 143

LISTE DES ANNEXES

ANNEXE I : Article #3 : A biomechanical analysis of the surgical correction in scoliosis using spine instrumentation and costoplasty.....208

ANNEXE II : Résultats complémentaires de l'étude de sensibilité de la rigidité de la cage thoracique lors des simulations de costoplasties.....240

LISTE DES SIGLES ET ABRÉVIATIONS

3D	tridimensionnel
AP	antéro-postérieur
CC	costo-chondral
C-D	Cotrel-Dubousset
cm	centimètre
CT	costo-transverse
CV	costo-vertébral
CVCT	costo-vertébral et costo-transverse
DLT	Direct Linear Transformation
L_1 à L_5	première à cinquième vertèbre lombaire
mm	millimètre
MPa	méga Pascal (10^6 Pascals)
N	Newton
PA	postéro-antérieur
ROTi	degré de liberté en rotation suivant l'axe i (avec i parmi X, Y et Z)
T_1 à T_{12}	première à douzième vertèbre thoracique
Ui	degré de liberté en translation suivant l'axe i (avec i parmi X, Y et Z)

INTRODUCTION

La scoliose idiopathique est une anomalie tridimensionnelle (3D) du tronc qui se traduit par des déformations géométriques et morphologiques complexe au niveau de la colonne vertébrale et de la cage thoracique (Deacon et coll., 1984; Perdriolle, 1979). Les déformations scoliotiques sévères sont généralement traitées par instrumentation et fusion osseuse du segment rachidien déformé (Bridwell, 1997). Cette technique vise une correction primaire des courbures rachidiennes à l'aide d'actions mécaniques induites sur les vertèbres par l'intermédiaire d'implants (vis et crochets) connectés par des tiges métalliques (Bradford et coll., 1995). Les déformations de la cage thoracique ne sont pas traitées directement par l'instrumentation rachidienne, mais une correction secondaire est espérée du fait des mécanismes de couplage transmis au niveau des articulations costo-vertébrales et des nombreux ligaments (Panjabi et coll., 1976; Krajbich, 1994). Malgré le développement de techniques modernes d'instrumentation, le traitement chirurgical de la scoliose est lourd de conséquences puisqu'il rigidifie une partie de la colonne vertébrale et limite les mouvements physiologiques. De plus, il ne procure pas toujours les corrections escomptées puisque certaines déformations résiduelles subsistent parfois après l'intervention (Bradford et coll., 1995; Labelle et coll., 1995; Lenke et coll., 1992).

D'autres alternatives chirurgicales sont mises en œuvre pour traiter les déformations scoliotiques du thorax. Des interventions chirurgicales sur la cage thoracique, et plus particulièrement les côtes (ou costoplasties), comme par exemple des résections de

segments de côtes, sont utilisées dans un but esthétique afin de réduire les déformations des côtes et améliorer l'apparence du dos (Steel, 1983; Broome et coll., 1990; Barrett et coll., 1993).

Par ailleurs, de nombreuses études, expérimentales pour la plupart, ont montré que des costoplasties (raccourcissements ou allongements de côtes) peuvent également permettre de « corriger mécaniquement » les déformations du rachis si ces procédures sont mises en œuvre selon des indications bien définies (Sevastik et coll., 1990a, 1990b; Sevastik, 1993; Pal et coll., 1991; Xiong et Sevastik, 1998, 1999). Les objectifs de ces opérations sont de contrebalancer la progression des courbures scoliotiques en induisant des efforts mécaniques sur la colonne vertébrale de façon à retarder l'instrumentation et la fusion postérieure du rachis jusqu'à l'adolescence, ou même de prévenir sa mise en œuvre. Toutefois, les études publiées à ce sujet font état de procédures très empiriques et difficiles à maîtriser. De plus, celles-ci ont principalement été testées sur des modèles animaux. Malgré le potentiel clinique important de ces approches chirurgicales, leurs effets biomécaniques sur le rachis et leurs mécanismes d'action demeurent mal contrôlés (Krajbich, 1994). Peu d'investigations biomécaniques ont été effectuées dans le but de mieux comprendre les mécanismes de couplage entre la cage thoracique et la colonne vertébrale (Andriacchi et coll., 1974; Aubin et coll., 1996), et aucune étude n'a été consacrée à l'évaluation et la caractérisation des mécanismes de correction induits lors d'interventions chirurgicales sur la cage thoracique pour le traitement de la scoliose idiopathique. La question est donc de savoir comment les costoplasties peuvent produire

une correction mécanique et une amélioration fonctionnelle du tronc scoliotique, et si ces interventions sont vraiment efficaces pour le traitement des déformations scoliotiques en substitution ou en complément aux procédures chirurgicales conventionnelles.

Ainsi, ce projet de maîtrise a pour objectif de mieux comprendre les mécanismes de correction des interventions chirurgicales sur les côtes, caractériser les phénomènes de couplage entre la colonne vertébrale et la cage thoracique et préciser le rôle biomécanique de la cage thoracique dans le cadre du traitement de la scoliose. L'approche utilisée permet de tester virtuellement différentes variantes de costoplasties et de les comparer entre elles et avec des techniques d'instrumentation chirurgicale.

Ce mémoire de maîtrise se compose de 4 chapitres, incluant au premier chapitre une revue de la littérature pertinente et une synthèse des hypothèses et objectifs au second chapitre. Le corps du mémoire est constitué de 2 articles principaux présentés au troisième chapitre, ainsi que plusieurs études complémentaires. Le premier article porte sur une étude de faisabilité où est présentée la méthodologie et des résultats préliminaires montrant la pertinence de l'étude. Par la suite, le second article regroupe une analyse géométrique de six approches différentes de costoplasties ainsi qu'une étude biomécanique comparative détaillée. Finalement, une discussion générale constitue le quatrième chapitre, suivie par des recommandations cliniques et biomécaniques.

CHAPITRE 1 - REVUE DE LA LITTÉRATURE

1.1 Anatomie descriptive et fonctionnelle du tronc

Partie centrale du corps humain, le tronc est constitué d'une structure osseuse et ligamentaire complexe qui abrite et protège les organes internes et qui soutient les membres supérieurs. Son squelette est constitué de trois parties principales : la colonne vertébrale (ou rachis), la cage thoracique (ou thorax) et le bassin.

1.1.1 La colonne vertébrale

La colonne vertébrale est une longue tige osseuse et ligamentaire, résistante et flexible, qui constitue l'axe structural du corps humain (figure 1.1). Parmi ses fonctions biomécaniques fondamentales, trois principales se distinguent : (1) le poids et les moments de flexion induits par la tête, le tronc et les membres supérieurs sont transférés au bassin par l'intermédiaire du rachis; (2) sa configuration géométrique et mécanique lui permet d'effectuer des mouvements physiologiques suffisants entre la tête, le tronc et le bassin; (3) elle protège le fragile cordon médullaire des éventuels dommages que pourraient produire certaines forces ou déplacements causés par un traumatisme (White et Panjabi, 1990). Globalement, la partie antérieure de la colonne vertébrale assure la stabilité et le support de la charge du tronc tandis que les différentes composantes de la partie postérieure prennent part à l'exécution des mouvements physiologiques.

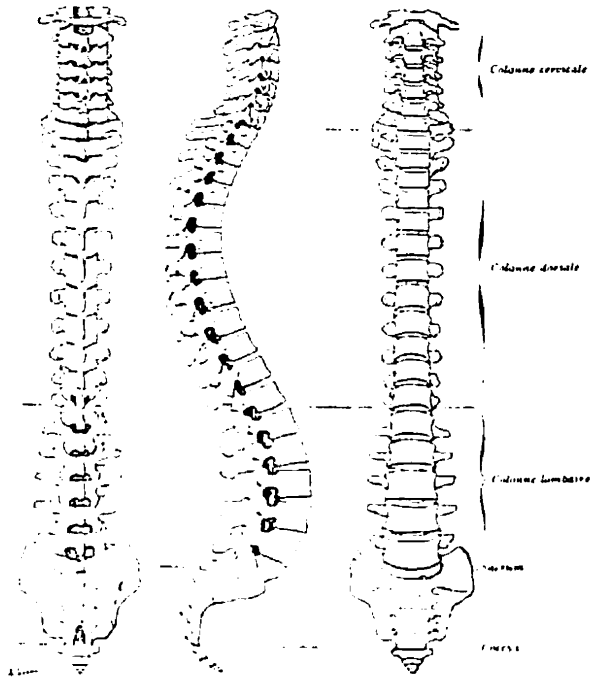

(a) (b) (c)

Figure 1.1 : La colonne vertébrale : vues (a) postéro-antérieure (PA); (b) latérale (LAT); (c) antéro-postérieure (AP) (Rouvière, 1974)

La colonne vertébrale se caractérise par une architecture segmentaire formant une chaîne multi-articulée permettant des mouvements de grande amplitude. Elle est constituée d'une série de 33 à 35 vertèbres superposées qui s'articulent les unes aux autres de façon contrôlée par le biais d'un système complexe de joints, ligaments et cartilages, et qui sont regroupées en cinq segments tels qu'illustrés à la figure 1.1. On retrouve 7 vertèbres cervicales (C_1 à C_7), 12 vertèbres thoraciques ou dorsales (T_1 à T_{12}), 5 vertèbres lombaires (L_1 à L_5), 5 vertèbres sacrées (S_1 à S_5) et de 3 à 5 vertèbres coccygiennes fusionnées ensemble. Vue dans le plan frontal, la colonne vertébrale normale est rectiligne. Dans le plan sagittal, elle comporte 4 courbures distinctes : une lordose cervicale (courbure concave vers l'arrière), une cyphose thoracique (courbure concave

vers l'avant), une lordose lombaire et une cyphose sacrée. Les courbures anatomiques normales jouent un rôle mécanique important : elles procurent à la colonne vertébrale sa flexibilité, sa capacité d'absorption des chocs ainsi que ses caractéristiques de rigidité et de stabilité à chaque niveau vertébral (White et Panjabi, 1990).

Les vertèbres thoraciques et lombaires présentent une partie antérieure, le corps vertébral et une partie postérieure, l'arc vertébral, qui entourent le canal vertébral. Le corps vertébral est la partie la plus massive de la vertèbre qui supporte principalement le poids des structures supérieures. Les deux surfaces crâniale et caudale du corps vertébral forment respectivement les plateaux vertébraux supérieur et inférieur (figures 1.2 et 1.3). L'arc vertébral postérieur est relié au corps vertébral par les pédicules à l'avant, eux-mêmes réunis entre eux horizontalement par les lames vertébrales à l'arrière. À la jonction des pédicules et des lames, les apophyses articulaires viennent se fixer de part et d'autre sur l'arc postérieur. Au nombre de quatre, deux supérieures et deux inférieures, elles portent des facettes articulaires cartilagineuses qui permettent l'articulation avec les vertèbres voisines. Les apophyses transverses s'implantent aussi à l'union des pédicules et des lames. L'apophyse épineuse s'insère sur la ligne médiane postérieure de l'arc vertébral. Les vertèbres thoraciques se caractérisent par la présence de facettes articulaires costo-vertébrales (CV) et costo-transverses (CT) qui servent de points d'attache aux côtes. La figure 1.2 présente une vertèbre thoracique typique. Les vertèbres lombaires se différencient des vertèbres thoraciques par leurs plus grandes dimensions et

l'absence de facettes articulaires costales. Leurs apophyses transverses sont plus longues, étroites et effilées.

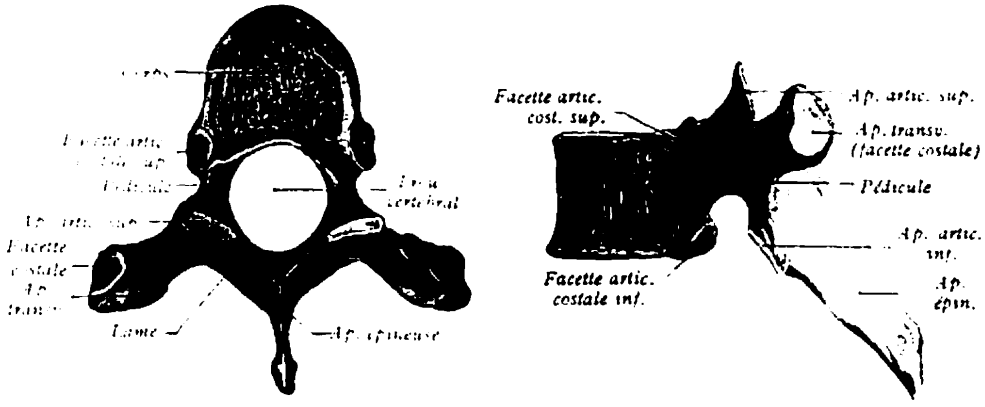

(a) (b)

Figure 1.2 : Vertèbre thoracique typique : vues (a) supérieure; (b) latérale (Rouvière, 1974)

Les vertèbres s'articulent entres elles au niveau des corps vertébraux et des arcs postérieurs. Les articulations cartilagineuses entre les corps vertébraux sont représentées par les disques intervertébraux, renforcés par de nombreux éléments fibro-ligamentaires qui s'étendent du sacrum jusqu'à la base du crâne (figure 1.3). Le disque intervertébral (D) est constitué d'une partie centrale, le nucleus pulposus (8), principalement constitué d'eau, et d'une partie périphérique, l'annulus fibrosus (6 et 7), anneau constitué d'une succession de couches fibreuses concentriques. Parmi les ligaments, on distingue le ligament vertébral commun antérieur (1), le ligament vertébral commun postérieur (2), le ligament jaune (3), le ligament inter-épineux (4) et le ligament sur-épineux (5). Au niveau des articulations inter-aphophysaires, les ligaments inter-apophysaires (9)

renforcent la capsule de ces articulations. Globalement, ces ligaments assurent une liaison extrêmement solide entre les vertèbres et assurent la résistance mécanique au rachis.

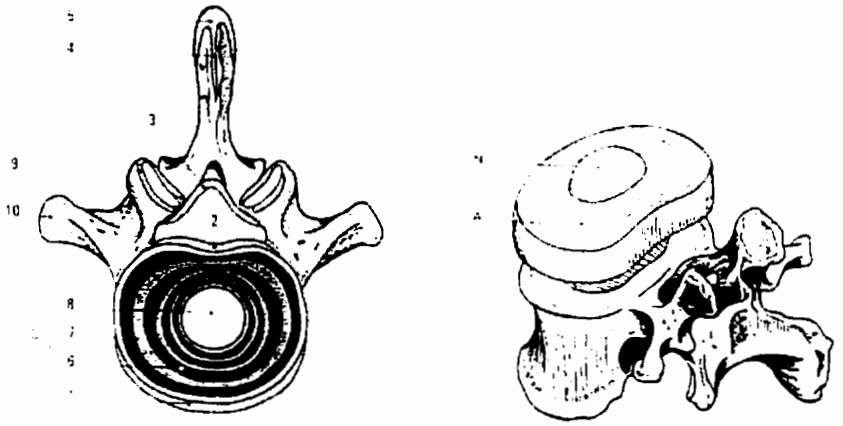

(a) **(b)**

Figure 1.3 : (a) Éléments de la liaison intervertébrale; (b) Structure du disque intervertébral (Kapandji, 1979)

Entre les apophyses articulaires des vertèbres, se trouvent des articulations apophysaires qui possèdent des surfaces articulaires recouvertes de cartilage dont le contact s'établit entre, en avant, l'apophyse articulaire supérieure et, en arrière, l'apophyse articulaire inférieure. Lors des différents mouvements, les surfaces zygapophysaires glissent les unes par rapport aux autres et agissent comme des butées osseuses au niveau de l'arc postérieur. De plus, l'ensemble des ligaments intervertébraux limitent l'amplitude des mouvements en agissant comme des ressorts (figure 1.4). Comparativement, les mouvements de flexion/extension sont plus importants au niveau lombaire et la rotation vertébrale admissible est plus élevée au niveau du segment thoracique. L'orientation des facettes articulaires au niveau thoracique favorise la rotation axiale et limite l'amplitude

des mouvements de flexion/extension. Au niveau du segment lombaire, celles-ci permettent des mouvements de flexion/extension de grande amplitude et limitent la rotation axiale.

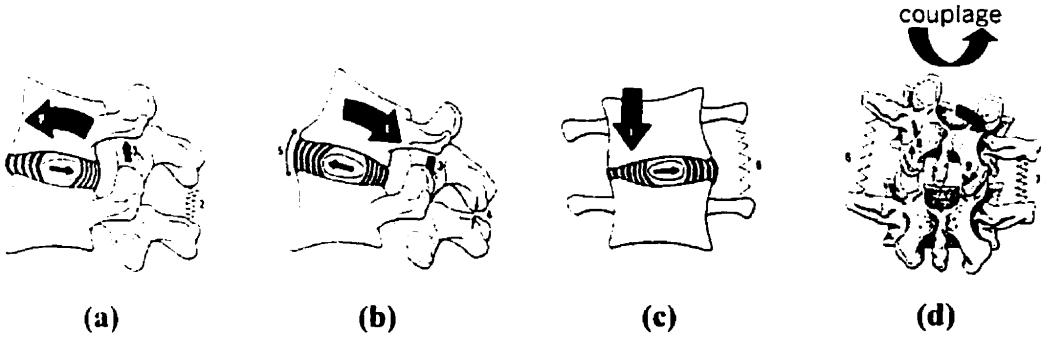

Figure 1.4 : Mouvements intervertébraux du segment lombaire : (a) flexion; (b) extension; (c) et (d) inflexion latérale (adapté de Kapandji,1979)

Des mécanismes de couplage interviennent entre les vertèbres lors des mouvements d'inflexion latérale du rachis. Au niveau lombaire, ceux-ci s'illustrent généralement par une rotation axiale des corps vertébraux vers la convexité de la courbure d'inflexion (figure 1.4d), alors qu'au niveau thoracique, les phénomènes de couplage sont moins prononcés (White, 1969; Nordin et Frankel, 1989; White et Panjabi, 1990). Toutefois, il n'y a pas de consensus à ce sujet dans la littérature.

1.1.2 La cage thoracique

La cage thoracique (thorax) osséo-cartilagineuse est formée par une partie de la colonne vertébrale (les 12 vertèbres thoraciques et les disques intervertébraux), les côtes, les cartilages costaux et le sternum (figure 1.5). D'un point de vue fonctionnel, le thorax

protège les organes intra-thoraciques, rigidifie le tronc et contribue au fonctionnement de l'appareil respiratoire grâce à un arrangement complexe de muscles et d'os.

Au nombre de 12 paires (gauches et droites), on distingue trois sortes de côtes : 1) les sept premières côtes, articulées chacune par un cartilage au sternum; 2) les fausses côtes (8eme, 9eme et 10eme côtes), articulées au sternum par un cartilage commun; 3) les côtes flottantes (11eme et 12ème côtes) dont l'extrémité antérieure reste libre car elles ne sont pas articulées avec le sternum. Joignant la colonne vertébrale au sternum, elles forment une cavité cylindrique fermée qui constitue le thorax.

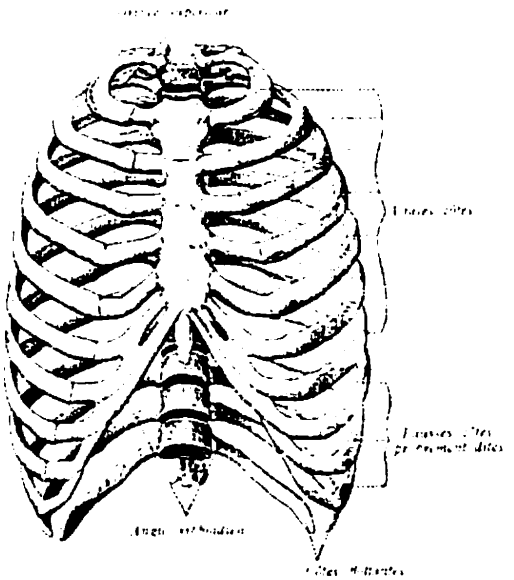

Figure 1.5 : Vue antérieure de la cage thoracique (Rouvière, 1974)

Généralement, les côtes se dirigent dans l'ensemble vers le bas et en avant en décrivant une courbure concave vers l'intérieur du thorax (figure 1.6). Cette obliquité augmente régulièrement dans le sens crânio-caudal. Elles changent trois fois de direction et chaque

segment est séparé par deux angles, antérieur et postérieur. Les côtes présentent trois courbures qui témoignent du changement d'orientation de l'inclinaison de la face latérale de chacune d'entre elles. Le segment postérieur à proximité de la colonne vertébrale (col costal) est étendu jusqu'à l'extrémité libre de l'apophyse transverse (figure 1.6). Ce segment est séparé du suivant par un angle postérieur obtus situé latéralement par rapport au sommet de l'apophyse transverse. Le segment latéral est le plus étendu. Le troisième segment, situé antérieurement, est moins saillant que le segment postérieur.

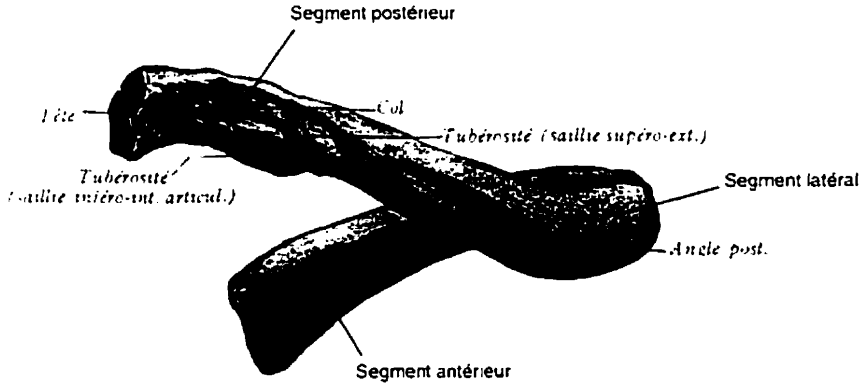

Figure 1.6 : Vue postérieure d'une côte typique (adaptée de Rouvière, 1974)

L'extrémité postérieure de chaque côte comporte une tête, une tubérosité et un col (figure 1.6). La tête costale présente deux facettes articulaires qui viennent se joindre aux facettes costales des corps vertébraux sus et sous-jacents (figure 1.7). L'articulation costo-vertébrale (CV) est ainsi définie entre la tête costale, le disque intervertébral et les corps vertébraux. Celle-ci est renforcée par un ensemble de ligaments, dont le ligament interosseux et un ligament rayonné en trois faisceaux. Entre la tubérosité costale et

l'apophyse transverse se trouve l'articulation costo-transverse (CT). Les ligaments costo-transverses postérieurs, interosseux et supérieurs renforcent cette articulation.

Le sternum est un os plat et allongé qui comprend trois pièces distinctes : le manubrium, le corps et l'apophyse xiphoïde. Au niveau de sa partie supérieure (manubrium), le sternum est articulé avec la clavicule. Il est aussi articulé avec les 10 premières paires de côtes par l'intermédiaire des cartilages costaux.

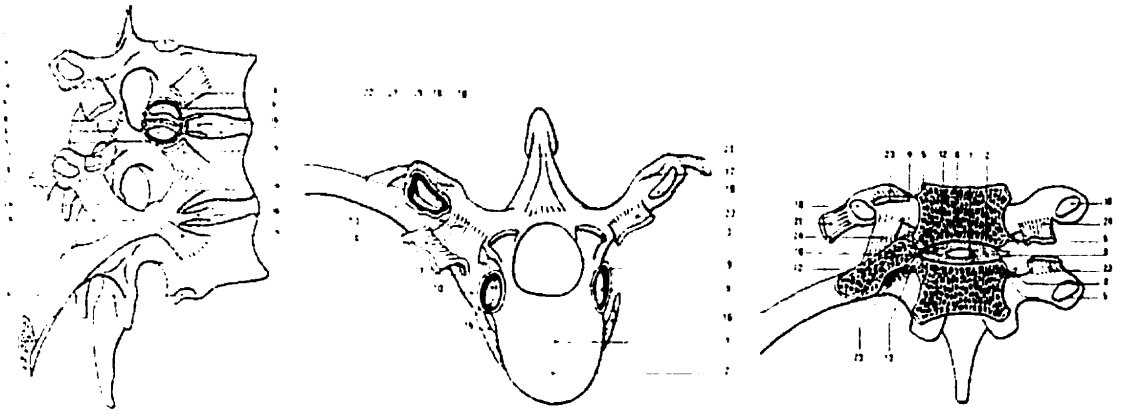

(a) (b) (c)

Figure 1.7 : Articulation costo-vertébrale : (a) vue latérale; (b) vue apicale; (c) vue antérieure d'une coupe (Kapandji, 1979)

1.2 Biomécanique du thorax

Les propriétés physiques et mécaniques des côtes ont été étudiées par Schultz et coll. (1974) afin de caractériser leur rigidité. Ils ont observé que les côtes les plus courtes présentent la plus grande raideur lorsqu'elles sont soumises à une action imposée dirigée antérieurement, alors que la plus grande flexibilité a été obtenue pour les côtes les plus

grandes lorsqu'elles sont sollicitées dans les directions supérieure et inférieure. Par ailleurs, les côtes présentent une plus grande raideur dans la direction antérieure comparativement à la direction postérieure. Des effets de couplage avec les unités fonctionnelles sont observables au niveau des joints costo-vertébraux et costo-transverses (CVCT). Par exemple, une charge dirigée vers le haut produit un déplacement vers le haut, mais également des déplacements postérieur et médial. Les joints CVCT jouent un rôle de pivot et assurent la stabilité du segment thoracique (Panjabi et coll., 1978).

Agostoni et coll. (1966) ont mesuré l'influence de compressions latérales de 100 N sur la cage thoracique de sujets vivants. La contribution de la cage thoracique et de ses composants sur la rigidité du rachis n'a cependant pu être déterminée d'un point de vue quantitatif. Par ailleurs, Patrick et coll. (1965) ainsi que Nahum et coll. (1970) ont mesuré expérimentalement les déformations du thorax sur des spécimens cadavériques soumis à des efforts de compression de 100 N sur le sternum. La rotation axiale du tronc a également été évaluée par Lovett (1905) en appliquant une rotation axiale de 51 degrés au niveau de la première vertèbre thoracique T_1. Les courbes forces-déplacements des articulations CVCT provenant de cadavres ont aussi été caractérisées (Schultz et coll., 1974; Maltais, 1994; Saint-Cyr, 1994; Lemosse et coll., 1998).

La cage thoracique forme un tout intimement relié qui contribue grandement à la rigidité du rachis (Schultz, 1976) et à l'augmentation de l'inertie totale du thorax (White et Panjabi, 1990). Andriacchi et coll. (1974) ont utilisé un modèle mathématique de la cage thoracique et de la colonne vertébrale afin de caractériser l'influence la cage thoracique

sur (1) les propriétés de rigidité de la colonne normale durant des mouvements de flexion, extension, inflexion latérale et rotation axiale; (2) la stabilité de la colonne normale soumise à des charges de compression axiale; (3) le rachis scoliotique en traction. D'autre part, ils ont réalisé des simulations en enlevant une ou deux côtes et le sternum d'un thorax intact. Ils ont mis en évidence les points suivants : la rigidité du thorax est 2.5 fois celle de la colonne vertébrale osséo-ligamentaire seule lors d'un mouvement d'extension. Par contre, l'excision de une ou deux côtes, ce qui est effectué parfois dans le cadre de traitements chirurgicaux de la scoliose pour obtenir une meilleure correction, n'affecte pas significativement les propriétés de rigidité du rachis. La cage thoracique augmente par un facteur de 4 la stabilité mécanique axiale de la colonne vertébrale en compression.

Les mouvements du thorax lors de la respiration et des mouvements d'inclinaison du tronc résultent de la combinaison de ceux des différentes pièces osseuses qui le composent. L'élévation et l'abaissement des côtes s'exécutent autour d'un axe de rotation qui passe par le col et la tête costale (figure 1.8). Les articulations CVCT sont le siège de mouvements de roulement et de glissement. La partie postérieure de la côte joue le rôle d'un levier coudé qui, lorsque les côtes s'élèvent, projète le sternum vers la haut (Chevrel, 1994) (figure 1.8). Simultanément, le sternum s'élève et le cartilage costal prend une direction plus horizontale faisant un angle avec sa direction initiale (Kapandji, 1979). Les divers mouvements de la respiration peuvent s'accomplir grâce à la flexibilité des côtes et à l'élasticité des cartilages. La rotation vertébrale et les déformations élastiques des côtes et des cartilages sont couplées.

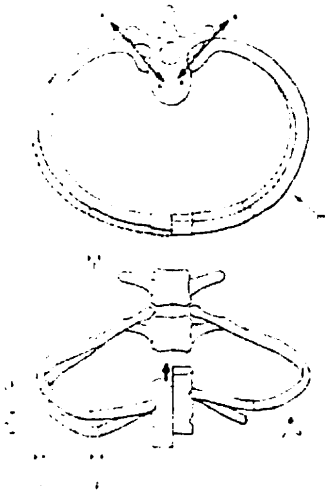

Figure 1.8 : Mouvements des côtes autour des articulations costo-vertébrales et déformation des cartilages costaux et du sternum (Kapandji, 1979)

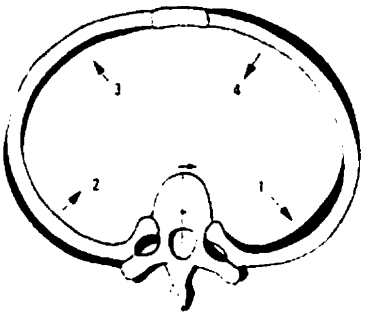

Figure 1.9 : Couplage entre la rotation axiale vertébrale et les déformations de la cage thoracique : vue apicale de la cage thoracique déformée (Kapandji, 1979)

D'autre part, de nombreux muscles contribuent à la stabilité dynamique et à la rigidité du tronc (White et Panjabi, 1990) (figure 1.10). Ils sont responsables de l'exécution des mouvements physiologiques du tronc selon les trois plans anatomiques (flexion/ extension, inflexion latérale et torsion). Au niveau postérieur, le groupe des muscles para-vertébraux (transversospinalis, longissimus dorsi, iliocostalis, spinalis) et le grand dorsal

(latissimus dorsi) contribuent principalement aux mouvements d'extension du tronc. Les inflexions latérales sont produites par les muscles latéro-vertébraux tels le quadratus lumborum et le psoas, en combinaison avec les muscles para-vertébraux recrutés de façon unilatérale. Au niveau antérieur et latéral, d'autres groupes musculaires assurent les mouvements d'inflexion (rectus, obliquus et transversus abdominis).

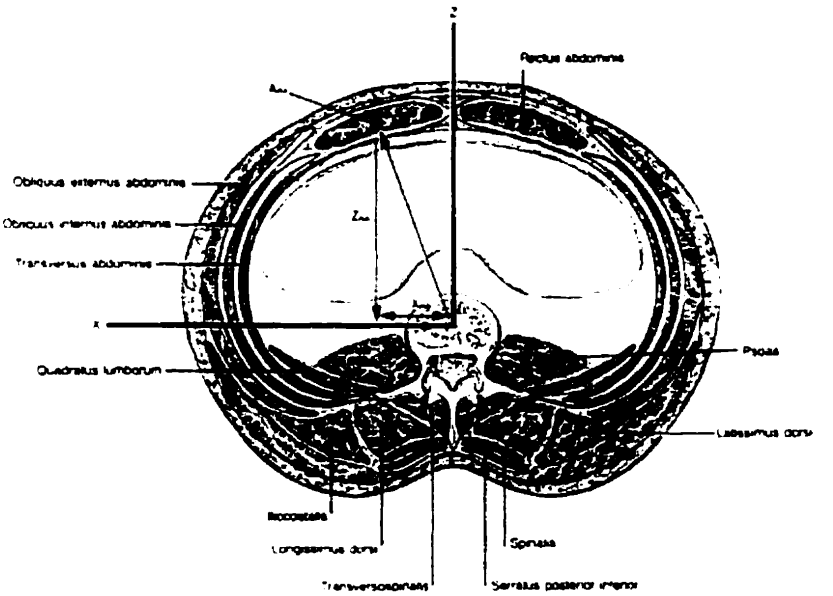

Figure 1.10 : Principaux muscles du tronc vus en coupe transversale (White et Panjabi, 1990, Kapandji, 1979)

1.3 Caractéristiques pathologiques et biomécaniques de la scoliose

1.3.1 Description des déformations scoliotiques et des mécanismes pathologiques

La scoliose est une anomalie complexe tridimensionnelle qui implique les structures osséo-ligamentaires du rachis, des côtes et de l'ensemble des organes et des autres tissus biologiques du thorax, de l'abdomen, et des membres supérieurs. La scoliose

idiopathique (sans cause évidente) est la plus fréquente: elle représente 85 à 90% des cas et touche entre une et cinq personnes sur 1000 (Keim, 1976; White et Panjabi, 1990). Les scolioses sont généralement classées selon leur type de courbure dans le plan frontal (Graf et Mouilleseaux, 1990) (figure 1.11). Parmi les différents types de scolioses idiopathiques, environ 70% sont dites à une courbure majeure et 30% à deux courbures majeures (Stagnara, 1985). Les plus fréquentes sont les thoraciques droites, les lombaires gauches, les thoraco-lombaires, et les thoraciques droites - lombaires gauches (Ponsetti et Friedmann, 1950, Perdriolle, 1979).

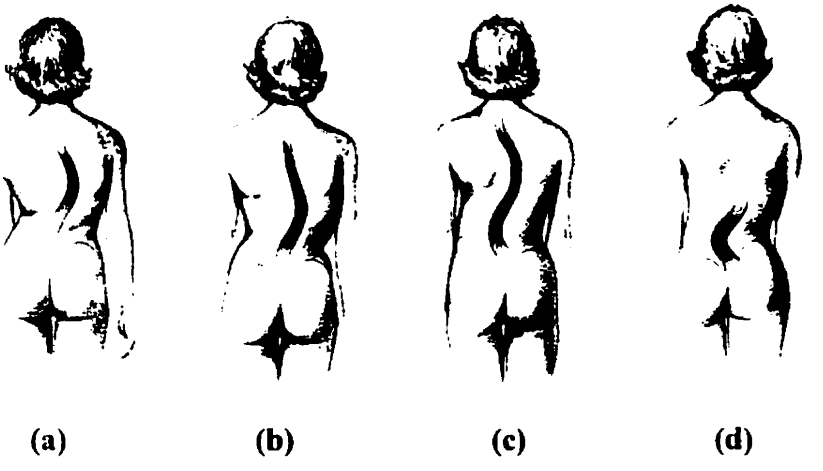

Figure 1.11 : Classement des courbures scoliotiques : (a) thoracique droite; (b) thoraco-lombaire droite; (c) thoracique droite - lombaire gauche; (d) lombaire gauche (Keim, 1976)

Les corps vertébraux qui occupent le sommet de la courbure (zone apicale) subissent des adaptations morphologiques importantes : cunéiformisation (modification dissymétrique de l'épaisseur du corps vertébral qui se traduit par une déformation en coin; Perdriolle, 1979) et densification osseuse dans la concavité, allongement du bord convexe et

ostéoporose du côté de la convexité de la courbe (figure 1.12). Ceci se traduit par une déviation de la colonne vertébrale et une rotation vertébrale vers le côté convexe de la courbe scoliotique (Keim, 1976). L'asymétrie des vertèbres amplifie le processus de développement de la scoliose (hypothèse d'un processus auto-entretenu) (Roaf, 1966; White, 1971; Graf, 1990; Burwell, 1992, 1994). Les éléments postérieurs des vertèbres résistent mieux à la rotation parce qu'ils sont solidement maintenus par les articulations, les muscles et les ligaments. L'axe neural est comprimé du côté de la concavité (Keim, 1976).

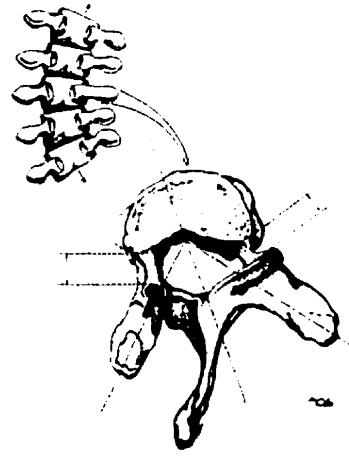

Figure 1.12 : Déformations scoliotiques au niveau vertébral (White et Panjabi, 1990)

Du côté de la convexité de la courbe scoliotique, les côtes subissent une déviation et une rotation induites au niveau postérieur par la déformation de la colonne vertébrale (rotation et cunéiformisation des vertèbres) (Keim, 1976). L'angle postérieur des côtes augmente brusquement, ce qui entraîne une diminution du diamètre thoracique dans le plan coronal, ainsi qu'une diminution du volume thoracique (Krajbich, 1994). Les côtes

sont davantage inclinées, tordues sur elles-mêmes et resserrées par rapport à leur configuration physiologique. Du côté de la concavité, l'effet inverse se produit : les côtes subissent une déviation et une rotation vers la partie antérieure du tronc. Leur angle est atténué et elles sont orientées de façon plus horizontale. Il se produit une diminution du diamètre sagittal (ou antéro-postérieur) de la cage thoracique. Le volume thoracique global s'en trouve donc aussi diminué (Krajbich, 1994; Bradford et coll., 1995). Les côtes de la concavité sont généralement plus longues que celles de la convexité de la courbure scoliotique (Dansereau, 1987). Ramenées à l'échelle du thorax, ces déformations se traduisent par une bosse dans le dos (proéminence des côtes) au niveau de la convexité (gibbosité postérieure), et qui est accentuée par un creux du côté concave postérieur de la courbe scoliotique (ou contre-gibbosité) (figure 1.13b). Pour le patient, la gibbosité est la déformation la plus visible et la plus dérangeante des conséquences de la scoliose idiopathique (Clayson et Levine, 1976; Harvey et coll., 1993).

D'après les différentes publications qui ont été consacrées à l'étiologie de la scoliose idiopathique, soit l'étude des causes de la pathologie, la survenue de celle-ci provient d'une conjonction de différents facteurs. Parmi l'ensemble de ces facteurs, il est difficile de savoir si l'anomalie observée est une cause ou une conséquence de la déformation rachidienne. En fait, l'étiologie de la scoliose idiopathique est encore controversée. Le rôle de la génétique paraît évident pour la scoliose idiopathique (Harrington, 1977, Machida, 1999); pourtant ce n'est pas la scoliose qui est transmise génétiquement, mais les facteurs étiologiques qui permettent dans certaines circonstances le développement de

ce phénomène morphologique (Byrd, 1988; Willner, 1994). De nombreuses études étiologiques ont mis l'accent sur un mode de transmission héréditaire lié au sexe puisqu'il existe une prédominance féminine nette chez les cas évolutifs (Stagnara, 1985). En effet, la scoliose idiopathique se manifeste généralement lors de la période de croissance à l'adolescence (Pope et coll., 1984). L'importance de la croissance semble clairement établie puisque après maturité osseuse les scolioses de faible angulation demeurent stables (Stagnara, 1985). Certains facteurs neurologiques et musculaires ont également été proposés pour expliquer l'initiation de la scoliose (Yamada et coll., 1984; Burwell, 1992, 1994).

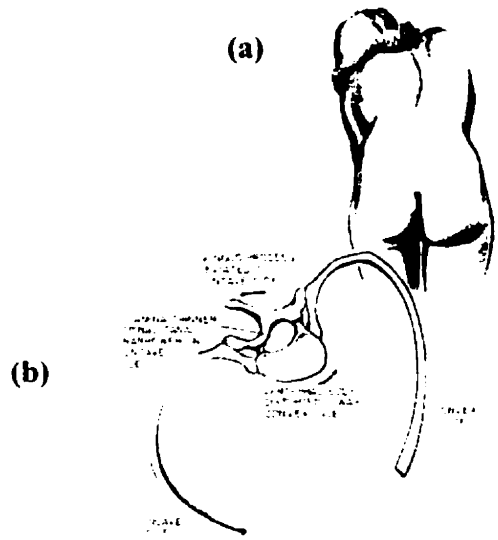

Figure 1.13 : Déformations scoliotiques au niveau postérieur, (a) gibbosité telle qu'observée lors du test d'asymétrie en position de flexion et (b) rotation dans le plan transverse (vue de dessous) (Keim, 1976)

Plusieurs hypothèses ont été formulées pour tenter de comprendre la pathogenèse de la scoliose idiopathique (l'initiation et le développement des déformations). Par exemple, une croissance asymétrique des vertèbres peut expliquer la survenue d'une scoliose (Gottlieb, 1957; Lindahl et Reader, 1962; Ottander, 1963; Roaf, 1963; Burwell et coll., 1974, 1994). Ainsi, lorsque la croissance antérieure est plus importante que la croissance postérieure au niveau vertébral, les déformations scoliotiques peuvent survenir (Taylor, 1983; Taylor et Twomey, 1984). Cette théorie se base sur une instabilité primaire au niveau de l'équilibre sagittal mettant en œuvre une rotation des vertèbres dans le plan transverse (White et Panjabi, 1990; Graf, 1990; Burwell et coll., 1992), où les corps vertébraux sont généralement orientés vers la convexité de la courbe scoliotique (White, 1971; White et Panjabi, 1990).

Selon Perdriolle (1979), les déformations biomécaniques dues à la pathologie scoliotique se traduisent par une torsion du rachis et une rotation dans l'espace de certaines vertèbres, ce qui a pour but de déstabiliser l'équilibre physiologique rachidien. Cette perturbation peut provenir d'une modification de la position du centre de gravité du thorax ou une modification asymétrique des forces musculaires du tronc (Roaf, 1966). De plus, une modification des orientations des côtes peut modifier la répartition des efforts transmis au rachis et induire un chargement asymétrique susceptible de provoquer une rotation du rachis (Burwell et coll., 1992). Selon Graf (1990), le processus de torsion créé par la scoliose diffère en fonction du niveau anatomique : tout se passe comme si la région thoracique, initialement en cyphose, était soumise à une force de torsion à composante

horizontale, d'abord essentiellement postéro-antérieure, puis surtout latérale par la suite. La perte des courbures physiologiques sagittales peut alors se traduire par un dos plat parfois observé en début d'évolution scoliotique (Graf, 1990; Perdriolle et coll., 1987).

Une hypothèse portant sur la croissance asymétrique des côtes a également été formulée par Sevastik et coll. (1984, 1987, 1990). Pal (1991) a montré que les côtes participent à la transmission de charges très élevées depuis le sternum jusqu'à la colonne vertébrale. Les efforts axiaux des côtes sont transmis aux apophyses transverses des vertèbres par l'intermédiaire des articulations costo-vertébrales et des nombreux ligaments avoisinants. La stabilité verticale de la colonne thoracique, assurée par un maintien bilatéral uniforme que procure l'ensemble des côtes, qui est perturbée de cet état d'équilibre peut alors influencer les mécanismes de maintien de la stabilité vertébrale et de ce fait induire des déformations rachidiennes dans le plan frontal (Gruca,1958; Langenskiöld et Michelsson, 1962; Pal, 1991).

Lors d'études concernant la pathomécanique de la scoliose, soit les mécanismes de développement des déformations scoliotiques, la gibbosité formée par la proéminence postérieure des côtes est souvent considérée comme une conséquence des déformations primaires localisées au niveau de la colonne vertébrale. Pourtant, il est possible qu'une perturbation de la croissance longitudinale des côtes produise des déformations scoliotiques secondaires au niveau des vertèbres (Sevastik et coll., 1978). Par exemple, la croissance accélérée unilatéralement d'une ou plusieurs côtes peut provoquer une courbure scoliotique latérale (Agadir et coll., 1988). La concavité de la courbure

résultante est alors généralement du côté où les côtes sont les plus longues. Et inversement, dans le cas d'un ralentissement de la croissance d'une ou plusieurs côtes de façon unilatérale, la convexité de la courbe scoliotique résultante se trouve généralement du côté où les côtes sont les plus courtes. Afin de mieux comprendre et caractériser ces phénomènes, de nombreuses études expérimentales ont été effectuées sur des animaux. Une synthèse des principaux articles portant sur le rôle biomécanique de la cage thoracique dans le cadre de l'initiation expérimentale et du développement des déformations scoliotiques est présentée à la section 1.3.3. D'autres études ont également permis de caractériser l'initiation et la progression des déformations scoliotiques à l'aide de modèles informatiques (Dansereau, 1987; Stokes, 1990; section 1.3.4)

Plusieurs publications cliniques présentent également des cas de scolioses survenues à la suite d'interventions chirurgicales sur la cage thoracique (Stauffer et Mankin, 1966; Loynes, 1972; De Rosa, 1984; Kawakami et coll., 1994; Hall, 1998). Ces opérations sont le plus souvent des thoracoplasties produites sous la forme de résections unilatérales de côtes. De Rosa (1984) a constaté que la pratique de ces approches chirurgicales peut induire des déformations scoliotiques progressives sévères chez des enfants ou des jeunes adultes (traités pour d'autres pathologies) qui n'ont pas terminé leur croissance. Loynes (1972) a par ailleurs observé qu'une scoliose se développe dans 99% des cas lorsque des patients adultes initialement non-scoliotiques sont traités par des techniques de thoracoplastie. Lorsque la tête, le col et la tubérosité de la côte sont réséqués, incluant éventuellement les apophyses transverses de la vertèbre correspondante, le degré de la

scoliose est augmenté. La convexité de la courbure apparaît généralement du côté de l'opération. La sévérité de la courbure scoliotique résulte alors directement du nombre de côtes réséquées (Loynes, 1972; De Rosa, 1984). D'après De Rosa (1984), la résection des côtes du haut de la cage thoracique produit généralement des déformations scoliotiques moins prononcées que la résection des côtes du bas; et plus l'excision costale est postérieure, plus la scoliose est importante.

Au vue de ces considérations, il est évident que les causes de rupture de l'équilibre rachidien sont nombreuses. D'après la littérature, il y a un consensus quand au fait que les courbures frontales apparaissent toujours comme déformations secondaires, mais la controverse subsiste quand aux causes des déformations primaires initiatrices de la pathologie. Les scolioses idiopathiques semblent survenir suite à la conjonction de différents facteurs étiologiques.

1.3.2 Méthodes d'évaluation et de caractérisation des déformations scoliotiques

L'examen clinique permet de mettre en évidence certaines informations indispensables aux orthopédistes afin d'évaluer les caractéristiques de la scoliose (section 1.3.2.1). Une évaluation analytique plus détaillée peut également être effectuée (section 1.3.2.2) dans le but de mieux comprendre les phénomènes tridimensionnels et de les analyser à l'aide de modèles informatiques (section 0).

1.3.2.1 Évaluation clinique de la scoliose

L'évaluation des déformations de la cage thoracique est un des premiers critères de diagnostique de la scoliose, notamment du fait de son asymétrie (figure 1.13a). L'examen physique comprend notamment la mesure du déjettement (débalancement des épaules) et de la gibbosité (lorsque le patient est en flexion vers l'avant) (figure 1.14). D'autres facteurs, comme la douleur, les symptômes neurologiques sont aussi étudiés.

(a) **(b)**

Figure 1.14 : Examen clinique : (a) mesure du dejettement à l'aide d'un fil à plomb (Keim, 1976) (b) mesure de la gibbosité à l'aide d'un scoliomètre (Bradford et coll., 1995)

Par ailleurs, les radiographies conventionnelles postéro-antérieures (PA) et latérale (LAT) permettent d'apprécier les courbures rachidiennes. En fonction de la sévérité des déformations, d'autres radiographies sont effectuées afin d'évaluer la flexibilité des courbures : en position d'inflexion latérale, d'hyperextension (flexibilité de la cyphose) ou d'hyperflexion (flexibilité de la lordose). Des radiographies frontale ou latérale

lorsque le patient est en position de flexion permettent aussi d'évaluer sa mobilité et de préparer la stratégie de traitement (James, 1967).

Parmi les indices de mesure des déformations scoliotiques, l'angle de Cobb est le plus fréquemment utilisé pour apprécier quantitativement les courbures rachidiennes (Cobb, 1948). Il est mesuré entre les lignes de projection des plateaux vertébraux au niveau des points d'inflexion de la courbure (vertèbres limites) (figure 1.15a). Cet angle est principalement calculé dans le plan frontal pour caractériser les déformations scoliotiques, mais peut également être déterminé suivant différentes vues afin de caractériser les courbures physiologiques dans le plan sagittal, ou encore d'évaluer la flexibilité à partir de radiographies prises en position d'inflexion. La rotation relative de chaque vertèbre peut être déterminée par rapport à la vertèbre apicale de la courbe scoliotique selon l'échelle de Nash et Moe (1969) (figure 1.15b). Drerup (1984, 1985) a proposé une variante de cette méthode en utilisant la position des côtés intérieurs des pédicules par rapport au centre du corps vertébral. La rotation vertébrale peut être aussi déterminée à l'aide d'un torsiomètre en mesurant l'écart entre les pédicules (Perdriolle, 1979; Perdriolle et Vidal, 1985).

Pour des courbures scoliotiques sévères (avec des angles de Cobb supérieurs à 100 degrés), les radiographies PA sont difficilement interprétables du fait de la rotation vertébrale importante et de l'envergure des déformations (Bradford et coll., 1995). Le plan d'élection de Stagnara définit une vue où la déformation scoliotique est maximale (l'incidence de la vue est tournée de la valeur de la rotation axiale maximale)

(figure 1.16). Cette vue élimine l'effet de la rotation au niveau de la vertèbre apicale (soit celle qui est le plus excentrée par rapport à la courbure rachidienne).

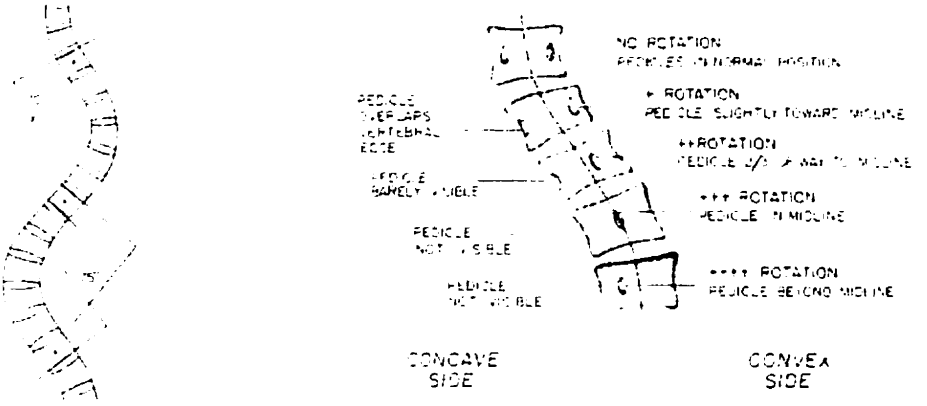

(a) **(b)**

Figure 1.15 : Examen radiographique : (a) angle de Cobb dans le plan frontal; (b) évaluation de la rotation vertébrale selon l'échelle de Nash et Moe (Keim, 1976)



Figure 1.16 : Plan d'élection de Stagnara (Bradford et coll., 1995)

Les méthodes radiographiques objectives d'évaluation de la scoliose ne tiennent pas compte de la gibbosité. Certains chercheurs ont établi des méthodes de mesure des paramètres de la déformation de la cage thoracique, dont Metha (1972 et 1973) et Thulbourne et Gillespie (1976). En particulier, Metha (1973) et Kristmundsdottir et coll. (1985) ont suggéré de mesurer l'angle construit entre la côte et la vertèbre au niveau de

l'apex de la courbure pour aider à mieux diagnostiquer les scolioses idiopathiques infantiles. Par ailleurs, Thulbourne et Gillespie (1976) ont montré que les déformations géométriques et morphologiques des côtes sont indépendantes de l'angle de Cobb, de la rotation vertébrale, et de l'angle côte-vertèbre.

1.3.2.2 Évaluation 3D de la scoliose et modélisation géométrique

La méthode ISIS (Integrated Shape Imaging System) permet de reproduire en 3D les courbes de niveaux de la surface de la peau et ainsi de mesurer l'asymétrie du dos ou encore de calculer numériquement le volume de la gibbosité (figure 1.17).

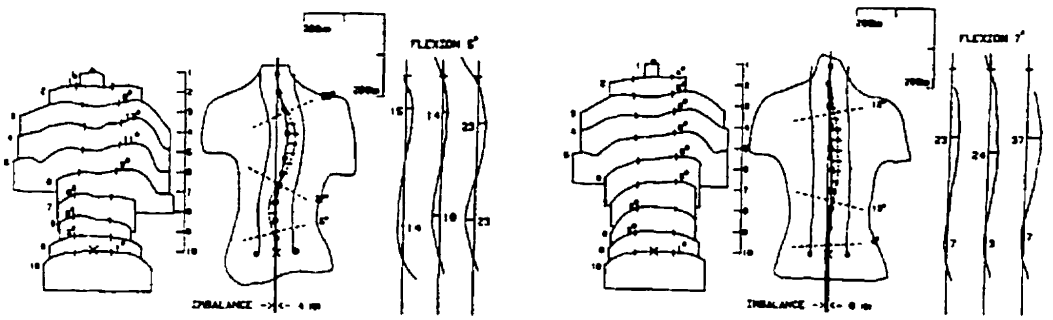

(a) (b)

Figure 1.17 : Représentation ISIS du contour du dos d'un patient scoliotique (a) avant et (b) après traitement chirurgical (Jefferson et coll., 1988)

D'autres indices 3D caractérisent les relations entre les paramètres géométriques, comme par exemple l'index POTSI (Posterior Trunk Symmetry Index) qui renseigne sur l'asymétrie du dos dans le plan transverse par rapport au plan frontal (Suzuki et coll., 1999). Par ailleurs, l'indice « Hump sum » de Suzuki et coll. (1992) permet de quantifier

la gibbosité par rapport au diamètre du thorax dans le plan frontal (figure 1.18). À l'aide de techniques de tomographie de surface, plusieurs auteurs ont aussi trouvé des relations entre rotation vertébrale et rotation de la cage thoracique (Dangerfield et coll., 1987; Stokes et coll., 1983; Negrini et coll., 1995).

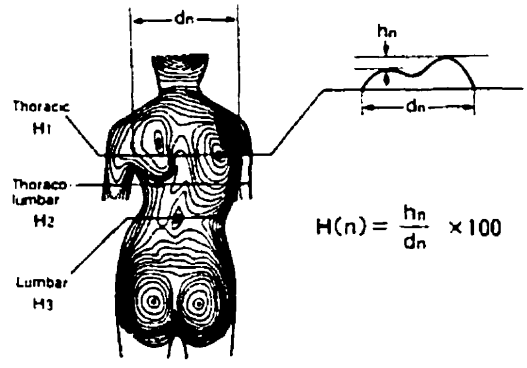

Figure 1.18 : Calcul de l'indice « Hump sum » (Suzuki et coll., 1992)

Une technique de reconstruction 3D a été développée par le groupe de recherche de l'hôpital Sainte-Justine de Montréal pour reconstruire la géométrie de la colonne vertébrale, la cage thoracique et le bassin des patients (Dansereau et coll., 1990) (figure 1.19). Cette approche se base sur la reconnaissance de repères anatomiques osseux identifiés sur les radiographies calibrées postéro-antérieures prises avec une incidence de 0 et 20 degrés d'inclinaison vers le bas (PA-0 et PA-20) et la radiographie latérale (LAT). Six points sont numérisés au niveau de chaque vertèbre lombaire et thoracique, correspondant aux centres des plateaux supérieur et inférieur du corps vertébral, aux extrémités supérieure et inférieure des pédicules gauche et droit. De plus, 11 points sont numérisés sur la ligne médiane de chaque côte sur les radiographies PA-0 et PA-20. Pour

le bassin, 19 repères anatomiques sont identifiés sur les radiographies PA-0 et latérale (Gauvin, 1996).

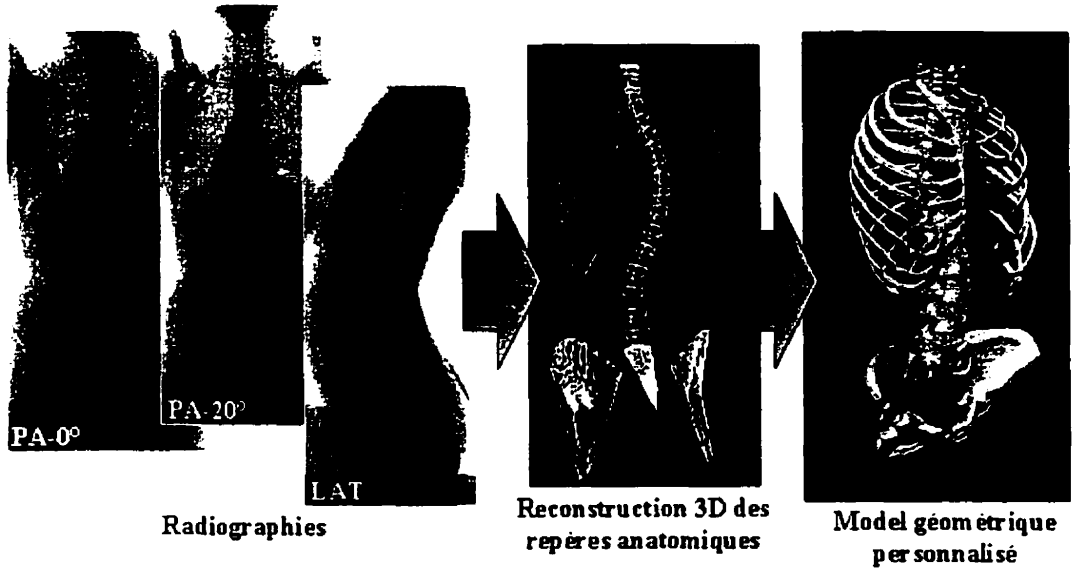

Figure 1.19 : Technique de reconstruction radiographique tridimensionnelle et de modélisation géométrique

Les repères anatomiques ainsi identifiés en 2D sont utilisés pour reconstruire en trois dimensions la géométrie personnalisée du patient à l'aide de l'algorithme DLT (« Direct Linear Transformation »; Marzan, 1976) modifié par Dansereau et Stokes (1988) pour les côtes. Cette technique de reconstruction stéréographique a été évaluée par André et Dansereau (1991), André et coll. (1992) et Aubin et coll. (1997) (précision de l'ordre de 2 mm lorsque la vue latérale est utilisée). Une représentation plus réaliste du rachis et du thorax a été générée par la suite (Aubin et coll., 1995) à partir de déformations par krigeage (Trochu, 1993) de primitives anatomiques obtenues par tomographie axiale (De Guise et Martel, 1988). Le modèle géométrique du rachis, de la cage thoracique et du

bassin qui a été généré est donc personnalisé à la géométrie du patient. Les indices cliniques et descripteurs des déformations scoliotiques peuvent alors être calculés de façon analytique (Labelle et coll., 1995).

Au niveau vertébral, le système d'axes local principalement utilisé est celui défini par la SRS (Scoliosis Research Society), soit l'axe X vers l'avant, l'axe Y vers la gauche et l'axe Z vers le haut (Stokes, 1994). Dans ces repères, divers paramètres géométriques peuvent être calculés analytiquement, autant au niveau de la cunéiformisation vertébrale (Aubin et coll., 1998) que de la cage thoracique (Dansereau et coll., 1987; Dansereau et coll., 1988; Labelle et coll., 1995). Par exemple, les déformations costales intrinsèques sont évaluées à l'aide d'angles frontal et latéral, ainsi que par la mesure de la gibbosité postérieure (figure 1.20). D'autres indices peuvent être calculés dans le plan d'adéquation maximale, comme par exemple, le rayon de courbure postérieur et l'aire de la côte.

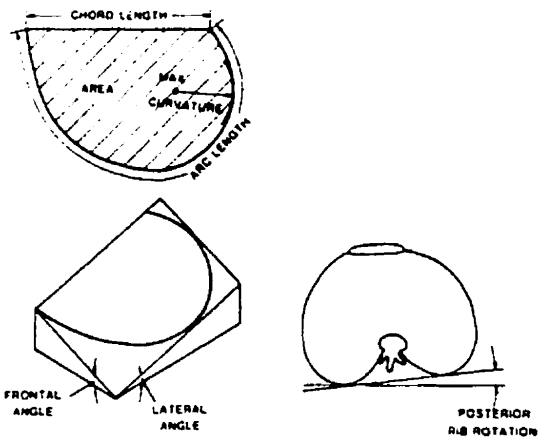

Figure 1.20 : Quelques indices pour mesurer les caractéristiques de la cage thoracique (Stokes et coll., 1993; Dansereau et Stokes, 1988)

Plusieurs études cliniques et biomécaniques ont également permis de trouver des corrélations entre les indices rachidiens et thoraciques (Dansereau, 1987; Dansereau et Stokes, 1988; Closkey et Schultz, 1993; Thulbourne et Gillespie, 1976; Weatherley et coll., 1987). Par exemple, Closkey et Schultz (1993) ont trouvé que l'angle de Cobb thoracique était corrélé avec le déplacement latéral de la cage thoracique, mais pas avec sa rotation axiale.

1.3.3 Scolioses expérimentales

De nombreux protocoles ont permis de provoquer expérimentalement des déformations scoliotiques sur des animaux afin de tester les différentes hypothèses avancées au sujet de l'initiation et de la pathomécanique de la scoliose idiopathique. Quelques grandes familles expérimentales se distinguent : la résection des muscles para-vertébraux (Stillwell, 1962; Michelsson, 1965), la résection des ligaments costo-transverses et des segments costo-postérieurs (MacEwen, 1973; Sevastik et coll., 1978; Sevastik, 1993), ou encore la résection des nerfs intercostaux (Agadir et coll., 1988, 1989, 1990; Abdelgadir, 1989). Ces procédures chirurgicales ont été testées sur des animaux et qui ont contribué à la production de scolioses progressives. Il existe d'autres techniques expérimentales, comme par exemple des méthodes d'immobilisation forcée, ou encore des méthodes touchant les aspects hormonaux (Machida et coll., 1995; Machida, 1999). Au total, il existe de nombreux moyens différents de provoquer un phénomène de torsion de la colonne vertébrale dans l'espace. Seules les procédures mettant en œuvre des opérations

chirurgicales sur les côtes sont discutées dans les paragraphes suivants étant donné l'objet de ce mémoire.

Différentes techniques ont été utilisées chez des animaux en période de croissance afin de provoquer des perturbations de croissance au niveau des côtes et ainsi de modifier la stabilité de la colonne vertébrale. Des scolioses progressives ont été produites instantanément chez de jeunes lapins suite à la section des extrémités postérieures d'une ou plusieurs côtes (Langenskiöld et Michelsson, 1961, 1962; Michelsson, 1965). Des résections de la partie postérieure de plusieurs côtes ont engendré rapidement des déformations scoliotiques modérées au niveau de la colonne vertébrale de porcs en période de croissance (Karaharju, 1967). Ces déformations ont évolué par la suite vers une aggravation des courbures pour la plupart des spécimens. L'excision unilatérale ou bilatérale de la partie postérieure de plusieurs côtes et des ligaments costo-transverses, en combinaison avec la section des muscles intercostaux avoisinants a également produit chez des singes des scolioses de faible envergure et réversibles (Thomas et Dave, 1985).

Ainsi, lorsque l'action mécanique des côtes sur la colonne vertébrale se trouve modifiée suite à l'excision unilatérale des joints costo-transverses ou toute autre altération de croissance au niveau des extrémités postérieures de celles-ci, des conditions favorables à l'apparition des déformations scoliotiques se présentent (Piggott, 1971). Par exemple, la résection unilatérale de la tête et du col de quatre à six côtes chez des jeunes lapins a induit des déformations scoliotiques sévères dont la convexité de la courbe se trouvait généralement du côté de l'opération (Piggott, 1971; Sevastik et coll., 1978). Par ailleurs,

il a été montré chez des lapins adultes que l'élongation d'une côte de un centimètre au niveau de sa partie latérale induit simultanément des déformations scoliotiques dans les plans frontal, sagittal et transverse (Sevastik et coll., 1990a). La concavité de la scoliose résultante est apparue du côté de l'opération, soit du côté où la côte a été allongée. La rotation du corps vertébral a également été observée en direction du côté de l'opération. En revanche, une procédure similaire a été produite à proximité du joint costo-vertébral et les résultats obtenus ont montré une rotation du corps vertébral du côté de la convexité de la courbure (Sevastik et coll., 1993). Toutefois, certaines disparités ont été observées à ce sujet puisque la convexité ne se trouvait pas toujours du côté attendu (Sevastik et coll., 1984). Par ailleurs, Robin et coll. (1975) n'ont pas réussi à produire des déformations scoliotiques suite à la résection de la tête et du col de quatre ou cinq côtes (situées dans la partie inférieure de la cage thoracique) chez des primates en période de croissance. Comparativement aux études menées sur des quadrupèdes, ces résultats ont été attribués à la différence de posture des primates.

Un nombre très limité d'études publiées rapportent des corrections chirurgicales de scolioses expérimentales préalablement induites chez des animaux par des techniques de raccourcissement ou d'allongement de côtes. En effet, s'il est possible d'induire des scolioses, il est également possible de contrebalancer les déformations scoliotiques obtenues expérimentalement en pratiquant une opération chirurgicale similaire du côté opposé à celui de la première intervention (Olsen et coll., 1969). Des scolioses structurales induites chez des lapins suite à une stimulation unilatérale de la croissance

des côtes par une résection des nerfs intercostaux ont été corrigées immédiatement après une élongation mécanique de un centimètre d'une côte située du côté opposé (Agadir et coll., 1988, Sevastik et coll., 1990b).

Au vue de ces considérations, il apparaît clairement que les côtes, et plus globalement la cage thoracique, jouent un rôle important dans le processus d'initiation et de développement de la scoliose idiopathique. Les travaux expérimentaux présentés dans cette section mettent l'emphase sur de nouvelles méthodes de traitement des scolioses contrecarrant la pathomécanique des déformations scoliotiques par le biais des actions transmises par les côtes (Sevastik, 1993). Toutefois, ces études montrent que de nombreux paramètres restent difficiles à déterminer avec précision et objectivité et les mécanismes de correction mis en jeu demeurent mal maîtrisés.

1.3.4 Croissance et remodelage osseux de la cage thoracique

Peu d'études ont été consacrées à la caractérisation et à la compréhension de l'effet de la croissance des côtes normales et pathologiques sur l'alignement vertébral. Les premières recherches concernant le processus de croissance des côtes ont été conduites par Meyer (1866) qui a établi que la forme globale de la cage thoracique évolue avec l'âge en devenant davantage ovale dans le plan transverse, et que l'inclinaison des côtes diminue progressivement avec la croissance. Quantitativement, le remodelage et la croissance de chaque côte dépend de sa position dans le thorax (Abdelgadir, 1989). Par ailleurs, Michelsson (1965) a trouvé que la croissance des côtes est semblable à celle des autres os

longs, mettant en œuvre un remodelage tridimensionnel graduel. Lors d'une étude sur le processus de remodelage osseux des côtes de porcs, Snellman (1973) a observé également que l'augmentation de la longueur des côtes est plus importante au voisinage du sternum que dans la région postérieure au niveau de l'extrémité vertébrale.

Le processus de croissance asymétrique des côtes a été étudié cliniquement par Normelli et coll. (1985). Il a été observé que, chez des jeunes filles ayant des scolioses idiopathiques thoraciques, la partie antérieure du thorax du côté de la concavité est hyper-vascularisée (Normelli et coll., 1986). L'afflux sanguin et la croissance longitudinale des côtes sont inter-reliés puisque 75% de la croissance costale est effectuée au niveau du joint costo-chondral où se trouvent la plupart des vaisseaux sanguins qui alimentent les côtes. Une augmentation unilatérale de la vascularité dans la région sterno-costale devrait donc induire une asymétrie de croissance au niveau de la cage thoracique.

Par ailleurs, Dansereau (1987) a particulièrement étudié la biomécanique des déformations de la cage thoracique à l'aide d'un modèle biomécanique informatique. Les simulations ont produit de faibles déviations du rachis (de 2° à 8° de variation d'angle de Cobb) qui ne sont pas suffisantes à elles seules pour causer une scoliose significative. Ensuite, Stokes et Laible (1990) ont également développé un modèle de la colonne vertébrale et de la cage thoracique afin de simuler le processus d'initiation de la scoliose par croissance asymétrique des côtes. Ils ont observé que des changements de courbures des côtes au niveau postérieur induisent des rotations axiales vertébrales et, par couplage, une déviation rachidienne suivant un patron géométrique scoliotique. Des observations

similaires ont également été formulées par Dansereau (1987). Cependant Stokes et Laible (1990) n'ont pas étudié la distribution des efforts transmis au rachis et leurs effets à moyen et à long terme sur la croissance de la colonne vertébrale.

1.4 Traitements non-chirurgicaux de la scoliose

Les traitements non-chirurgicaux sont généralement prescrits lors de déformations scoliotiques rachidiennes faibles ou de moyenne envergure, soit ayant un angle de Cobb inférieur à 40 degrés (Bradford et coll., 1995). Les traitements non-chirurgicaux les plus répandus sont le port d'orthèse (cervico-thoraco-lombo-sacrée, thoraco-lombo-sacrée). Certains exercices physiques peuvent également être recommandés mais leurs effets thérapeutiques sont faibles.

L'objectif des traitements par orthèse est de prévenir la progression des courbures, et le cas échéant, de corriger les déformations scoliotiques. D'un point de vue biomécanique, l'orthèse est généralement un corset qui constitue une enveloppe rigide et contribue à réaligner le tronc par la génération de forces latérales de réaction. Ces efforts sont transmis à la colonne vertébrale par l'intermédiaire des structures osseuses de la cage thoracique et du bassin, ainsi que les structures biologiques de l'abdomen (White et Panjabi, 1990). Ce chargement externe vise à rétablir une répartition symétrique de la croissance au niveau de la colonne vertébrale (vertèbres et disques intervertébraux) (Bradford et coll., 1995). Trois ou quatre points de pression peuvent être appliqués sur le tronc pour contrebalancer les déformations (figure 1.21) (Blount et Moe, 1973; White et

Panjabi, 1990; Laurnen et coll., 1983). Les orthèses les plus utilisées en Amérique du Nord sont le corset de Milwaukee (Blount et Moe, 1973), le corset de Boston (Watts et coll., 1977), le corset de Charleston (Price et coll., 1990).

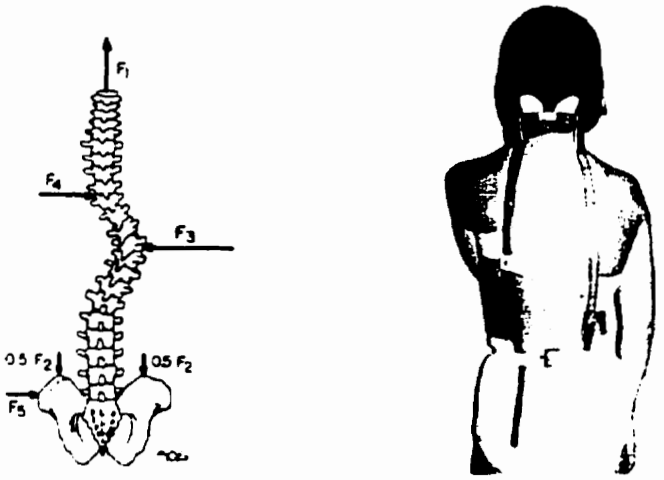

(a) (b)

Figure 1.21 : Exemple de traitement par orthèse : (a) forces transmises par l'orthèse au rachis et au bassin; (b) Corset de Milwaukee (White et Panjabi, 1990)

Un traitement par stimulation musculaire peut être mis en œuvre à l'aide d'électrodes de surface. Appliquée du côté de la convexité de la courbure, la stimulation électrique induit une contraction de certains muscles, entraînant après un certain temps un remodelage au niveau des structures osseuses. Toutefois, les mécanismes d'action de la stimulation musculaire sont encore méconnus à ce jour (Bradford et coll., 1995). Les déformations rachidiennes peuvent aussi être atténuées par l'application concomitante d'une traction longitudinale sur le rachis. Ce type de traitement est plus efficace sur les courbures sévères, alors que les traitements par orthèses sont davantage focalisés sur les déformations de faible ou de moyenne envergure (Bradford et coll., 1995).

1.5 Traitements chirurgicaux de la scoliose

Pour des déformations scoliotiques sévères (angle de Cobb généralement supérieur à 40 degrés) et progressives, une correction chirurgicale s'impose notamment lorsque les autres traitements ont échoué (Bradford et coll., 1995). La technique la plus couramment utilisée consiste en une instrumentation du rachis avec ostéosynthèse (section 1.5.1). Des interventions chirurgicales sur les côtes (costoplasties) peuvent également être réalisées dans un but cosmétique afin d'améliorer la forme de la cage thoracique du patient. Lorsqu'elles sont mises en œuvre suivant des conditions bien indiquées, ces techniques peuvent également être utilisées dans le but de corriger mécaniquement les déformations scoliotiques de la colonne vertébrale (section 1.5.2).

1.5.1 Instrumentation du rachis scoliotique

La correction chirurgicale la plus généralement utilisée consiste à rééquilibrer le rachis dans les trois plans de l'espace à l'aide d'une instrumentation composée de tiges, vis et crochets (implants vertébraux) et en effectuant une ostéosynthèse de la zone instrumentée (fusion osseuse) (Zeller et Dubousset, 1999). Les objectifs principaux de la chirurgie sont : (1) de réduire les déformations scoliotiques de la colonne vertébrale en procurant à celle-ci une configuration géométrique plus physiologique; (2) de stabiliser les structures du tronc afin d'assurer un maintien solide du segment instrumenté pour permettre l'ostéosynthèse; (3) de prévenir toute progression des déformations scoliotiques et

(4) d'améliorer l'apparence du patient (rétablir la symétrie du tronc). La procédure vise également à décompresser les structures neurologiques.

La stratégie chirurgicale est établie sur la base des examens pré-opératoires afin de localiser la section à instrumenter, de déterminer la meilleure approche chirurgicale et le type d'instrumentation, soit la tige correctrice (en fonction du profil à restaurer) et la localisation des implants selon les niveaux vertébraux considérés (crochets pédiculaires ou lamellaires, vis pédiculaires). L'utilisation de vis pédiculaires suppose une étude préalable des risques neurologiques possibles. Trois types d'approche chirurgicale peuvent être mis en œuvre : soit une approche antérieure, postérieure ou combinée. Pour les scolioses idiopathiques, l'approche postérieure est la plus répandue. La technique consiste en une exposition postérieure de la colonne vertébrale. Des implants vertébraux sont introduits dans le champ opératoire et fixés au rachis afin de produire une action mécanique directement sur la structure osseuse. La fusion d'un segment du rachis (ou arthrodèse) a été introduite avec les premières instrumentations dans le but de maintenir dans le temps la correction des déformations en immobilisant le segment instrumenté. Des greffes osseuses, prélevées généralement au niveau de l'os spongieux des crêtes iliaques ou provenant des apophyses épineuses, permettent d'assurer l'arthrodèse des vertèbres incriminées.

Les instrumentations postérieures utilisées pour le traitement chirurgical de la scoliose ont beaucoup évoluées depuis l'apparition de la méthode originale de Harrington (1960). Cette technique est basée sur la pose d'une tige de distraction du côté de la concavité et

une tige de compression du coté de la convexité de la courbure (Harrington, 1962). La technique de Luque permet d'augmenter la rigidité de l'instrumentation au moyen de fils métalliques et en utilisant des tiges recourbées aux extrémités (Luque, 1982). Des segments de tiges transverses peuvent être ajoutés pour stabiliser les deux tiges principales et les maintenir en traction (Armstrong et Connock, 1985). Afin d'obtenir une meilleure correction mécanique dans l'espace, de nouvelles méthodes ont été introduites, dont notamment les instrumentations Cotrel-Dubousset (C-D) (Cotrel et coll., 1988; Denis, 1988), Universal Spine System (Laxer, 1994), Texas Scottish Rite Hospital (Richards et coll., 1994), Colorado (Roussouly et coll., 1995).

La procédure C-D peut être décrite succinctement en 12 phases distinctes (figure 1.22) : (1) installation du patient en décubitus ventral; (2) exposition du champs opératoire; (3) mise en place des implants (crochets et vis); (4) excision au besoin des apophyses épineuses et facettes articulaires; (5) cintrage de la tige correctrice; (6) mise en place de la première tige du côté de la concavité, translation et accrochage des crochets et vis sur la tige; (7) manœuvre de dérotation (rotation de la tige d'environ 90 degrés en général); (8) fixation de la tige aux crochets; (9) cintrage et mise en place de la deuxième tige du côté de la convexité; (10) test neurologique de réveil (wake up test); (11) mise en place des tiges transverses de stabilisation; (12) fermeture du site opératoire.

Toutefois, les manœuvres de translation et de dérotation idéales ne peuvent pas nécessairement être mises en œuvre chez tous les patients scoliotiques étant données les différences de rigidité qui peuvent intervenir. Certains chirurgiens réalisent préalablement

un relâchement antérieur au niveau du disque intervertébral (discectomie) ou une résection de la tête costale (costectomie) afin d'augmenter la souplesse du rachis et d'optimiser la correction. D'autres préfèrent pratiquer une microdiscectomie couplée à une résection du joint costo-tranverse de façon à conserver la structure en anneau du thorax (Kubo et coll., 1999).



(phase 3) **(phase 6)** **(phase 7)** **(phase 8)** **(phases 9 et 11)**

Figure 1.22 : Principales manœuvres d'instrumentation Cotrel-Dubousset (Bradford et coll., 1995)

Ces techniques ne corrigent pas toujours entièrement la rotation vertébrale et les déformations de la cage thoracique (Benson et coll., 1977; Aaro et Dahlborn, 1982; Betz et coll., 1989; Briard, 1980; Gaines et coll., 1981; Harvey et coll., 1993; Thulbourne et Gillespie, 1976; Weatherley et coll., 1987; Wood et coll., 1991). Par exemple,

l'instrumentation de Harrington permet de produire une dérotation vertébrale partielle et par conséquent n'a pas beaucoup d'effet sur la déformation de la cage thoracique (Benson et coll., 1977; Aaro et Dahlborn, 1982; Thulbourne et Gillespie, 1976; Weatherley et coll., 1987; Labelle et coll., 1996). Briard (1980) a obtenu 30 à 60% de dérotation de la proéminence des côtes en utilisant cette instrumentation. Gaines et coll. (1981) ont obtenu une correction post-opératoire moyenne de la gibbosité de 36%. Aaro et Dahlborn (1982) ont montré d'après des données CT scan (en position couchée) que la réduction moyenne était seulement de 29%. De plus, ces améliorations ne sont pas définitives et s'estompent légèrement dans le temps (Edgar et coll., 1992). Dans certains cas, la proéminence des côtes peut parfois être accentuée lors de la réduction de la courbure latérale par instrumentation de Harrington (Wertherley et coll., 1987).

Par ailleurs, il a été montré que l'instrumentation Cotrel-Dubousset engendre une dérotation vertébrale d'approximativement 28%, alors que celle-ci devrait aussi théoriquement réduire la gibbosité après la manœuvre de dérotation (Ecker et coll., 1988; Shufflebarger et King, 1987). Cotrel et coll. (1988) ont observé une dérotation de 40% au niveau de la colonne thoracique avec cette instrumentation. Une certaine perte de correction dans le temps a également été observée, voire même une progression des courbures scoliotiques (Antuña et coll., 1997). De plus, il peut y avoir certaines complications neurologiques (Bridwell et coll., 1991; Lenke et coll., 1992; Richards et coll., 1989; Thompson et coll., 1990). De plus, l'orientation de la vertèbre apicale n'est pas toujours corrigée de façon significative (Krismer et coll., 1992; Labelle et coll., 1995;

Lenke et coll., 1992). D'après l'orientation post-opératoire du plan de déformation maximale, la dérotation du rachis s'effectue souvent de façon globale ou « en bloc » (Labelle et coll., 1995).

Dans le cas de scolioses immatures, même après fusion postérieure, la rotation vertébrale peut s'aggraver bien que la courbure latérale demeure inchangée (Hefti et coll., 1983; Edgar et coll., 1988). Ainsi, la chirurgie de la scoliose peut s'avérer satisfaisante au regard de l'angle de Cobb, sans pour autant améliorer la déformation de la cage thoracique, voire même l'augmenter (Krajbich, 1994). Ceci se traduit bien évidemment par l'insatisfaction et la déception du patient (Clayson et coll., 1976; Edgar et coll., 1988; Theologis et coll., 1993). Certains cas extrêmes de scolioses infantiles ou préadolescentes traitées par instrumentation postérieure et fusion peuvent mal évoluer du fait de la croissance subséquente de la partie antérieure. Cela produit une accentuation de la rotation vertébrale à l'adolescence qui se traduit dans la plupart des cas par une augmentation significative de la proéminence des côtes (phénomène « crankshaft »; Dubousset et coll., 1989).

Pour toutes ces raisons, de nombreux chercheurs ont tenté de corriger directement les déformations de la cage thoracique en intervenant sur les côtes elles-mêmes, seules ou en combinaison avec une chirurgie par instrumentation de la colonne vertébrale.

1.5.2 Interventions chirurgicales sur la cage thoracique

Les interventions chirurgicales sur les côtes ne sont pas récentes. La section 1.5.2.1 présente les principes de base de ces opérations. Les techniques de costoplasties (chirurgies pratiquées sur les côtes) peuvent être classées dans deux catégories. La première catégorie regroupe les costoplasties esthétiques (section 1.5.2.2) : des segments de côtes sont réséqués et les extrémités des côtes restantes sont laissées libres. Dans ce type d'intervention, il n'y a pas d'action mécanique immédiate. Toutefois, dans les mois qui suivent l'intervention, la reprise osseuse incluant l'éventuel remodelage osseux, la croissance et la modulation de croissance peuvent alors modifier les efforts mécaniques agissant sur le rachis. La deuxième catégorie regroupe les costoplasties mécaniques (section 1.5.2.3) : les côtes sont alors raccourcies (résection d'un segment, approchement des extrémités restantes et fixation) ou allongées (section et distraction). Ces opérations mettent en œuvre une action mécanique immédiate dont les effets à moyen et long termes se combinent avec ceux dus à la reprise osseuse. Dans la suite de ce document, les costoplasties dites « mécaniques » feront donc référence aux interventions qui induisent une action mécanique immédiate sur les extrémités des côtes réséquées (ou sectionnées).

1.5.2.1 Description générale des interventions chirurgicales sur les côtes

Les procédures de thoracoplastie sur les côtes sont relativement simples. L'approche la plus générale est celle décrite par Steel (1983) mise en œuvre sur 370 patients (costoplasties esthétiques). En généralisant, cette approche peut se résumer de façon

simplifiée en 7 étapes : (1) installation du patient en décubitus ventral; (2) exposition du champ opératoire par une incision au niveau des côtes à traiter; (3) dégagement des muscles avoisinant et incision du périoste qui entoure les côtes (figure 1.23a, b et c); (4) excision des segments de côtes identifiés (figure 1.23d); (5) vérification de la fonction pulmonaire; (6) remise en place des structures musculaires déplacées; (7) fermeture du site opératoire. Le périoste qui entoure les côtes est laissé de façon à favoriser la régénération des côtes trois à quatre mois après la chirurgie.

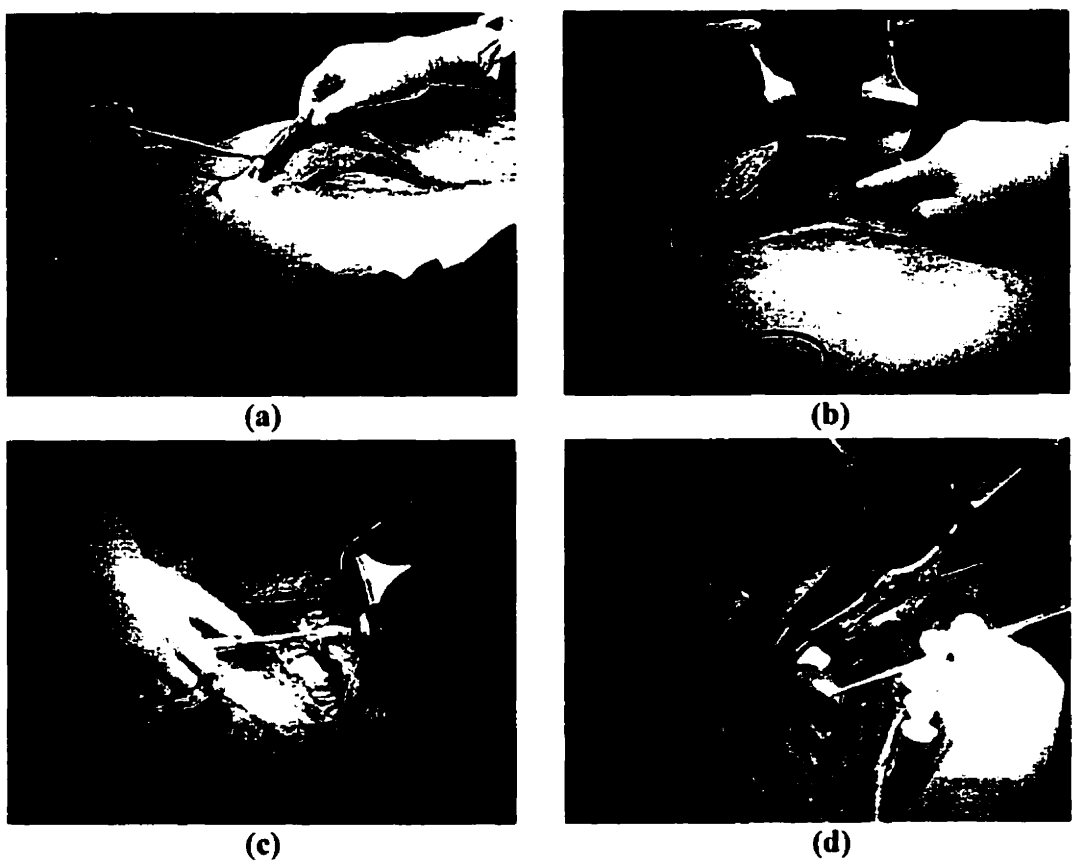

Figure 1.23 : Résection esthétique d'une côte du côté de la convexité : (a) dégagement des muscles; (b) identification de la côte la plus proéminente; (c) libération du périoste qui entoure la côte; (d) section du segment déformé

De façon générale, un nombre important de paramètres intervient dans la mise en œuvre des costoplasties : (1) le type d'intervention souhaité : costoplastie esthétique (figure 1.23) ou mécanique; (2) le lieu de l'intervention chirurgicale (au niveau de la convexité ou de la concavité de la courbure scoliotique, ou encore de façon bilatérale); (3) le nombre de niveaux costaux considérés; (4) la longueur de chaque côte traitée; (5) le lieu de la costoplastie sur chaque côte (à proximité du joint costo-chondral, latéralement par rapport au diamètre transverse de la cage thoracique, ou encore à proximité de l'articulation costo-vertébrale). La détermination de ces variables dépend grandement de la morphologie de la cage thoracique du patient scoliotique et du type de costoplastie souhaité (Broome et coll., 1990).

1.5.2.2 Synthèse des études cliniques utilisant des résections de côtes

Les costoplasties esthétiques sont principalement utilisées pour corriger l'apparence du tronc des patients scoliotiques qui présentent une gibbosité importante et d'augmenter la flexibilité des courbures. Des segments de côtes du côté de la convexité ou de la concavité de la courbure scoliotique sont alors réséqués à proximité du joint costo-vertébral ou un peu plus latéralement au niveau de l'apex de la gibbosité et laissés libres. De nombreuses études cliniques ont été publiées à ce sujet (tableau 1.1). Ces interventions sont généralement présentées comme un recours auxiliaire pour traiter les déformations résiduelles de la cage thoracique ou augmenter la flexibilité des courbures rachidiennes.

Tableau 1.1 : Synthèse des études cliniques consacrées aux résections de côtes

Auteur(s)	Objectif(s) clinique(s)	Caractéristiques des costoplasties	Résultats et conclusions
Goldstein, 1969	• Correction mécanique des déformations thoraciques et rachidiennes de façon concomitante avec d'autres traitements orthopédiques.	• Résections de 4 à 5 côtes du côté de la concavité au niveau de la vertèbre thoracique apicale. • Résections effectuées de 4 à 6 cm latéralement à l'articulation costo-vertébrale.	• Les résections de côtes ont été abandonnées du fait des nombreuses complications et des difficultés de contrôle des effets sur le rachis.
Piggott, 1971	• Correction mécanique des déformations rachidiennes de patients atteints de scolioses juvéniles.	• Résections de 6 côtes en moyenne du côté de la concavité. • Résections de la 6eme à la 11ème côte, incluant la tête et le col de chaque côte.	• Réduction significative des déformations du rachis. • Pas de correction des rotations vertébrales.
Manning et coll., 1973	• Correction esthétique secondaire chez des patients préalablement traités par instrumentation rachidienne.	• Résections de 5 ou 6 côtes sur l'ensemble de la gibbosité. • Résections à partir du joint costo-transverse jusqu'à une longueur de 10 cm latéralement dépendamment des déformations costales.	• Correction de l'apparence extérieure du dos. • Réduction immédiate mais temporaire de la fonction respiratoire.
Barnes, 1979	• Évaluation des hypothèses formulées lors des études expérimentales sur les animaux. • Correction mécanique des déformations rachidiennes avant maturité osseuse.	• Résections des 4 côtes du côté de la concavité au niveau de la vertèbre apicale. • Les segments réséqués s'étendent depuis 1 cm latéralement par rapport à l'angle postérieur jusqu'à la tête de chaque côte.	• Pas de contrôle efficace de la progression des scolioses juvéniles.
Steel, 1983	• Correction esthétique des déformations de la cage thoracique de façon concomitante avec une chirurgie par instrumentation rachidienne.	• Résections au niveau de l'apex de la gibbosité. • Résections jusqu'à 12 cm de longueur.	• Amélioration de l'apparence du dos sans complications importantes. • Difficulté de contrôle de la progression.
Mann et coll., 1988	• Augmentation de la flexibilité des courbures par costoplastie pour permettre un meilleurs traitement par instrumentation rachidienne.	• Résections de côtes du côté de la concavité au niveau de la vertèbre apicale. • Résections de 1.5 à 2 cm latéralement à l'articulation costo-transverse.	• Meilleur potentiel de correction des courbures rachidiennes en enlevant les côtes qui font obstacle.

Tableau 1.1 (Suite)

Auteur(s)	Objectif(s) clinique(s)	Caractéristiques des costoplasties	Résultats et conclusions
Bettany et coll., 1992	• Correction esthétique des déformations de la cage thoracique de façon concomitante avec une chirurgie par instrumentation rachidienne. • Étude de l'évolution dans le temps de la géométrie 3D du dos.	• Résections au niveau de l'apex de la gibbosité.	• Pas de correction significative des indices cliniques dans le plan sagittal. • Correction jusqu'à 38% de la gibbosité.
Edgar et coll., 1992	• Correction esthétique secondaire chez des patients préalablement traités par instrumentation rachidienne.	• Résections au niveau de l'apex de la gibbosité.	• Correction jusqu'à 31% de la gibbosité.
Harvey et coll., 1993	• Évaluation et comparaison des corrections esthétiques lors de traitements par instrumentation Cotrel-Dubousset vs Harrington couplés avec des costoplasties.	• Résections au niveau de l'apex de la gibbosité. • Résections en fonction de la morphologie des côtes.	• Amélioration significative de la forme du dos.
Barrett et coll., 1993	• Évaluation de méthodes objectives d'évaluation de la forme du dos avant et après costoplasties. • Établissement d'une classification morphologique des côtes afin d'aider à planifier les caractéristiques des costoplasties. • Correction esthétique des déformations de la cage thoracique réalisée soit de façon concomitante avec une chirurgie par instrumentation rachidienne, soit comme opération secondaire.	• Résections de 5 côtes en moyenne au niveau de l'apex de la gibbosité. • Résections de 1 à 3 cm des côtes les plus déformées. • Excisions des joints costo-transverses lorsqu'ils sont proches de l'apex de la gibbosité. • Pas de résection en dessous de la 10ème cote (pour éviter le risque de problèmes respiratoires dû à la proximité du diaphragme).	• Meilleures corrections esthétiques des déformations de la cage thoracique lorsqu'elles sont effectuées en même temps qu'une instrumentation rachidienne.
Geissele et coll., 1994	• Correction esthétique des déformations de la cage thoracique de façon concomitante avec une chirurgie par instrumentation rachidienne. • Évaluation de l'évolution de la proéminence des côtes chez des patients scoliotiques traités par costoplastie.	• Résections des côtes si la proéminence des côtes au niveau de la gibbosité est supérieure à 3 cm. • Résection de 7 côtes en moyenne (2 à 11 côtes).	• Les costoplasties complémentaires permettent de réduire significativement l'angle de la gibbosité (facteur de 4 par rapport aux techniques chirurgicales conventionnelles..

Steel (1983) a réalisé une étude majeure sur 370 patients qui ont été traités par instrumentation rachidienne concomitante avec des résections de côtes de la gibbosité. Les résultats obtenus montrent que les résections de côtes ont permis de symétriser et d'aplanir le dos des patients scoliotiques. Toutefois, l'auteur met l'emphase sur la difficulté de contrôler le nombre de côtes à opérer et la longueur à réséquer pour avoir une correction esthétique optimale. Selon Geissele et coll. (1994), les costoplasties esthétiques permettent de réduire d'un facteur de 4 la proéminence postérieure des côtes par rapport aux techniques d'instrumentation rachidienne. De plus, les segments de côtes réséqués peuvent être utilisés comme greffes osseuses si une fusion concomitante est pratiquée, remplaçant ainsi les prélèvements d'os au niveau des crêtes iliaques (Steel, 1983; Geissele et coll. 1994; Barrett et coll. 1993; Allen et Ferguson, 1988; Schram et coll., 1987). Par ailleurs, Barrett et coll. (1993) soulignent l'importance de la morphologie des côtes déformées pour choisir la stratégie opératoire, notamment en ce qui concerne la détermination du lieu et de l'envergure des résections (figure 1.24). Ils ont également observé que les résections esthétiques ont peu d'intérêt lorsqu'il y a d'importantes rotations vertébrales.

Les costoplasties esthétiques sont également susceptibles de modifier l'équilibre mécanique du rachis et éventuellement de corriger mécaniquement les déformations scoliotiques. Les principales études publiées à ce sujet ont permis de mettre en évidence l'importance de la croissance lors de l'utilisation des résections de côtes (Goldstein, 1969; Piggott, 1971; Barnes, 1979; Mann et coll., 1988), en lien avec les études

expérimentales effectuées sur les animaux (section 1.3.3). Par exemple, Piggott (1971) a rapporté qu'une rétrogression des courbures scoliotiques et une amélioration de la géométrie 3D du thorax ont été obtenues suite à des résections de côtes du côté de la concavité sur 25 sujets atteints de scoliose juvénile. Toutefois, certaines courbures scoliotiques ont continué de progresser malgré tout, ce que l'auteur explique du fait des différences structurales et morphologiques importantes entre les déformations scoliotiques ainsi que des différences de taux de progression et de croissance résiduelle. Piggott (1971) a également remarqué que les costoplasties effectuées n'ont pas permis de corriger les déformations vertébrales qui ont même parfois continué de progresser après la chirurgie dans tous les cas traités.

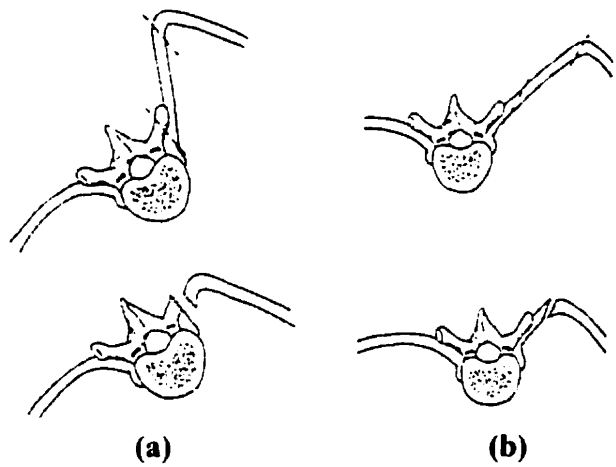

Figure 1.24 : Importance de la morphologie des côtes du côté de la convexité lors de la pratique de résections esthétiques de côtes : (a) courbure costale plus médiale et aiguë, (b) courbure placée plus latéralement (Barrett et coll., 1993)

D'autre part, Mann et coll. (1988) ont pratiqué des résections de côtes du côté de la concavité afin d'augmenter la flexibilité des courbures lors de traitements chirurgicaux

par instrumentation. Les auteurs se sont appuyés sur l'hypothèse que les côtes du côté concave agissent comme des butées contre la mobilité vertébrale et contre la correction mécanique des courbures scoliotiques dans le plan frontal. Ils recommandent la pratique des résections de côtes du côté concave de façon à augmenter la flexibilité de la colonne vertébrale lors de courbures rigides et difficilement corrigibles par instrumentation rachidienne.

Par ailleurs, Barnes (1979) n'a pas réussi à contrôler la progression des courbures avec cette procédure. Il attribue son échec à la progression trop rapide des scolioses juvéniles et au manque de contrôle des différents paramètres des costoplasties. Néanmoins, l'ensemble des auteurs s'entendent sur le fait que la cage thoracique joue un rôle biomécanique important et qu'il est possible que les résections de côtes influencent les courbures rachidiennes en modifiant l'équilibre des charges transmises entre les côtes et les vertèbres lors de la reprise osseuse (remodelage osseux, croissance et modulation de croissance).

Aucune analyse biomécanique n'a été effectuée en lien avec les études expérimentales qui ont été effectuées sur les animaux relativement à l'étude de la pathomécanique des déformations scoliotiques (section 1.3.3). Les effets mécaniques induits par les costoplasties esthétiques n'ont pas été évalués, ce qui pourrait expliquer les disparités obtenues lorsque les patients ont été traités avant ou après maturité osseuse. D'autre part, même si les meilleures corrections esthétiques ont été obtenues pour les patients étant

encore en période de croissance au moment de l'intervention. de nombreux paramètres liés aux techniques de costoplastie restent difficiles à déterminer.

1.5.2.3 Costoplasties mécaniques

Les premières résections de côtes ont été mises en œuvre par Volkmann (1889), Hoffa (1896) et Hoke (1903) pour traiter les déformations scoliotiques sévères. Hoke (1903) a effectué une costoplastie sur un sujet scoliotique qu'il a opéré de façon bilatérale du côté de la convexité et de la concavité en se basant sur la conviction que ce sont les côtes les plus déformées qui font obstacle à tout autre moyen de correction. Ces approches visent à rétablir une symétrie de croissance au niveau rachidien et thoracique en vue de corriger la scoliose. Cette théorie se base sur des concepts physiologiques liés à l'influence biomécanique de la cage thoracique sur la colonne vertébrale et sur l'hypothèse que la croissance longitudinale des côtes impose des efforts transverses directement sur le rachis par l'intermédiaire des articulations costo-vertébrales (Sevastik et coll., 1978). De nombreuses études expérimentales (présentées à la section 1.3.3) ont permis de tester et de valider in vivo sur des animaux ces hypothèses. Ces découvertes ont permis d'étudier de nouvelles approches de traitement des scolioses idiopathiques adolescentes mettant en œuvre des résections de côtes combinées à des actions mécaniques. Ces interventions se traduisent généralement par un rapprochement des extrémités des côtes réséquées de façon à induire un effet mécanique immédiat sur la cage thoracique et éventuellement la colonne vertébrale. Peu d'études cliniques ont été effectuées à ce sujet (tableau 1.2).

Tableau 1.2 : Synthèse des études cliniques consacrées aux costoplasties mécaniques

Auteur(s)	Objectif(s) clinique(s)	Caractéristiques des costoplasties	Résultats et conclusions
Sevastik et coll., 1973	• Correction esthétique des déformations de la cage thoracique de façon concomitante avec une chirurgie par instrumentation rachidienne.	• Résections au niveau de l'apex de la gibbosité. • Résections de 1 à 3 cm des côtes les plus déformées. • Rapprochement et fixation des extrémités des segments de côtes réséquées.	• Bonne correction esthétiques des déformations de la cage thoracique. • Pas d'effet significatif immédiat sur le rachis.
Owen et coll., 1986	• Correction esthétique primaire des déformations scoliotiques incluant la cage thoracique avant traitement par instrumentation rachidienne. • Étude des effets esthétiques et psychologiques sur les patients traités par costoplastie. • Étude de la fonction pulmonaire.	• Résections en moyenne de 5 côtes de la convexité (4 à 6 côtes). • Résections comprises entre la 4eme et la 11eme côte. • Résections des joints costo-transverses • Rapprochement et fixation des extrémités des segments de côtes réséquées.	• Correction moyenne de 41% de l'angle de Cobb thoracique après costoplasties primaires et instrumentation Harrington. • Réduction de la capacité respiratoire de façon temporaire.
Broome et coll., 1990	• Correction esthétique secondaire chez des patients préalablement traités par instrumentation rachidienne.	• Résections au niveau de l'apex de la gibbosité ou résections bilatérales (raccourcissement des côtes du côté de la convexité et allongement des côtes du côté de la concavité). • Résections en fonction de la morphologie des côtes. • Rapprochement et fixation des extrémités des segments de côtes réséquées.	• Correction de l'apparence du dos. • Satisfaction du patient. • Réduction de 17% en moyenne de la capacité respiratoire.
Xiong et coll., 1998, 1999	• Correction mécanique des déformations rachidiennes avant maturité osseuse. • Étude de l'influence de la croissance longitudinale des côtes sur les déformations du rachis.	• Résections de 3 côtes du côté de la concavité. • Résections de la 7eme à la 9eme côte. • Résections de 2cm latéralement à l'articulation costo-transverse. • Rapprochement et fixation des extrémités des segments de côtes réséquées.	• Correction des déformations du rachis dans le cas de scolioses thoraciques juvéniles (correction de 54% de l'angle de Cobb thoracique).

Xiong et Sevastik (1998, 1999) ont pratiqué des costoplasties mécaniques du côté de la concavité sur une fille de 7 ans (avec rapprochement des extrémités). Ils ont obtenu une

amélioration significative de la forme du dos, et en particulier de la cage thoracique. Par ailleurs, l'angle de Cobb a diminué de 54% dans le plan coronal et de 36% dans le plan sagittal à la suite de 27 mois de suivi post-opératoire. Xiong et Sevastik (1999) attribuent la réussite de cette opération à la traction latérale appliquée sur la colonne vertébrale lors du rapprochement des extrémités des côtes réséqués, ce qui affecte la croissance longitudinale des côtes correspondantes du côté de la convexité. Les costoplasties seraient, selon eux, de nouvelles alternatives aux traitements chirurgicaux conventionnels de la scoliose (instrumentation), dont l'action correctrice est basée sur des principes physiologiques en lien avec la croissance du tronc et la pathomécanique de la scoliose idiopathique. La simplicité des opérations chirurgicales sur les côtes devrait également permettre d'utiliser de façon plus routinière ces techniques dont les effets secondaires sont bien moins contraignants que ceux des techniques d'instrumentation qui limitent grandement la mobilité rachidienne (Xiong et Sevastik, 1999).

D'autre part, Owen et coll. (1986), Broome et coll. (1990) et Sevastik et coll. (1973) ont obtenu des corrections significatives de la géométrie du dos lorsque les extrémités des côtes réséquées ont été rapprochées et fixées comme l'illustre la figure 1.29a. Broome et coll. (1990) ont adapté une approche présentée par Schollner (1966) et Briard et coll. (1980) en mettant en œuvre une costoplastie bilatérale (greffe d'un segment de côte du côté de la concavité à partir d'un segment réséqué du côté de la convexité) (figure 1.25).

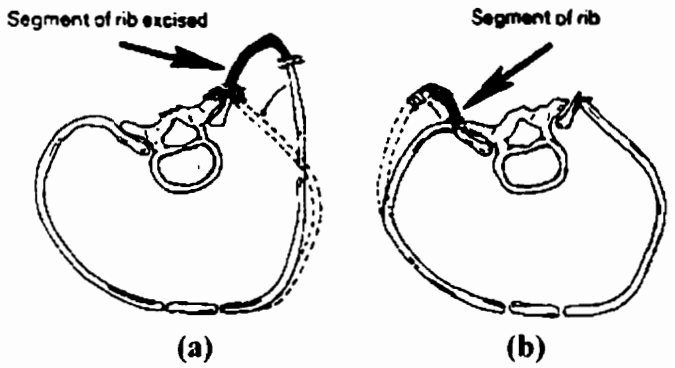

Figure 1.25 : Correction esthétique des déformations de la cage thoracique : (a) raccourcissement (résection) des côtes du côté de la convexité; (b) allongement (greffe) des côtes du côté de la concavité (Broome et coll., 1990)

Malgré la potentiel de correction de ces procédures, les costoplasties utilisées dans un but « mécanique » demeurent très peu utilisées car leurs mécanismes d'action et de correction demeurent mal maîtrisés. En effet, des résultats opposés peuvent être obtenues lorsque ces opérations sont effectuées d'un côté ou de l'autre de la courbure rachidienne.

1.6 Modélisation biomécanique du rachis et de la cage thoracique

Des modèles informatiques ont été développés afin de représenter de façon simplifiée le système anatomique étudié à partir de propriétés mécaniques et physiques déterminées expérimentalement (in vivo ou in vitro). Une revue des modèles informatiques du rachis et du thorax est présentée à la section 1.6.1. Des simulations de manœuvres chirurgicales qui ont été effectuées afin de reproduire ou prédire le traitement de la scoliose sont présentées à la section 1.6.2.

1.6.1 Revue critique des modèles biomécaniques du rachis et de la cage thoracique et de leur utilisation

Les modèles de la colonne vertébrale incluant la cage thoracique ont été développés en collaboration par différentes équipes de recherche afin d'étudier le comportement du rachis et du thorax soumis à différents types de sollicitations. Schultz et Galante (1970) ont construit un modèle cinématique à partir de corps rigides modélisant les vertèbres, et d'éléments déformables modélisant les liaisons intervertébrales et les ligaments. Celui-ci a permis l'étude des modes de déplacement du rachis en flexion/extension, inflexion latérale et rotation axiale. Puis, il a été utilisé par Schultz et coll. (1973, 1974) pour étudier la géométrie du rachis après chirurgie par instrumentation. Belytschko et coll. (1973) ont aussi repris ce modèle qui a été par la suite amélioré par Andriacchi et coll. (1974) dans le cadre de l'étude des interactions mécaniques entre la colonne vertébrale et la cage thoracique. Les vertèbres ont été modélisées par des éléments déformables, de nouveaux éléments déformables ont été ajoutés afin de mieux caractériser les différents ligaments, et les côtes ont été représentées par des corps rigides. Ce modèle par éléments finis a permis de simuler la progression de la scoliose et de mieux comprendre le rôle joué par la cage thoracique en réponse aux déformations rachidiennes. Il a été repris en 1976 par Andriacchi et coll. afin d'étudier les effets du traitement orthopédique de la scoliose idiopathique avec le corset de Milwaukee. Puis, Takashima et coll. (1979) lui ont ajouté certains groupes musculaires dans le but d'étudier quantitativement l'action des muscles sur le tronc de sujets sains et scoliotiques. En 1991, Wynarsky et Schultz ont complété ce modèle pour étudier la correction optimale de la scoliose, à l'aide de forces

passives (corset orthopédique) et de forces actives (contraction musculaire). D'autre part, Closkey et coll. (1992) ont amélioré la représentation des côtes à l'aide d'éléments rigides interconnectés par des éléments déformables afin de mieux caractériser le rôle biomécanique de la cage thoracique. En 1996, Nussbaum et Chaffin ont développé un modèle géométrique dans le but d'analyser le comportement de la colonne vertébrale thoraco-lombaire, des muscles lombaires, des côtes, du sternum, du sacrum et du bassin, en se basant sur les travaux de Schultz et Galante (1970), Andriacchi et coll. (1974), et Takashima et coll. (1979).

Par ailleurs, Roberts et Chen (1970) ont construit un modèle comprenant le rachis thoraco-lombaire et le thorax dans le but d'analyser les déformations thoraciques lors de sollicitations antérieures sur la cage thoracique. Les vertèbres et les disques intervertébraux ont été modélisés par des poutres 3D. La cage thoracique a été représentée par une structure tridimensionnelle en forme de treillis composée de poutres 3D, connectées les une aux autres par des équations de couplage, pour que la déformation ne dépende que des propriétés intrinsèques géométriques et mécaniques des éléments poutres. Ce modèle a été amélioré par Sundaram et Feng en 1977, notamment au niveau des caractéristiques mécaniques des poutres représentant les cartilages costaux. Les muscles thoraciques, les éléments inter-costaux et les organes intra-thoraciques ont été ajoutés.

Stokes et Laible (1990) ont développé un modèle de la colonne vertébrale et de la cage thoracique afin de simuler le processus d'initiation de la scoliose par croissance

asymétrique des côtes. Le comportement de chaque unité fonctionnelle est modélisé par une « poutre équivalente » au niveau intervertébral (Gardner-Morse et coll., 1990) dont les propriétés mécaniques sont basées sur les résultats expérimentaux de Panjabi et coll. (1976). Cette poutre équivalente est construite directement à partir d'une matrice de rigidité 12x12 qui relie les six degrés de liberté des deux extrémités de l'élément. Stokes et Gardner-Morse (1992, 1993) ont simulé divers traitements chirurgicaux de la scoliose, dont les instrumentations Cotrel-Dubousset (Gardner-Morse et coll., 1994) et Harrington (Stokes et Gardner-Morse, 1993).

Aubin et coll. (1991) ont raffiné le modèle de Stokes et Laible (1990) au niveau des articulations costo-vertébrales et costo-transverses. Puis, ce modèle a été complété et raffiné par Aubin et coll. (1995) et Descrimes et coll. (1995) dans le but d'étudier le comportement biomécanique du rachis et du thorax. La partie postérieure des vertèbres a été discrétisée au niveau des articulations zygapophysaires et des articulations CVCT dont le rôle semble être non négligeable dans la mécanique du tronc. Le bassin a ensuite été ajouté par Gauvin (1996). Des simulations de traitements orthopédiques concernant notamment l'effet du corset de Boston ont été effectuées par Aubin et coll. (1993, 1995). De plus, Aubin (1995) a évalué le comportement de la cage thoracique de ce modèle soumise à certains chargements externes qui ont été expérimentés in-vivo ou sur des spécimens cadavériques. Des simulations ont été effectuées sur la base des protocoles expérimentaux publiés et rapportés dans la littérature dans le but de tester la

biomécanique du thorax humain (Lovett, 1905; Patrick et coll., 1965; Closkey et coll., 1993; Andriacchi et coll., 1974; Nahum et coll., 1970).

1.6.2 Simulations d'interventions chirurgicales pour le traitement de la scoliose

Plusieurs auteurs ont utilisés des modèles informatiques pour simuler les traitements chirurgicaux de la scoliose (Schultz et coll., 1973, 1974; Viviani et coll., 1986; Ghista et coll., 1988; Goel et coll., 1988; Subbaraj et coll., 1989; Patwardhan et coll., 1991; Matsumoto et coll., 1992; Stokes et coll., 1995; Gardner-Morse et coll., 1996; Leborgne et coll., 1998). Par exemple, Leborgne et coll. (1998) ont utilisé le modèle de Aubin et coll. (1995) et Descrimes et coll. (1995) pour simuler les manœuvres chirurgicales de l'instrumentation Cotrel-Dubousset. Viviani et coll. (1986) et Ghista et coll. (1988) ont effectué des simulations sur des modèles par éléments finis incluant seulement le rachis scoliotique afin de caractériser les forces correctrices mises en jeu pour corriger de façon optimale les déformations de la colonne vertébrale. Matsumoto et coll. (1992) ont également construit un modèle simplifié composé de corps rigides symbolisant les vertèbres et de ressorts élastiques non-linéaires pour les liaisons intervertébrales. La rigidité de la cage thoracique a été modélisée en ajoutant des ressorts dont les propriétés mécaniques sont calées avec les données expérimentales de Andriacchi et coll. (1974). Les côtes elles-mêmes n'ont pas été modélisées mais l'action des articulations costo-vertébrales et costo-transverses a été reproduite au niveau de chaque unité fonctionnelle par des ressorts 3D. Des corrections chirurgicales ont été simulées en appliquant des forces sur le modèle.

Poulin et coll. (1998) ont construit un modèle cinétique du rachis en se basant sur la formulation établie par Gardner-Morse et coll. (1990). L'approche de modélisation utilise des mécanismes flexibles en vue de palier aux difficultés rencontrées généralement par la méthode des éléments finis, notamment dans le cadre des simulations de correction chirurgicale par instrumentation (non linéarités géométriques dues aux différences importantes de rigidité et aux grands déplacements, non linéarités dues aux propriétés des modèles et au comportement complexe des structures anatomiques modélisées). Le modèle a été utilisé pour simuler les manœuvres chirurgicales de l'instrumentation Cotrel-Dubousset (Poulin, 1999).

Les simulations des manœuvres chirurgicales d'instrumentation effectuées par Schultz et coll. (1973, 1974), Stokes et coll. (1992, 1993), Gardner-Morse et coll. (1993, 1996) et Poulin et coll. (1998, 1999) ont montré généralement des bonnes adéquations entre les simulations et les effets mesurés dans le plan frontal. Toutefois, dans les plans sagittal et transverse, les résultats obtenus à l'aide des modèles reproduisent moins bien la réalité. Le rôle biomécanique de la cage thoracique et les transmissions des efforts entre les différentes structures anatomiques n'ont pas été investigués lors de ces études.

L'utilisation des modèles informatiques permet d'investiguer des aspects biomécaniques importants qui ne peuvent pas nécessairement être analysés in vivo ou in vitro. Les simulations numériques permettent de caractériser les mécanismes de correction de la scoliose. Les études recensées dans la littérature portent principalement sur l'évaluation des techniques conventionnelles d'instrumentation du rachis. D'autres ont été consacrées

à l'évaluation des forces correctrices pour corriger les déformations scoliotiques. Toutefois, aucune analyse biomécanique n'a été effectuée pour investiguer les approches chirurgicales mettant en œuvre des interventions sur les côtes pour corriger les déformations de la colonne vertébrale et de la cage thoracique.

CHAPITRE 2 - HYPOTHÈSE ET OBJECTIFS

2.1 Hypothèse générale

Les différentes considérations anatomiques et biomécaniques inventoriées dans la revue de la littérature présentée au premier chapitre de ce mémoire amènent à poser l'hypothèse générale de ce projet :

> *« Il est possible de démontrer, à l'aide d'une approche par éléments finis, que les opérations chirurgicales effectuées directement sur la cage thoracique peuvent influencer les déformations scoliotiques. »*

Une telle hypothèse se base sur la nature biomécanique du processus d'initiation et de développement de la scoliose idiopathique, en se référant à la croissance asymétrique auto-entretenue des tissus biologiques sous l'effet d'une répartition asymétrique des efforts mécaniques autour du rachis. On suppose ainsi qu'il est possible de « corriger mécaniquement » les déformations de la cage thoracique et du rachis en intervenant directement sur les côtes déformées afin de modifier la répartition des charges distribuées autour du rachis, de rétablir la symétrie et le diamètre transverse du thorax, et par couplage de corriger les déformations rachidiennes.

2.2 Objectifs du projet

Afin de vérifier l'hypothèse présentée dans la section précédente, les objectifs généraux de ce projet consistent à :

1) Développer une approche de modélisation permettant de simuler les traitements chirurgicaux mettant en œuvre les côtes (costoplasties) pour le traitement de la scoliose;

2) Évaluer et comparer différentes techniques de costoplastie mettant en œuvre des raccourcissements (résections partielles) ou allongements de côtes au niveau de la concavité ou de la convexité de la courbure scoliotique, de façon unilatérale ou bilatérale, ou encore en combinaison avec des techniques chirurgicales conventionnelles (instrumentation du rachis). Il s'agit aussi de développer une méthode permettant de caractériser le couplage entre la cage thoracique et le rachis dans le cadre du traitement chirurgical de la scoliose et d'évaluer l'action correctrice mécanique de ces différentes techniques chirurgicales;

3) Formuler des recommandations au sujet de l'influence de la cage thoracique lors du traitement chirurgical de la scoliose et concernant les patrons possibles de mise en charge de la cage thoracique pour une correction optimale.

CHAPITRE 3 - MÉTHODES, RÉSULTATS ET DISCUSSION

3.1 Approche générale de modélisation et présentation des articles

Une méthode de modélisation des costoplasties a été développée à l'aide d'un modèle par éléments finis représentant la géométrie de patients scoliotiques dans le but de simuler virtuellement des interventions chirurgicales pour investiguer les mécanismes 3D de correction de la scoliose. Le modèle biomécanique utilisé est celui développé en collaboration entre des chercheurs de l'École Polytechnique de Montréal et l'École National Supérieure d'Arts et Métiers, Paris (Aubin et coll., 1995, Descrimes et coll., 1995). Ce modèle est construit à partir du modèle géométrique présenté à la section 1.3.2.2. Dans le cadre de ce projet de maîtrise, il a été adapté afin de simuler des interventions chirurgicales correctrices de la scoliose mettant en œuvre des actions mécaniques : 1) sur la cage thoracique (costoplasties), ou 2) sur les vertèbres (instrumentation rachidienne) pour fins de comparaison. Les approches chirurgicales qui ont été testées à l'aide du modèle biomécanique sont présentées à la figure 3.1. Différentes techniques de costoplasties ont été investiguées de façon isolée selon une approche unilatérale ou bilatérale. Ces approches ont aussi été testées de façon concomitante avec des simulations d'instrumentation rachidienne.

Le corps de ce chapitre est constitué de deux articles principaux (sections 3.2 et 3.3) portant sur la modélisation, l'évaluation et la comparaison de différentes approches de

costoplasties. Le premier article a permis de tester la faisabilité de l'approche de modélisation (premier objectif). Il présente la méthodologie et des résultats préliminaires de simulations de résections de côtes du côté de la concavité et de la convexité de la courbure scoliotique.

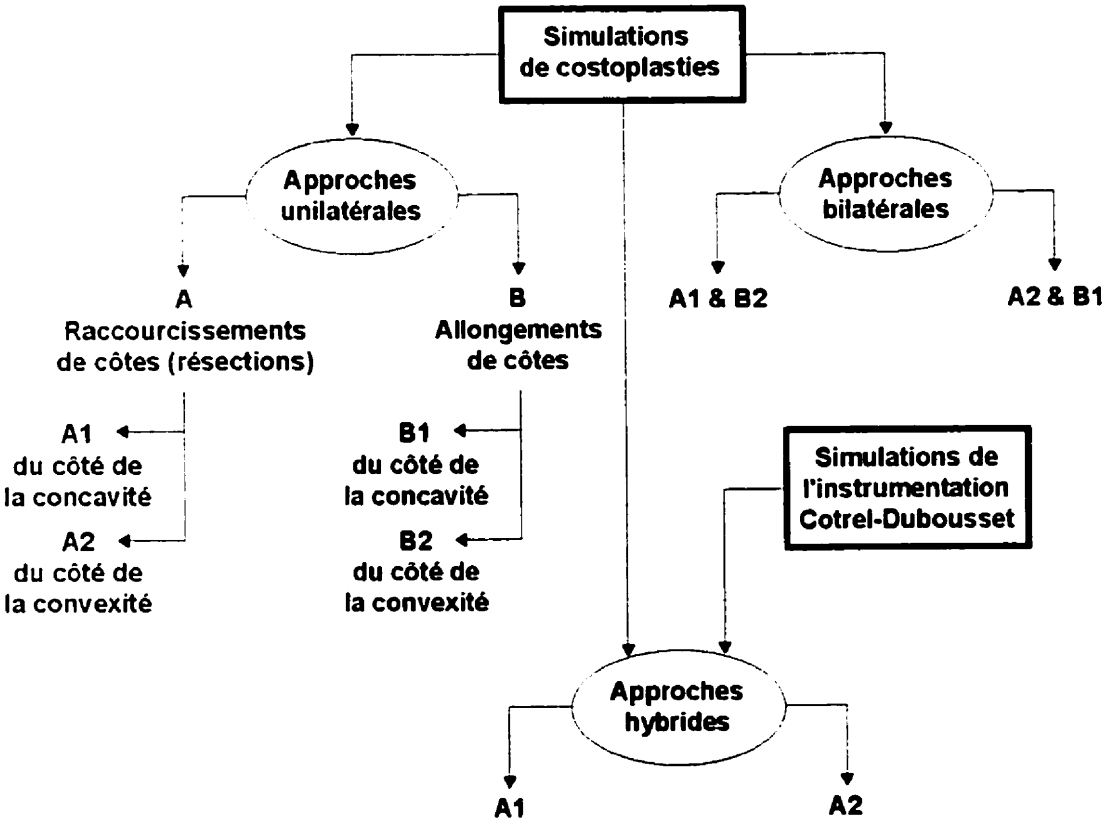

Figure 3.1 : Stratégie générale de simulation et approches chirurgicales testées

Par la suite une étude comparative détaillée a été conduite afin d'évaluer différentes techniques de costoplasties (résection ou allongement de côtes) et une analyse biomécanique complète a été effectuée afin de caractériser les mécanismes de correction

au niveau de la colonne vertébrale et de la cage thoracique (deuxième et troisième objectifs). Celles-ci sont présentées dans le deuxième article (section 3.3).

Une étude complémentaire a été effectuée afin de comparer les mécanismes de correction entre les techniques d'instrumentation rachidienne et les costoplasties mécaniques. L'instrumentation Cotrel-Dubousset a été modélisée et simulée afin de reproduire les corrections obtenues pour 5 patients scoliotiques. Des simulations de costoplasties ont été effectuées pour chacun des modèles construits et des approches hybrides mettant en œuvre une instrumentation rachidienne et des costoplasties de façon concomitante ont été testées (section 3.4). Cette étude a été intégrée dans un troisième article qui est présenté en annexe A.

3.2 Présentation de l'article #1

3.2.1 Mise en situation

Le premier article porte sur une étude de faisabilité mettant en œuvre des simulations de résections de côtes pour le traitement chirurgical de la scoliose. Cette approche se base principalement sur l'hypothèse avancée par Xiong et Sevastik (1998, 1999) selon laquelle il est possible de modifier l'équilibre de la colonne vertébrale en pratiquant des résections de côtes du côté de la concavité de la courbure scoliotique. Des costoplasties mécaniques (section 1.6.2) ont été simulées et évaluées en terme de correction géométrique immédiate et comparées entre elles.

La contribution du premier auteur à la préparation et à la rédaction de cet article est d'environ 85%. Cet article a été soumis pour publication à la revue « Annales de Chirurgie » au mois de décembre 1999.

3.2.2 Article #1 : Modélisation biomécanique d'interventions chirurgicales sur la cage thoracique pour le traitement chirurgical de la scoliose : étude de faisabilité

MODÉLISATION BIOMÉCANIQUE D'INTERVENTIONS CHIRURGICALES SUR LA CAGE THORACIQUE POUR LE TRAITEMENT DE LA SCOLIOSE: ÉTUDE DE FAISABILITÉ

L. Gréalou, B.Ing.[1,2], C.-É. Aubin, Ph.D.[1,2], H. Labelle, M.D.[2]

1. Département de génie mécanique
École Polytechnique de Montréal
Case postale 6079, Succursale "Centre-ville"
Montréal (Québec)
H3C 3A7 CANADA

2. Laboratoire de Modélisation Biomécanique
et de Chirurgie Assistée par Ordinateur
Centre de recherche de l'Hôpital Sainte-Justine
3175, Côte Sainte-Catherine
Montréal (Québec)
H3T 1C5 CANADA

Adresse de correspondance et demandes de tirés à part :

Carl-Éric Aubin, Ph.D.
Professeur agrégé
Département de génie mécanique
École Polytechnique de Montréal
Case postale 6079, Succursale "Centre-ville"
Montréal (Québec) H3C 3A7 CANADA
E-mail: carl-eric.aubin@polymtl.ca

MODÉLISATION BIOMÉCANIQUE D'INTERVENTIONS CHIRURGICALES SUR LA CAGE THORACIQUE POUR LE TRAITEMENT DE LA SCOLIOSE : ÉTUDE DE FAISABILITÉ

RÉSUMÉ

Dans le cadre du traitement chirurgical de la scoliose, des résections de côtes sont parfois effectuées au niveau de la gibbosité afin d'améliorer l'esthétique du dos du patient en post-opératoire. Certaines études publiées rapportent qu'il est aussi possible d'influencer mécaniquement les déformations scoliotiques de la colonne vertébrale à l'aide de costoplasties. Toutefois, ces études sont généralement limitées à des résultats qualitatifs et les paramètres des interventions restent difficiles à déterminer pour obtenir une correction optimale. Le but de ce projet est donc d'évaluer ces approches chirurgicales à l'aide d'un modèle analytique et de caractériser les patrons de chargements induits aux rachis suite à des costoplasties. Un modèle biomécanique des structures ostéo-ligamentaires du rachis et de la cage thoracique a été généré à partir de la géométrie 3D reconstruite d'un patient scoliotique générique. Des simulations de résections partielles de côtes sur 2 à 6 niveaux ont été effectuées du côté de la concavité ou de la convexité de la courbure scoliotique sur 20 à 60 mm de long. Les extrémités des côtes réséquées ont été rapprochées et fixées comme l'ont présenté plusieurs auteurs dans la littérature. Les simulations de costoplasties ont mis en évidence une faible correction géométrique immédiate des courbures rachidiennes. Toutefois, l'analyse biomécanique indique que les résections de côtes du côté de la concavité induisent des pressions sur les plateaux

vertébraux susceptibles de corriger les déformations vertébrales, dépendamment du potentiel de croissance résiduel. Par contre, des tendances opposées ont été observées après des résections de côtes de la convexité (du côté de la gibbosité), malgré l'obtention d'une meilleure correction géométrique immédiate des déformations de la cage thoracique. Cette étude montre la faisabilité des simulations de costoplasties à l'aide d'une approche biomécanique d'investigation. Dans le futur, cet outil devrait permettre de mieux comprendre les interactions entre la cage thoracique et le rachis, et de développer une nouvelle approche de traitement chirurgical moins invasive mettant en œuvre des interventions sur les côtes.

Mots-clés : scoliose, cage thoracique, traitement chirurgical, costoplastie, modélisation biomécanique.

BIOMECHANICAL MODELING OF RIB CAGE SURGERY FOR THE TREATMENT OF SCOLIOSIS : A FEASIBILITY STUDY

ABSTRACT

During scoliosis surgical treatment, cosmetic rib resections are sometimes used to reduce the convex rib prominence and improve the post-operative back shape of the patient. According to earlier published investigations, a mechanical correction of scoliotic spinal deformities is also possible using costoplasties. However, these studies are mainly limited to qualitative interpretations and many of the surgical parameters remain uncontrolled for an optimal correction. The aim of this paper is to evaluate such surgical interventions using an analytical model and to characterize load patterns induced to the spine following costoplasties. A biomechanical model of the osteo-ligamentous structures of the spine and rib cage was generated from the 3D reconstructed geometry of a generic scoliotic patient. Partial rib resections (20 to 60 mm) were simulated on 2 to 6 levels on the side of the concavity or on the convexity of the scoliotic curve. Resected rib extremities were approached and fixed as described in the literature. Costoplasty simulations showed little immediate geometrical correction of spinal curvatures. However, a biomechanical analysis was performed and it was found that concave rib resections induce pressure loads on the vertebral body end plates that tend to correct scoliotic spinal deformities, depending of the remaining growth potential. Opposite tendencies were observed after convex rib resections (on the side of the rib hump), despite a better immediate correction of rib cage deformities. This study shows the feasibility of costoplasty simulations using

a biomechanical investigation approach. In the future, this tool may lead to a better understanding of the rib cage and spine interactions, and to the development of new non-invasive surgical treatment of scoliosis based on rib operations.

Key-words : scoliosis, rib cage, surgical treatment, costoplasty, biomechanical modeling.

INTRODUCTION

La scoliose idiopathique adolescente est une anomalie complexe tridimensionnelle (3D) du tronc qui se traduit par des déformations géométriques et morphologiques au niveau du rachis et de la cage thoracique [1, 1]. Les déformations scoliotiques sévères sont généralement traitées chirurgicalement par instrumentation et ostéosynthèse [3]. Cette technique vise une correction primaire des courbures rachidiennes à l'aide d'actions mécaniques induites sur les vertèbres par l'intermédiaire d'implants (vis et crochets) connectés par des tiges métalliques [4]. Les déformations de la cage thoracique ne sont pas traitées directement par l'instrumentation, mais une correction secondaire est espérée du fait des mécanismes de couplage transmis au niveau des joints costo-vertébraux et costo-transverses [5, 6].

Néanmoins, le traitement par instrumentation ne procure pas toujours les corrections escomptées, notamment en ce qui concerne les rotations intervertébrales, la gibbosité et autres déformations résiduelles telles la cunéiformisation vertébrale et la distorsion des côtes [7, 8, 9, 10]. Diverses techniques de costoplasties, réalisées seules ou en combinaison avec une instrumentation rachidienne, visent un traitement direct des déformations de la cage thoracique, en intervenant chirurgicalement sur les côtes de la gibbosité [8, 11, 12, 13, 14]. Les segments de côtes les plus proéminents et les plus déformés du thorax se trouvant du côté de la convexité sont alors réséqués afin de réduire l'asymétrie du tronc et d'améliorer l'apparence du patient [6]. Ces interventions sur la cage thoracique ne visent pas une correction mécanique des déformations du rachis mais

sont réalisées dans un but purement esthétique. D'autre part, une procédure mettant en œuvre des résections costales du côté de la convexité ainsi qu'un rapprochement mécanique et une fixation des extrémités des segments restants a été proposée par Broome et coll. [15]. Cette approche chirurgicale a permis d'améliorer significativement la forme du dos de patients scoliotiques déjà traités par instrumentation. Toutefois, les conséquences biomécaniques de cette technique sur l'équilibre rachidien n'ont pas été investiguées.

D'un point de vue biomécanique, la cage thoracique contribue de façon significative à l'augmentation de la rigidité et de la stabilité de la colonne vertébrale en influençant l'équilibre des efforts agissant sur le rachis [16, 17, 18, 19, 20]. Dans ce contexte, des expérimentations ont été effectuées sur des animaux afin de mieux comprendre la pathogenèse de la scoliose idiopathique en investiguant le rôle biomécanique de la cage thoracique dans le cadre de l'initiation et de la correction des déformations scoliotiques [21, 22, 23, 24]. Ainsi, des costoplasties ont été effectuées au voisinage de l'apex vertébral de la colonne thoracique en raccourcissant des côtes (résection et rapprochement des extrémités restantes) du côté de la concavité de la courbure [24, 25] (figure 3.2), ou en allongeant plusieurs côtes du côté de la convexité de la courbure [26]. Ces études ont mis en évidence qu'il est possible de corriger mécaniquement les déformations scoliotiques du complexe rachis-thorax par des interventions chirurgicales appropriées sur les côtes bien que les paramètres de telles interventions demeurent difficiles à déterminer pour obtenir une correction optimale.

La croissance longitudinale des côtes est également un facteur important à considérer du fait des efforts transverses pouvant être transmis sur la colonne thoracique [19, 27]. En se basant sur ces principes, les travaux cliniques conduits par Xiong et coll. [25, 28] ont montré la faisabilité d'une nouvelle approche de traitement chirurgical des scolioses juvéniles par des résections de côtes du côté de la concavité de la courbure sans effectuer d'instrumentation (figure 3.2). Ce traitement a montré une amélioration significative de la forme du dos et une diminution des déformations de la colonne vertébrale en rétablissant une symétrie de croissance au niveau rachidien et thoracique. Cependant, plusieurs études antérieures ont souligné la difficulté de contrôler l'effet mécanique des costoplasties sur le rachis du fait des interactions complexes mises en œuvre [29, 30].

Au regard de ces considérations, ce projet vise à analyser différentes procédures de costoplasties et étudier leurs effets mécaniques sur la colonne vertébrale et le thorax. Cette étude originale se base sur l'hypothèse qu'il est possible de corriger mécaniquement les déformations scoliotiques du tronc par des interventions chirurgicales sur les côtes. Les objectifs spécifiques sont donc : 1) de développer une approche de modélisation afin de simuler des costoplasties à l'aide d'un modèle biomécanique du rachis et de la cage thoracique scoliotique ; 2) d'étudier le rôle biomécanique de la cage thoracique et les efforts transmis au rachis par les côtes dans le cadre du traitement chirurgical de la scoliose par costoplastie ; et 3) d'évaluer et de comparer diverses techniques de costoplasties.

MATÉRIEL ET MÉTHODES

Description du modèle biomécanique

Cette étude a été réalisée à l'aide d'un modèle biomécanique du tronc. Ce modèle informatique est constitué de différents éléments représentant les vertèbres thoraciques et lombaires, les disques intervertébraux, les côtes, les cartilages costaux, le sternum, les ligaments intervertébraux et intercostaux, les joints costo-vertébraux et les articulations zygapophysaires [18, 31] (figure 3.3a). Plus particulièrement, les côtes sont définies par 10 nœuds connectés entre eux par des éléments flexibles 3D. Les propriétés mécaniques et géométriques des structures anatomiques ont été ajustées à partir de données expérimentales publiées [31, 32].

La géométrie du modèle est personnalisée à l'aide d'une reconstruction 3D de repères anatomiques osseux identifiés sur des radiographies du patient en position debout (postéro-antérieures à incidences 0° et 20° et latérale) [18, 33]. Six points par vertèbre de T_1 à L_5 (centres des plateaux et sommets des pédicules), 11 points le long de la ligne moyenne des côtes et 4 points au niveau du sternum sont identifiés et numérisés sur les radiographies, puis reconstruits en 3D à l'aide de l'algorithme DLT (Direct Linear Transformation) [33]. Des transformations géométriques permettent ensuite de compléter la géométrie du modèle à l'aide d'un atlas anatomique générique [18].

Description des simulations

La faisabilité de l'approche de traitement proposée (figure 3.2) a été testée à l'aide du modèle dont la géométrie est celle d'un patient générique présentant une courbe

scoliotique thoracique droite (angle de Cobb : 72° entre T_5 et T_{11}, apex à T_9) et lombaire gauche (angle de Cobb : 55° entre T_{11} et L_4, apex à L_2).

Des costoplasties ont été simulées sous la forme de résections de côtes du côté de la concavité de la courbure rachidienne dans le but de tester les concepts proposés par Xiong et coll. (figure 3.2) [25, 28]. Pour fins de comparaison, des simulations similaires ont aussi été effectuées du côté de la convexité sur la base de la technique chirurgicale utilisée par Broome et coll. [22]. Un total de 18 simulations ont ainsi été conduites en faisant varier différents paramètres tels (1) le lieu de la résection (du côté de la concavité ou de la convexité, au niveau de l'apex thoracique) ; (2) le nombre de côtes impliquées, soit 2 côtes (apicale et sus-jacente), 4 côtes (apicale, 2 sus-jacentes et 1 sous-jacente) et 6 côtes (apicale, 3 sus-jacentes et 2 sous-jacentes) ; et (3) la longueur de l'intervention (20, 40 et 60 mm par côte). Les valeurs de ces paramètres ont été fixées en se basant sur des études cliniques publiées [28, 29, 30]. Les résections ont été effectuées latéralement au joint costo-transverse. Trois étapes opératoires principales ont été considérées pour décrire les interventions sur les côtes :

Étape 1 : Localisation du lieu de la résection, exposition et dégagement des côtes concernées ;

Étape 2 : Libération et extraction des côtes incriminées du périoste qui les entoure, ablation partielle des tissus mous avoisinants (ligaments et tissus musculaires) et résection des segments de côte préalablement identifiés ;

Étape 3 : Rapprochement des extrémités de chaque côte réséquée et fixation (suture).

Ces étapes ont été adaptées afin d'être intégrées au niveau du modèle biomécanique. Les différentes phases de modélisation produites sont : (1) insertion de nouveaux nœuds A et B dans le modèle et réorganisation des éléments de chaque côte impliquée dans l'intervention (figure 3.2, phase 1) ; (2) résection du segment de côte compris entre A et B et suppression des éléments qui définissent les ligaments intercostaux alentours (figure 3.2, phase 2) ; (3) rapprochement des extrémités et fixation des segments (figure 3.2, phase 3). Seuls les degrés de liberté en translation aux nœuds de connexion ont été bloqués lors du rapprochement, les rotations étant laissées libres comme c'est le cas dans une suture. Lors des simulations, les étapes 1 et 2 ont été regroupées puisqu'elles ne produisent pas de modification géométrique sur la cage thoracique et la colonne vertébrale (aucune action mécanique n'étant produite). Le rapprochement des extrémités des côtes réséquées a été simulé en introduisant des efforts longitudinaux de traction (sous la forme d'un gradient thermique défini par rapport à une température de référence) dans un nouvel élément rectiligne défini entre les nœuds A et B.

Des contraintes (conditions limites) sont introduites afin d'empêcher tout déplacement de corps rigide du modèle global. Dans ce but, la vertèbre L_5 est partiellement bloquée avec un seul degré de liberté libre suivant la rotation dans le plan sagittal (rotation possible en flexion-extension). Au niveau de la vertèbre T_1, les translations dans le plan transverse sont maintenues bloquées afin d'assurer le maintien postural de la colonne vertébrale du fait des efforts transmis par la musculature du tronc. Ces conditions représentent les

contraintes minimales applicables au modèle afin de limiter la rotation axiale et les déplacements globaux du bassin (par l'intermédiaire de la vertèbre L_5).

Les simulations ont été réalisées de façon itérative par petits incréments de chargement afin de tenir compte des non-linéarités géométriques provenant des grands déplacements et déformations à l'intérieur du modèle. Elles ont été conduites à l'aide du logiciel d'analyse par éléments finis Ansys version 5.5.2 (Mechanical Dynamics inc., Ann Abor, USA).

Analyse des simulations

Les modifications géométriques du rachis suite aux différentes simulations ont été caractérisées à l'aide de plusieurs indices cliniques évalués dans le système de coordonnées proposé par la Scoliosis Research Society, soit l'axe X en direction postéro-antérieure (positif vers l'avant), Y en direction latérale (positif vers la gauche) et Z vertical (positif vers le haut) [34]. Les amplitudes de déplacements 3D des centroïdes des corps vertébraux ont été calculés par rapport à la géométrie initiale dans le plan transverse. Les angles de Cobb thoraciques et lombaires ont été examinés dans le plan frontal pour chaque configuration simulée. La cyphose thoracique (au niveau du segment T_4-T_{12}) et la lordose lombaire (au niveau du segment L_1-L_5) ont été calculées à l'aide de la méthode de Cobb dans le plan sagittal. De plus, la rotation axiale de la vertèbre apicale, l'orientation du plan de déformation maximale par rapport au plan frontal et la gibbosité à l'apex ont été calculées [35]. Le volume de la cage thoracique osseuse a aussi été estimé en se basant sur une méthode de calcul similaire à celle présentée par Closkey

et coll. [36]. Les résultats ont été comparés entre eux et avec la configuration géométrique de départ servant de référence.

Par ailleurs, une analyse biomécanique détaillée a été conduite au niveau des efforts transmis par les côtes à la colonne vertébrale. Les patrons de chargement induits par les résections de côtes ont été déterminés au niveau des corps vertébraux dans les plans frontal vertébral (afin d'apprécier le potentiel de correction des courbures scoliotiques) et sagittal vertébral (afin de caractériser l'effet sur la cyphose thoracique).

RÉSULTATS

Résections du côté de la concavité de la courbure scoliotique

La figure 3.3b illustre les résultats des simulations obtenus suite à la résection de 4 côtes sur une longueur de 40 mm latéralement au joint costo-transverse du côté de la concavité de la courbure rachidienne. Une rotation en bloc de la cage thoracique a été observée indépendamment de la longueur de la résection et du nombre de côtes impliquées. Cette rotation est dirigée vers le côté de l'intervention (soit la concavité), ce qui se traduit par une détérioration immédiate des déformations du thorax et de l'apparence du patient. Cette observation se confirme par une augmentation importante (jusqu'à 10 degrés) de la rotation axiale de la vertèbre apicale lors des simulations (tableau I). Une légère diminution du volume de la cage thoracique a généralement été observée après les costoplasties (maximum de 9%). Les principaux indices calculés évoluent sans relation évidente avec les paramètres des simulations (nombre de côtes impliquées et longueur de résection).

On constate que le déplacement 3D de la vertèbre apicale est de l'ordre du centimètre. Dans le plan frontal, le déplacement est dirigé dans le sens d'une diminution des courbures scoliotiques et, dans le plan sagittal, dans le sens d'une augmentation de la cyphose thoracique. La correction immédiate obtenue immédiatement en post-opératoire est donc faible (figure 3.4). Ces déplacements augmentent proportionnellement avec la longueur de résection dans tous les cas. Par contre, il n'y a pas de relation claire avec le nombre de niveaux réséqués. Par ailleurs, dans le plan frontal, l'angle de Cobb thoracique présente aussi une légère amélioration (diminution de l'ordre de 2% en moyenne) ; de même, l'angle de Cobb lombaire diminue légèrement (tableau 3.1). Dans le plan sagittal, on obtient une augmentation non négligeable de la cyphose thoracique et une augmentation plus faible de la lordose lombaire. De plus, le plan de déformation maximale se réoriente en direction du plan sagittal d'un angle moyen de 6.3 degrés.

D'un point de vue biomécanique, l'analyse des efforts transmis aux corps vertébraux révèle que des couples importants sont transmis au rachis du fait des résections de côtes du côté de la concavité. Au dessus de la vertèbre apicale thoracique, ces efforts mécaniques sont orientés selon la convention de signe présentée à la figure 3.5. Les moments moyens appliqués sur les plateaux supérieurs et inférieurs sont orientés en grande majorité dans le sens d'une correction de la cunéiformisation frontale du corps vertébral dans le plan frontal de la vertèbre, et dans le sens d'une augmentation de la cyphose thoracique dans le plan sagittal vertébral (figure 3.6). Au niveau de la colonne lombaire, ces efforts sont aussi dirigés dans le sens d'une correction éventuelle des

déformations au niveau du changement de courbure dans le plan frontal. On observe également certaines zones de transition, près des vertèbres apicales, où les moments sont nuls. D'un point de vue quantitatif, on remarque que plus le nombre de segment réséqué est grand, plus le potentiel de correction (associé aux moments résultants dans le plan frontal vertébral) est élevé. De même, dans le plan sagittal vertébral, plus le segment réséqué est important, plus le potentiel de restauration de la cyphose thoracique et de la lordose lombaire est élevé. Toutefois, il n'y a pas de relation claire entre l'intensité des efforts transmis et la longueur de résection, ainsi qu'avec le nombre de côtes réséquées.

Résections du côté de la convexité de la courbure scoliotique

La figure 3.3c illustre la configuration du modèle après la résection de 4 côtes sur une longueur de 40 mm latéralement au joint costo-transverse du côté de la convexité de la courbure rachidienne. On observe une correction géométrique immédiate de la cage thoracique qui se traduit par une diminution de la gibbosité à l'apex thoracique, voire même une élimination totale de la proéminence postérieure des côtes dans certains cas. Le volume de la cage thoracique est diminué du fait des résections de côtes, dont l'ampleur dépend des paramètres mis en jeu (nombre de côtes, longueur de résection).

Suite aux simulations, la géométrie du rachis est peu modifiée ; les déplacements vertébraux sont du même ordre de grandeur que ceux obtenus lors des résections du côté de la concavité. Toutefois, les tendances observées vont dans le sens d'une aggravation des déformations rachidiennes thoraciques et lombaires, ce qui se retrouve notamment au niveau des angles de Cobb thoracique et lombaire dans le plan frontal qui augmentent

avec la longueur de résection et le nombre de côtes impliquées (tableau 3.2). Dans le plan sagittal, les costoplasties induisent une diminution de la cyphose thoracique de plus de 50% et une légère diminution de la lordose. Le plan de déformation maximale se réoriente en direction du plan frontal (vers une aggravation) à la suite des simulations. La rotation axiale de la vertèbre apicale est sensiblement corrigée dans l'ensemble des cas simulés.

D'un point de vue biomécanique, des efforts importants sont transmis au rachis lors des simulations (figure 3.7). Ils se traduisent par des couples au niveau des plateaux du corps vertébral qui sont orientés dans le sens opposé à celui observé lors des simulations de résection de côtes du côté de la concavité (figure 3.5). Ceux-ci sont donc orientés dans le sens d'une progression des courbures scoliotiques.

DISCUSSION

L'approche de modélisation développée dans le cadre de cette étude a permis d'analyser l'influence biomécanique de la cage thoracique sur le rachis lors du traitement de la scoliose idiopathique par résection de côtes. Cette approche est relativement originale car la littérature ne rapporte aucune analyse biomécanique consacrée à la modélisation mathématique et à la caractérisation des mécanismes de correction mettant en œuvre la cage thoracique. Les résultats obtenus permettent de montrer la cohérence de l'approche de modélisation choisie et sa faisabilité pour une correction mécanique des déformations scoliotiques du tronc.

D'un point de vue géométrique, les résections de côtes du côté de la concavité procurent une faible correction géométrique immédiate post-opératoire. Ces résultats sont en accord avec les investigations expérimentales présentées dans la littérature [21, 22, 23, 24]. Par contre, d'un point de vue biomécanique, les couples transmis au rachis du fait du rapprochement des extrémités des côtes sont orientés dans le sens d'un contre-balancement de la cunéiformisation vertébrale frontale et du rétablissement de la cyphose thoracique et de la lordose lombaire dans le plan sagittal vertébral (figure 3.5). En effet, ces chargements modifient la répartition des pressions exercées sur les plaques de croissance localisées entre le tissu osseux nouvellement formé du corps vertébral et le disque intervertébral. Ainsi, dépendamment du potentiel de croissance résiduel, ces pressions pourraient influencer la modulation de croissance vertébrale selon les principes de Heuter-Volkmann [4, 37] et agir dans le sens inverse de la pathologie scoliotique en contrant le phénomène de cunéiformisation vertébrale. La croissance longitudinale des côtes pourrait aussi moduler la répartition des efforts transmis par la cage thoracique et de ce fait influencer l'équilibre rachidien à plus long terme [25, 28]. Cependant, ces phénomènes ainsi que la sensibilité des tissus rachidiens à ces chargements de pressions demeurent difficilement prédictibles étant donné l'état des connaissances actuelles.

Les simulations de résections de côtes du côté de la convexité visent plus particulièrement une correction géométrique de la forme du dos et de l'apparence du patient puisque c'est essentiellement la gibbosité qui est traitée. Aucune correction géométrique immédiate n'a été observée au niveau du rachis malgré l'action mécanique

produite lors du rapprochement des extrémités libres des côtes réséquées. L'analyse biomécanique des efforts transmis aux corps vertébraux a mis en évidence des tendances inverses à celles qui ont été observées lors des simulations de résections de côtes du côté de la concavité. On peut ainsi conclure que l'action produite lors de résections du côté convexe est purement esthétique et, dépendamment du potentiel de croissance résiduel, il est probable que les déformations rachidiennes s'aggravent du fait des charges asymétriques transmises au rachis par ce type spécifique de traitement. Cette conclusion suggère que la résection des côtes du côté de la convexité devrait être utilisée pour des patients à maturité osseuse afin d'éviter d'induire des conditions potentiellement aggravantes sur le rachis immature.

Diverses hypothèses émises lors de la mise en place de la modélisation peuvent influencer les résultats obtenus. D'abord, tous les degrés de liberté de la cage thoracique sont laissés libres, ce qui pourrait expliquer la rotation en bloc de la cage thoracique lors des simulations de résections du côté concave. Notamment, l'action musculaire qui n'a pas été modélisée dans cette étude préliminaire, joue un rôle biomécanique important au niveau du contrôle de la posture et de la mobilité intervertébrale. Certains groupes musculaires, tels les muscles courts intercostaux, les multifidus, les levatores et les rotatores thoracis seraient à prendre en considération au niveau du modèle afin d'assurer une meilleure stabilité de la cage thoracique. D'autre part, les longueurs de résections ont été considérées égales sur l'ensemble des niveaux de côtes impliqués pour une simulation donnée. Ainsi, certains effets de levier apparaissent lors des simulations au niveau de

côtes très déformées non opérées qui font obstacle au rapprochement des extrémités des côtes voisines qui ont été réséquées (figures 3.6 et 3.7). Ce phénomène est d'autant plus marqué que la longueur de résection est élevée. En effet, la morphologie propre des côtes déformées n'a pas été prise en compte dans cette étude préliminaire. Lorsque la longueur de la résection est importante, les couples transmis aux corps vertébraux sont alors surévalués, et les moments induits aux vertèbres voisines sont également altérés. Les limites de cette étude sont principalement liées aux hypothèses de modélisation dont principalement le remodelage osseux qui n'a pas encore été introduit dans le modèle. Des travaux sont en cours à ce sujet afin d'intégrer la musculature du tronc [38] et le remodelage osseux lors des simulations [37].

De nos jours, les techniques de costoplasties sont utilisées principalement pour fins esthétiques. Les résections du côté de la concavité demeurent faiblement utilisées du fait de la méconnaissance des interactions complexes entre les différentes structures biologiques du thorax et du rachis. L'impact biomécanique des résections de côtes est difficile à évaluer alors que ce sont des procédures chirurgicales relativement simples à mettre en œuvre et moins invasives que les traitements traditionnels par instrumentation. Pour la première fois, une analyse biomécanique quantitative a été effectuée et a permis de dresser des tendances au sujet du potentiel de correction mécanique de la scoliose par costoplasties. Cette étude démontre la faisabilité de l'approche de modélisation qui pourrait permettre d'évaluer d'une façon prospective le potentiel de ces techniques chirurgicales. Les études à venir permettront d'évaluer les conditions d'application de

telles interventions chirurgicales. À long terme, ces recherches devraient permettre de développer une nouvelle approche de traitement chirurgical de la scoliose mettant en œuvre la cage thoracique par le biais de costoplasties, pour un traitement moins invasif et pratiqué plus tôt, prenant en compte le potentiel de croissance du patient.

REMERCIEMENTS

Ce travail de recherche a été subventionné par le Fonds pour la Formation de Chercheurs et l'Aide à la Recherche (Québec). Le modèle par éléments finis à la base de ce projet a été développé dans le cadre d'une collaboration entre l'École Polytechnique de Montréal et l'École Nationale Supérieure d'Arts et Métiers de Paris. Nous tenons à remercier Dr John Sevastik de l'Hôpital Universitaire de Huddinge, Institut Karolinska (Suède) pour ses conseils cliniques et sa collaboration au projet.

RÉFÉRENCES

1 DEACON P., FLOOD B.M., DICKSON R.A. – Idiopathic scoliosis in three dimensions. A radiographic and morphometric analysis. *J Bone Joint Surg* 1984 ; 66-B : 509-512.

2 PERDRIOLLE, R. – La scoliose, son étude tridimensionnelle. Paris : Maloine, 1979.

3 BRIDWELL K.H. – Spinal instrumentation in the management of adolescent scoliosis. *Clin Orthop* 1997 ; 335 : 64-72.

4 BRADFORD D.S., LONGSTEIN J.E., MOE J.H., OGILVIE J.W., WINTER R.B. – Moe's textbook of scoliosis and other spinal deformities. 3th Ed, Philadelphia, Saunders, 1995.

5 PANJABI M.M., BRAND R.A., WHITE A.A. – Three-dimensional flexibility and stiffness properties of the human thoracic spine. *J Biomech* 1976 ; 9 : 185-192.

6 KRAJBICH J.I. – Thoracoplasty. *In :* WEINSTEIN S.L. – *The Pediatric Spine : Principles and Practice*. New York : Raven Press, 1994 : 1459-1465.

7 AARO S., DAHLBORN M. – The effect of Harrington instrumentation on the longitudinal axis rotation of the apical vertebra and on the spinal and rib-cage deformity in idiopathic scoliosis studied by computer tomography. *Spine* 1982 ; 7 : 456-462.

8 HARVEY C.J., BETZ R.R., CLEMENTS D.H., HUSS G.K., CLANCY M. – Are there indications for partial rib resection in patients with adolescent idiopathic scoliosis treated with Cotrel-Dubousset instrumentation ? *Spine* 1993 ; 18 : 1593-1598.

9 THULBOURNE T., GILLESPIE R. – The rib hump in idiopathic scoliosis. *J Bone Joint Surg* 1976 ; 58-B : 64-71.

10 WEATHERLEY C.R., DRAYCOTT V.; OBRIEN J.F., BENSON D.R., GOPALAKRISHNAN K.C., EVANS J.H., OBRIEN J.P. – The rib deformity in adolescent idiopathic scoliosis. A prospective study to evaluate changes after

Harrington distraction and posterior fusion. *J Bone Joint Surg* 1987 ; 69-2B : 179-182.

11 MANNING C.W, PRIME F.J., ZORAB P.A. – Partial costectomy as a cosmetic operation in scoliosis. *J Bone Joint Surg* 1973 ; 55-B : 521-527.

12 STEEL H.H. – Rib resection and spine fusion in correction of convex deformity in scoliosis. *J Bone Joint Surg* 1983 ; 65-A : 920-925.

13 GEISSELE M.A.E., OGILVIE J.W., COHEN M., BRADFORD D.S – Thoracoplasty for the treatment of rib prominence in thoracic scoliosis. *Spine* 1994 ; 19 : 1636-1642.

14 BARRETT D.S., MacLEAN J.G., BETTANY J., RANSFORD A.O., EDGAR M.A. – Costoplasty in adolescent idiopathic scoliosis, objective result in 55 patients. *J Bone Joint Surg* 1993 ; 75-B : 881-885.

15 BROOME G., SIMPSON A.H.R.W., CATALAN J., JEFFERSON R.J., HOUGHTON G.R. – The modified Schollner costoplasty. *J Bone Joint Surg* 1990 ; 72-B : 894-900.

16 ANDRIACCHI T.P., SCHULTZ A.B., BELYTSCHIKO T.B., GALANTE J.O. – A model for studies of mechanical interactions between the human spine and rib cage. *J Biomech* 1974 ; 7 : 497-507.

17 WHITE A.A., PANJABI M.M. – Clinical biomechanics of the spine. 2nd Ed, Philadelphia, Lippincott, 1990.

18 AUBIN C.-É., DESCRIMES J.-L., DANSEREAU J., SKALLI W., LAVASTE F., LABELLE H. – Modélisation géométrique du rachis et du thorax pour

l'analyse biomécanique par éléments finis des déformations scoliotiques. *Ann Chir* 1995 ; 49 : 749-761.

19 PAL G.P. – Mechanism of production of scoliosis; a hypothesis. *Spine* 1991 ; 16 : 288-292.

20 WEVER D.J., VELDHUIZEN A.G., KLEIN J.P., WEBB P.J., NIJENBANNING G., COOL J.C., HORN J.R. – A biomechanical analysis of the vertebral and rib deformities in structural scoliosis. *Eur Spine J* 1999 ; 8 : 252-260.

21 SEVASTIK J.A. – Animal experiments in scoliosis research : a critical review. *Eur J Exp Musculoskel Res* 1993 ; 2 : 51-60.

22 SEVASTIK B., XIONG B., LUNDBERG A., SEVASTIK J.A. – In vitro opto-electronic analysis of the 3-D segmental vertebral movements during gradual rib lengthening in the pig. *Acta Orthop Belgica* 1995 ; 61 : 218-225.

23 DEGUCHI M., KAWAKAMI N., KANEMURA T. – Correction of scoliosis by rib resection in pinealectomized chickens. *J Spinal Disord* 1996 ; 9 : 207-203.

24 DEGUCHI M., KAWAKAMI N., KANEMURA T. – Correction of experimental scoliosis by rib resection in the transverse plane. *J Spinal Disord* 1997 ; 10 : 197-203.

25 XIONG B., SEVASTIK J.A. – A physiological approach to surgical treatment of progressive early idiopathic scoliosis. *Eur Spine J* 1998 ; 7 : 505-508.

26 SEVASTIK J.A., AGADIR M., SEVASTIK B. – Effects of rib elongation on the spine : correction of scoliosis in the rabbit. *Spine* 1990 : 15 : 826-829.

27 STOKES I.A.F., LAIBLE J.P. – Three-dimensional osseo-ligamentous model of the thorax representing initiation of scoliosis by asymmetric growth. *J Biomech* 1990 ; 23 : 589-595.

28 XIONG, B., SEVASTIK, J.A. – A new approach in the surgical treatment of early scoliosis. *In :* STOKES I.A.F. – *Research into spinal deformities 2*, IOS Press, 1999 ; 38 : 266-269.

29 MANN D.C, NASH C.L., WILHAM M.R., BROWN R.H. – Evaluation of the role of concave rib osteotomies in the correction of thoracic scoliosis. *Spine* 1989 ; 14 : 491-495.

30 BARNES J. – Rib resection in infantile idiopathic scoliosis. *J Bone Joint Surg* 1979 ; 61-B : 31-35.

31 DESCRIMES J.L., AUBIN C.-É., SKALLI W., ZELLER R., DANSEREAU J., LAVASTE F. – Introduction des facettes articulaires dans une modélisation par éléments finis de la colonne vertébrale et du thorax scoliotique : aspects mécaniques. *Rachis* 1995 ; 7 : 301-314.

32 AUBIN C.-É., DANSEREAU J., LABELLE H. – Simulations biomécaniques de l'effet du corset de Boston sur un modèle de la colonne vertébrale et du thorax scoliotiques. *Ann Chir* 1993 ; 47 : 881-887.

33 DANSEREAU J., BEAUCHAMP A., DE GUISE J.A., LABELLE H. – Three-dimensional reconstruction of the spine and the rib cage from stereoradiographic and imaging techniques. *Résumés de la 16e Conférence de la Société Canadienne de Génie Mécanique*, Toronto, 1990 : 61-64.

34 STOKES I.A.F. *et coll.* – Three-dimensional terminology of spinal deformity. *Spine* 1994 ; 19 : 236-248.

35 LABELLE H., DANSEREAU J., BELLEFLEUR C., JÉQUIER J.C. – Variability of geometric measurements from three-dimensional reconstructions of scoliotic spines and rib cages. *Eur Spine J* 1995 ; 4 : 88-94.

36 CLOSKEY R.F., SCHULTZ A.B., LUCHIES C.W. – A model for studies of the deformable rib cage. *J Biomech* 1992 ; 25 : 529-539.

37 VILLEMURE I., AUBIN C.-É., DANSEREAU J., LABELLE H. – Modélisation biomécanique de la croissance et de la modulation de croissance vertébrales pour l'étude des déformations scoliotiques : étude de faisabilité. *Ann Chir* 1999 (soumis).

38 BEAUSEJOUR M., AUBIN C.-É., FELDMAN A.G., LABELLE H. – Simulation de tests d'inflexion latérale à l'aide d'un modèle musculo-squelettique du tronc. *Ann Chir* 1999 ; 53 : 742-750.

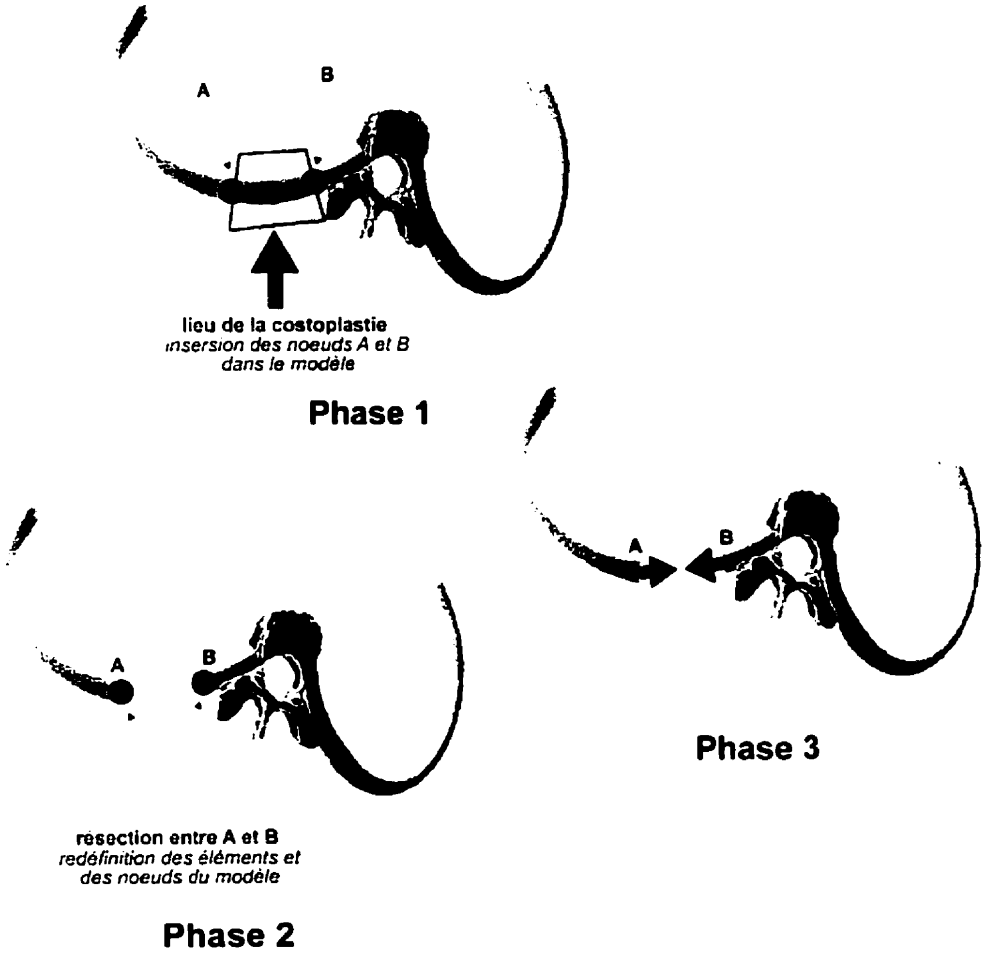

Figure 3.2 : Étapes de modélisation des résections d'une côte : (1) insertion de nouveaux nœuds A et B dans le modèle ; (2) résection du segment de côte et des ligaments intercostaux compris entre A et B ; (3) rapprochement des extrémités et fixation des segments.

Figure 3.2 : Rib resection modeling procedure : (1) insertion of new nodes A and B in the model ; (2) resection of the rib segment and intercostal ligaments between A and B ; (3) rib ends are approached and fixed.

(a)

(b)

(c)



Figure 3.3 : Modèle biomécanique par éléments finis du rachis et de la cage thoracique (vues postéro-antérieure, latérale et de dessus) : (a) configuration initiale ; (b) après résection de 4 côtes (40 mm) du côté de la concavité ; (c) après résection de 4 côtes (40 mm) du côté de la convexité de la courbure.

Figure 3.3 : Biomechanical finite elements model of the spine and rib cage (postero-anterior, lateral and top views) : (a) initial configuration; (b) after 4 rib resection of 40 mm on the side of the concavity ; (c) after 4 rib resection of 40 mm on the side of the convexity.

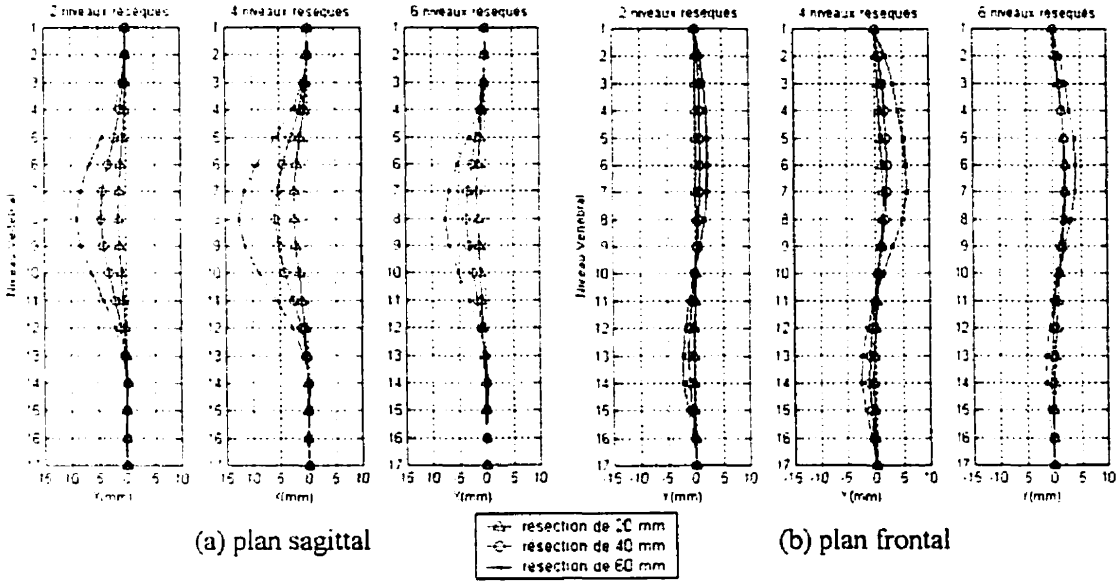

Figure 3.4 : Déplacements du rachis par rapport à la géométrie initiale suivant : (a) la direction antérieure et (b) la direction latérale pour des longueurs de résection de 20, 40 et 60 mm du côté de la concavité.

Figure 3.4 : Spine displacements from the initial geometry in (a) the anterior direction and (b) the lateral direction for various concave side rib resection lengths (20, 40 and 60 mm).

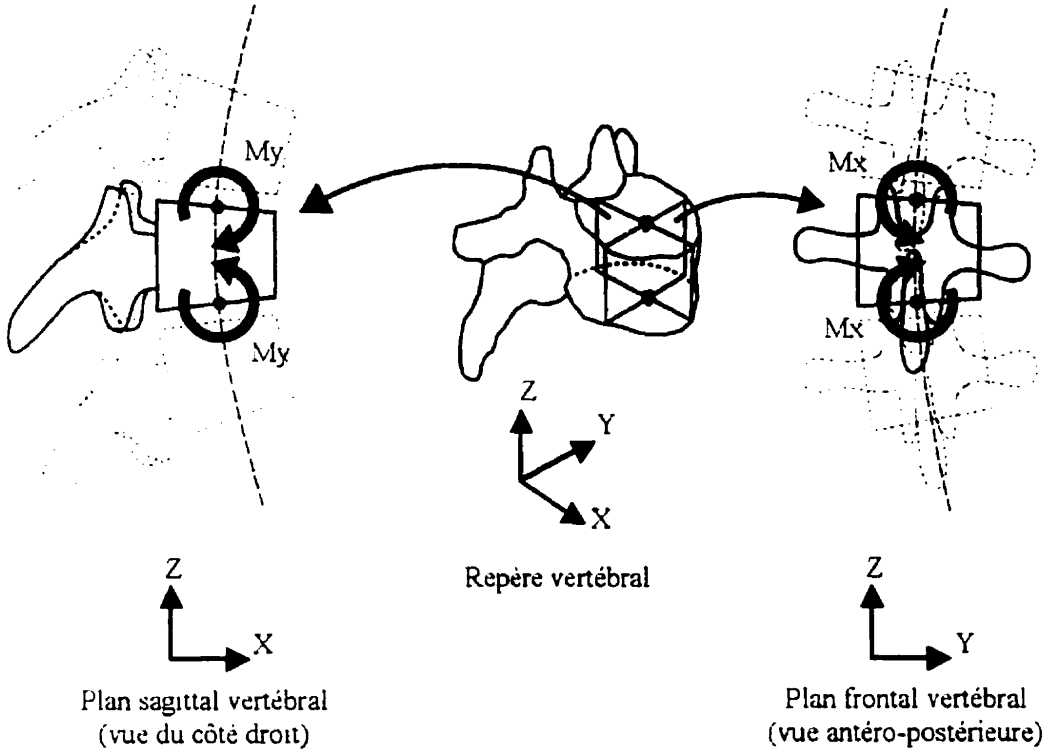

Figure 3.5 : Patrons de chargements induits au corps vertébral thoracique apical par les résections de côtes du côté de la concavité. Dans le plan frontal vertébral, les couples résultants sont orientés dans le sens d'une diminution de la cunéiformisation. Dans le plan sagittal vertébral, les couples vont dans le sens d'une restauration de la cyphose thoracique.

Figure 3.5 : Load patterns induced to the apical thoracic vertebral body by concave rib resections. In the frontal vertebral plane, the torques lead to decrease the vertebral wedging. In the sagittal vertebral plane, the torques lead to restore the thoracic kyphosis.

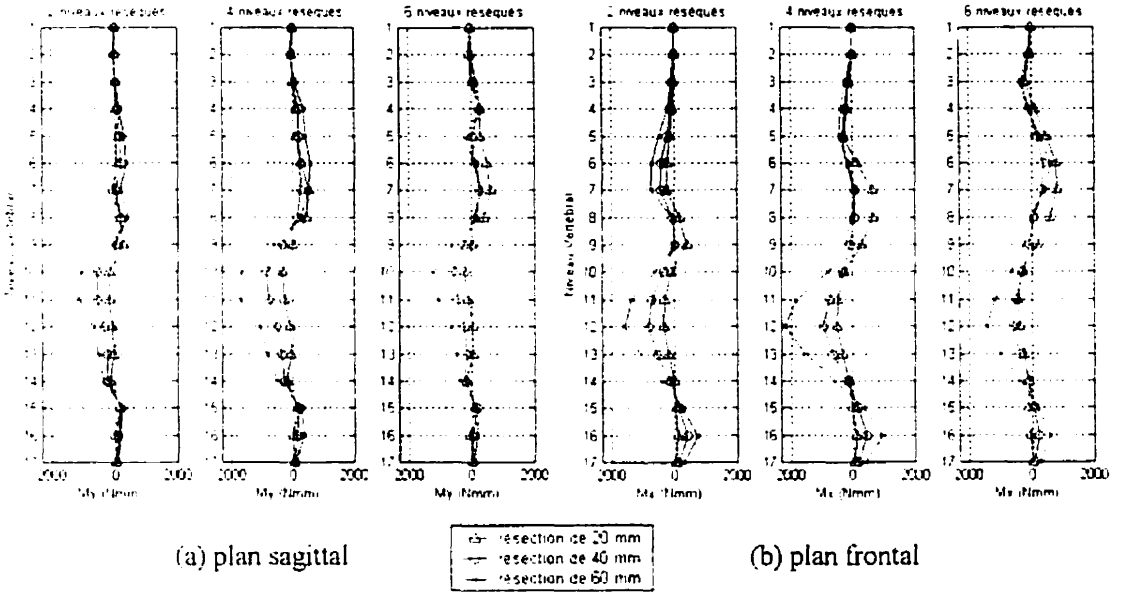

Figure 3.6 : Résection du côté de la concavité : couples induits aux corps vertébraux dans le plan sagittal (calculés dans le repère local de chaque vertèbre) au niveau des plateaux supérieur et inférieur de chaque vertèbre selon les conventions de signe présentées à la figure 3.5. Les niveaux vertébraux T_1 à L_5 sont numérotés de 1 à 17.

Figure 3.6 : Concave rib resection : induced torques on the vertebral bodies in the sagittal plane (computed for each vertebra in the local coordinate system) at the upper and the lower end plates for each vertebra, using sign agreement presented on figure 3.5. T_1 to L_5 vertebral levels are numbered from 1 to 17.

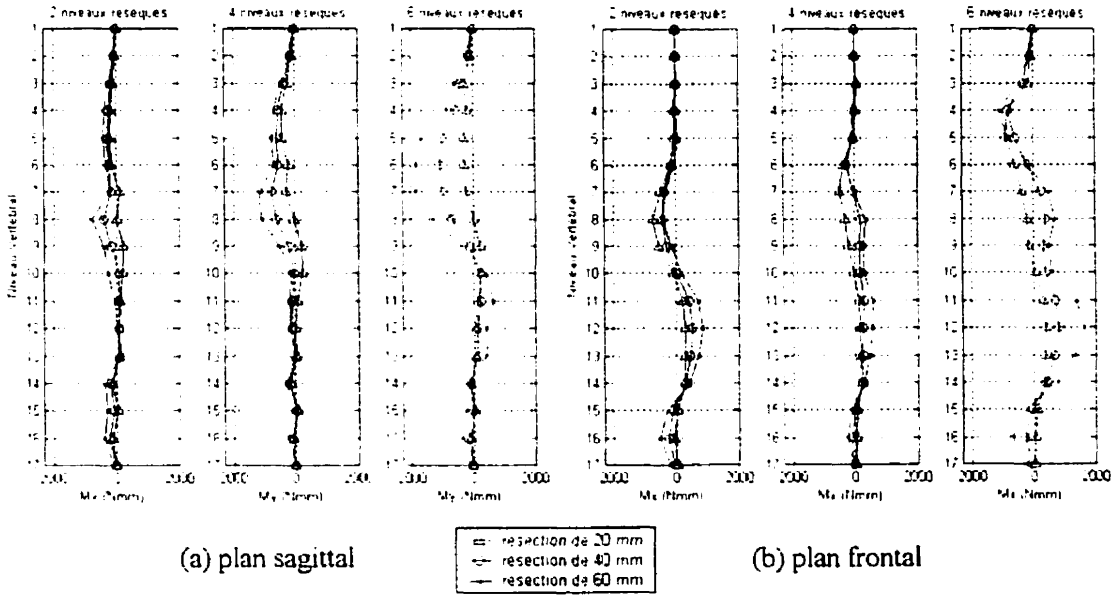

Figure 3.7 : Résection du côté de la convexité : couples induits aux corps vertébraux dans le plan sagittal (calculés dans le repère local de chaque vertèbre) au niveau des plateaux supérieur et inférieur de chaque vertèbre selon les conventions de signe présentées à la figure 3.5. Les niveaux vertébraux T_1 à L_5 sont numérotés de 1 à 17.

Figure 3.7 : Convex rib resection : induced torques on the vertebral bodies in the sagittal plane (computed for each vertebra in the local coordinate system) at the upper and the lower end plates for each vertebra, using sign agreement presented on figure 3.5. T_1 to L_5 vertebral levels are numbered from 1 to 17.

Tableau 3.1 : Comparaison analytique des indices cliniques et géométriques entre les positions de départ (configuration initiale) et finale (après les simulations de costoplastie du côté de la concavité).

Table 3.1 : Analytical comparison of clinical and geometrical indices between reference (initial configuration) and final position (after costoplasty simulations on the concave side).

Nombre de côtes réséquées	*Initial*	2 niveaux			4 niveaux			6 niveaux		
Longueur de résection (mm)		20	40	60	20	40	60	20	40	60
Angles de Cobb dans le plan frontal										
❑ thoracique (degrés)	72.3	72.0	71.7	70.7	70.8	70.6	68.1	70.6	70.9	69.5
❑ lombaire (degrés)	55.7	55.0	54.0	52.3	54.7	53.7	51.0	55.3	54.7	53.1
Cyphose (degrés)	39.2	40.7	44.2	48.7	41.5	45.4	51.9	40.4	42.8	46.8
Lordose (degrés)	15.3	15.8	17.0	18.8	16.3	17.6	20.2	15.3	16.5	17.9
Rotation axiale de la vertèbre apicale thoracique (degrés)*	-35.2	-37.3	-42.0	-45.5	-37.9	-44.2	-40.0	-35.3	-40.6	-45.8
Gibbosité à l'apex thoracique (degrés)	18.7	21.9	24.9	28.4	26.3	33.6	37.3	24.2	32.1	40.8
Orientation du plan de déformation maximale à l'apex (degrés)**	22	23	26	30	24	27	33	23	25	29
Augmentation du volume de la cage thoracique (%)***		-0.2	+0.5	+1.4	-0.7	-1.2	-1.5	-2.1	-5.3	-8.5

* Le signe négatif indique une rotation vers la convexité de la courbure scoliotique.
** L'angle est calculé par rapport au plan frontal (pour un rachis sain, cet angle est égal à 90 degrés).
*** Le signe négatif indique une diminution.

Tableau 3.2 : Comparaison analytique des indices cliniques et géométriques entre les positions de départ (configuration initiale) et finale (après les simulations de costoplastie du côté de la convexité).

Table 3.2 : Analytical comparison of clinical and geometrical indices between reference (initial configuration) and final position (after costoplasty simulations on the convex side).

Nombre de côtes réséquées	*Initial*	2 niveaux			4 niveaux			6 niveaux		
Longueur de résection (mm)		20	40	60	20	40	60	20	40	60
Angles de Cobb dans le plan frontal										
❑ thoracique (degrés)	72.3	74.3	74.6	75.2	73.6	73.0	73.5	73.9	73.1	73.6
❑ lombaire (degrés)	55.7	56.9	57.7	59.2	56.4	56.7	57.7	56.9	58.0	60.4
Cyphose (degrés)	39.2	37.3	33.7	29.1	37.6	34.8	29.5	36.5	30.5	18.4
Lordose (degrés)	15.3	14.8	15.2	15.5	15.0	14.8	15.3	14.4	13.7	13.3
Rotation axiale de la vertèbre apicale thoracique (degrés)*	-35.2	-31.5	-28.0	-22.5	-33.6	-32.7	-29.2	-32.5	-28.3	17.2
Gibbosité à l'apex thoracique (degrés)	18.7	12.7	6.6	0.1	14.3	11.0	4.21	12.9	7.2	3.21
Orientation du plan de déformation maximale à l'apex (degrés)**	22	19	17	13	20	18	16	20	15	8
Augmentation du volume de la cage thoracique (%)***		-0.9	-2.5	-4.9	-1.5	-3.3	-6.0	-2.2	-5.2	-9.5

* Le signe négatif indique une rotation vers la convexité de la courbure scoliotique.
** L'angle est calculé par rapport au plan frontal (pour un rachis sain, cet angle est égal à 90 degrés).
*** Le signe négatif indique une diminution.

3.3 Présentation de l'article #2

3.3.1 Mise en situation

L'article qui suit présente une étude comparative de six approches chirurgicales mettant en œuvre les côtes. Le même modèle informatique a été utilisé pour investiguer l'influence des différents paramètres de ces costoplasties sur les corrections 3D de la géométrie d'un patient scoliotique. Une étude biomécanique complète a également été effectuée afin d'analyser les mécanismes de correction des déformations scoliotiques (deuxième objectif). Les résultats obtenus ont permis de caractériser le rôle biomécanique des côtes et de faire des recommandations importantes au sujet de l'utilisation clinique des costoplasties pour le traitement chirurgical de la scoliose (troisième objectif).

La contribution du premier auteur à la préparation et à la rédaction de cet article est d'environ 90%. Cet article a été soumis pour publication à la revue « Clinical Biomechanics » en mai 2000.

3.3.2 Article #2 : Rib cage surgery for the treatment of scoliosis: a biomechanical study of the correction mechanisms

RIB CAGE SURGERY FOR THE TREATMENT OF SCOLIOSIS: A BIOMECHANICAL STUDY OF THE CORRECTION MECHANISMS

L. Gréalou, B.Eng.[1,2], C.-É. Aubin, Ph.D.[1,2], H. Labelle, M.D.[2]

1. Mechanical Engineering Department
École Polytechnique de Montréal
PO Box 6079, Station "Centre-ville"
Montreal (Quebec)
H3C 3A7 CANADA

2. Biomechanical Modeling
and Computer Assisted Surgery Lab.
Research Center, Sainte-Justine Hospital
3175, Côte Sainte-Catherine Road
Montreal (Quebec)
H3T 1C5 CANADA

Address correspondence and reprint requests to:

Carl-Éric Aubin, Ph.D.
Associate Professor
Mechanical Engineering Department
École Polytechnique de Montréal
PO Box 6079, Station "Centre-ville"
Montreal (Quebec) H3C 3A7 CANADA
E-mail: carl-eric.aubin@polymtl.ca

RIB CAGE SURGERY FOR THE TREATMENT OF SCOLIOSIS: A BIOMECHANICAL STUDY OF THE CORRECTION MECHANISMS

ABSTRACT

Objective. To assess and compare the biomechanical action of six surgical approaches on the rib cage for the treatment of scoliosis.

Design. Different costoplasties (rib shortening and/or lengthening) were tested and simulated with a finite element model.

Background. Costoplasties are surgical options that are used 1) to address the cosmetic rib cage deformity and produce back shape improvement of scoliotic patients, and 2) to counteract in a mechanical way the scoliotic process and correct the spine deformities. Although rib surgeries have been successfully experimented on animals, costoplasties have not gained wide clinical acceptance for the mechanical correction of scoliosis due to the lack of understanding of the complex mechanisms of action involved during and after the operation.

Methods. A finite element model of the spine and rib cage has been personalized to the geometry of a scoliotic patient. Unilateral and bilateral costoplasties have been tested at different locations on the ribs. A biomechanical analysis was performed to assess the resulting load patterns in ribs, costo-vertebral articulations and vertebrae.

Results and conclusions. Slight immediate geometric variations were obtained. However, concave side rib shortening and convex side rib lengthening induced important loads on vertebral endplates that may lead to possible scoliotic spine correction depending on the

remaining growth potential. Convex side rib shortening and concave side rib lengthening mostly produced cosmetic rib cage correction, but were generating inappropriate loads on the vertebral endplates that could aggravate the vertebral wedging.

RELEVANCE

Computer simulation and virtual prototyping of rib cage surgery were used to address the general outlines of innovative surgical concepts for scoliosis treatment. They support the concept of concave side rib shortening or convex side lengthening as means to induce correction of the spinal scoliotic deformity during growth.

Keywords: rib cage, scoliosis, surgical treatment, costoplasty, biomechanical modeling, correction mechanisms.

INTRODUCTION

Idiopathic scoliosis produces complex three-dimensional structural deformities involving not only the spine, but also the ribs, the pelvis and the thoracic and abdominal viscera. The cosmetic implications of the rib cage deformity represents the main complaint of patients[1,2,3]. Even if the ribs play a significant role in the stability of the spine[4,5,6,7], most approaches to scoliosis treatment do not address the thoracic deformity directly, but instead rely on secondary improvements in rib cage geometry by attempting first to restore alignment of the spinal column[8]. Spinal instrumentation remains the gold standard for the surgical management of severe scoliotic deformities. The aims of surgery are to restore the spatial configuration of the spine, to prevent progression of the curvature, to produce a more physiological geometry, and to improve pulmonary function. However, expected corrections are not always achieved with regards to the transverse plane deformation, such as the rib hump deformity[9] and the vertebral rotation[2,10,11]. Scoliosis surgery is usually successful in correcting the spinal curvature but not as useful for rib prominence correction, which may be a source of dissatisfaction and disappointment for patients[1,12].

Rib resections are mostly used to reduce the rib cage prominence and improve the post-operative back shape of the patient[8,13,14,15,16]. The thoracic asymmetry may be reduced by removing the entire rib hump or a medial portion of it[17]. More improvements may be obtained by securing the remaining rib segments to the transverse process area when the resection is performed close to the costo-vertebral joint[14,17,18]. The main interest of

convex side costoplasty is to solve the cosmetic problem of the posterior rib hump, which is often the first concern of the scoliotic patient[15].

Many clinical investigations have provided evidence of rib asymmetry in the pathogenesis and pathomechanism of idiopathic scoliosis[19,20,21,22]. Experimental studies have shown that scoliosis can be induced in animals and that the deformities can be corrected by rib length modulation (shortening or lengthening) taking into account the spine and rib cage growth potential[23,24,25,26,27,28]. According to Pal[29], the ribs are involved in transmission of considerable magnitudes of load from the sternum to the vertebral column. The loads from the ribs are transmitted to the transverse processes through the costo-transverse articulations and ligaments. Based on this principle, the normal thoracic spine is maintained by equal support through the ribs from both sides.

Concave side rib shortening or convex side rib lengthening have been reported as innovative surgical procedures that may be helpful in the management of scoliotic deformities if used under well defined indications[22]. The aims of operations on the ribs are therefore to slow down the rate of progression or to cause retrogression of the scoliotic curve so that posterior spinal fusion can be delayed until adolescence, or may even be prevented. However, the biomechanical effects of such procedures on the 3D shape of the rib cage and spine and their mechanisms of action are still not well understood, and costoplasties have not gained wide acceptance for the management of scoliotic deformities. Only few biomechanical analyses were performed to understand the rib cage and spine coupling patterns[6,7], but no earlier investigation was carried out to

evaluate and characterize the correction mechanisms occurring during rib cage surgery for the treatment of idiopathic scoliosis.

The question then arises of how rib surgery can produce mechanical correction and functional improvement of the scoliotic human trunk? Furthermore, how are corrective load patterns transmitted from the operated ribs to the scoliotic spine and what are the mechanisms of action of such surgical techniques? In this study, it was hypothesized that rib surgeries can alter the equilibrium of forces acting on the spine and influence the scoliotic process. To test this hypothesis, this paper presents an innovative method to investigate the biomechanical role of the ribs during the surgical treatment of scoliosis by costoplasty.

METHODS

General description of the finite element model

Costoplasty procedures were simulated using an existing finite element model of osseoligamentous components of the spine and thorax[30,31]. In summary, this model incorporated 2801 elastic elements to represent the thoracic and lumbar vertebrae, intervertebral discs, ribs, sternum, rib cartilages and costo-vertebral joints (Figure 3.8). Each rib was modeled using ten nodes interconnected by nine elastic beams, and connected to the upper and lower adjacent vertebrae with 4 elastic beams located at the costo-vertebral and costo-transverse articulations (Figure 3.9). The zygapophysal articulations were modeled by beams, shells and contact elements. Several vertebral and

costal ligaments were included using link elements. Mechanical properties were taken from published experimental data[31].

The end vertebrae T_1 and L_5 were constrained in order to avoid rigid body movements and global axial rotation of the spine. To simulate the supine muscle action during the operation, translations and axial rotation at L_5 were blocked, as well as horizontal translations at T_1 in the transverse plane. Rotations were not constrained at the upper end of the spine to give a minimal constrained model. The global behavior of the model as well as the mechanical properties of its components were evaluated and validated against published flexibility experiments[31] and in vivo measurements[32].

The finite element model developments of this study were made on ANSYS 5.5.2 finite element package (Mechanical Dynamics inc., Ann Arbor, USA). The simulations were solved by cumulative iterations to take into account the geometric non-linearities due to large displacements and strains, as well as the non-linearities due to status changes at the contact elements occurring during the model simulation.

Personalization of the model

The initial geometry of the model was obtained using a 3D reconstruction method based on anatomical landmark recognition from routine radiographs[30,33]. Data from a patient with adolescent idiopathic scoliosis (thoracic and lumbar Cobb angle: 46° and 35° respectively; with apices at T_8 and L_2) were used to personalize the geometry of the model.

Description of the rib surgery simulations

Rib shortening procedures were simulated either on the concave or convex side of the scoliotic curve in accordance with available published reports in the field of rib operations for the management of scoliosis[14,15,21,22]. Excised rib fragments were approached and secured by mechanical means so that immediate correction can be obtained[14,18,21,22]. Based on the same concept as rib shortening, rib lengthening was also tested with the model, regarded as a more fundamental approach but feasible procedure to address scoliotic deformities. Both approaches were simulated on the same patient-specific model for evaluation of the rib surgery mechanisms and action variations.

The general method of simulation can be summarized as follows. New nodes A1, A2, B1 and B2 were defined on the operated rib at the location of the surgery (Figure 3.10). Nodes A1 and B1 were respectively merged with coupled translation degrees of freedom to nodes A2 and B2, so that only pure traction or compression could be applied to the operated ribs between A1 and B2. In addition, rotations were not constrained to keep A1 and B2 free to rotate so as to allow realistic rib rearrangement during the rib surgery procedure. The rib elements located between nodes A2 and B1 were redefined, as well as the nearby elements representing the intercostal ligaments that are resected during the surgery to free the operated rib segment. Then, a new elastic beam was created between nodes A2 and B1 in such a way to support compressive or traction loads by means of an initial axial strain to simulate respectively rib shortening or lengthening. The initial strain value is calculated based on the length of the costoplasty and is implemented in the

model using an element body force load applied on the new beam defined between A2 and B1.

Four simulation parameters were defined to evaluate the different procedures of rib surgery (Figure 3.10): (A) the number of operated ribs (2 to 4 ribs, including the apical rib and up to the two upper ribs and the lower rib); (B) the length of the operated rib segment (20 and 40 mm shortening or lengthening); (C) the location of the surgery on the rib (close to the costo-chondral joint or the costo-vertebral joint); and (D) the side of the surgery against the scoliotic spine (convex or concave side of the curve). Variables A to D were all independent and defined as two-level factors (variables with minimum and maximum values).

Design of the simulation sets

A total of six different sets of costoplasty approach were tested. Four unilateral ways of surgery were defined: (1) rib resection on the concave side of the thoracic curve, (2) rib resection on the convex side, (3) rib lengthening on the concave side, and (4) rib lengthening on the concave side of the scoliotic curve. Two bilateral ways were also investigated: (1) rib resection on the concave side combined with rib lengthening on the convex side, and (2) rib resection on the convex side combined with rib lengthening on the concave side of the scoliotic curve.

For each unilateral costoplasty simulation set, parameters A, B and C were defined with minimum and maximum values (Table 3.3). For bilateral surgery simulations, two

different C parameters were used: C- and C+ were respectively defined as the location of the shortening operation on one rib and the location of the lengthening operation on the opposite rib. Combined shortening and lengthening interventions were always simulated on opposite ribs located on the same thoracic level.

An exploratory statistical analysis was carried out based on Plackett-Burman experimental designs[40] in order to evaluate the effects of the simulation parameters on the model response variability for each simulation set. The more active factor were thus statistically identified with respect of each output parameter ($p<0.05$). Unilateral approaches were simulated using a full factorial design of 8 simulations (3 two-level factors A, B and C) (Table 3.3a). Bilateral approaches were tested using a Plackett-Burman half fractional factorial design of 8 simulations (4 two-level factors A, B, C- and C+) (Table 3.3b). A total of 48 simulations (6 batches of 8 runs) have thus been executed for the complete simulation sets.

Evaluation of the correction mechanisms

A total of 13 output numeric parameters were calculated to compare the costoplasty procedures. Eight geometric parameters were defined on the spine and rib cage[11,34]: 1) the thoracic and 2) lumbar computed Cobb angles in the frontal plane; 3) the kyphosis and 4) lordosis angles calculated using the computed Cobb method in the lateral plane[11]; 5) the axial rotation of the apical vertebra[35]; 6) the mean difference in 3D position of the apical vertebra between the pre-operative geometry and after the simulated surgery; 7) the rib cage prominence angle in the transverse plane, and 8) the rib cage volume

based on the method of Closkey et al.[36]. Five mechanical parameters were computed to characterize the load patterns transmission between the structures of the thorax: 1) the longitudinal loads in the ribs and 2) in the costo-vertebral and costo-transverse joints (CVCT), and the resulting mechanical torques and load patterns induced to the vertebral endplates in the local coordinate system of each vertebra[34] (Figure 3.11): 3) Mx in the frontal plane, 4) My in the sagittal plane; and 5) the maximum value of the derotational torque Mz in the transverse plane. Positive torques were calculated in agreement with the sign definition and the local vertebral coordinate system presented in Figure 3.11. The local X axis is defined by the postero-anterior direction, the Z axis is defined by the line joining the center of the vertebral endplates, and the Y axis was in the left side direction of the vertebra.

RESULTS

For each set of unilateral costoplasty simulation, mean results and standard deviations for the 13 output variables are presented in Tables 3.4 and 3.5 with respect to the location of the costoplasty. For bilateral costoplasty simulations, only total mean results were presented for readability.

Unilateral rib shortening simulations

- *Concave side rib shortening*

The spinal shape in the frontal plane was slightly corrected following concave side rib resection simulations when the costoplasties were produced close to the costo-transverse

articulation (noted CT, Table 3.4). The thoracic and lumbar Cobb angles were respectively corrected by 12% and 17% (in average). In the sagittal plane, the simulations predicted also slight curvature increase of the thoracic kyphosis (mean: 11%) and lumbar lordosis (mean: 4%). However, the transverse plane deformation was worsened mainly due to a global rotation of the whole rib cage that was observed toward the operated side. After concave side rib shortening close to the costo-chondral articulation (noted CC, Table 3.4), the thoracic and lumbar Cobb angles were slightly increased respectively by 1.1% to 3.5% in average. Model simulations also predicted decrease of the kyphosis (mean: 10%) and reduction of the axial rotation of the apical vertebra (mean: 7%) and the transverse plane angle (mean: 24%). The most significant factor on the thoracic Cobb angle variability was the location of the surgery.

Complex mechanical loads were transmitted to the adjacent structures during the rib surgery. Important traction loads were found in the operated ribs, leading to important compressive reaction loads in the upper and lower non-operated ribs on the same side (regional reaction loads). Typical longitudinal load patterns on ribs that were obtained after 4 cm resection of 4 ribs on the concave side are illustrated in Figure 3.12. The longitudinal loads resulting from the rib resections were then transmitted to the vertebrae through the CVCT articulations. Typical vertebral load patterns are presented in Figure 3.13. In the frontal plane, resulting torques Mx in the frontal plane (1444 Nmm in average) were distributed on the vertebral endplates of the apical thoracic vertebra and oriented in the direction of a potential correction of the vertebral wedging (Figure 3.11).

Similar torques Mx were found at the lumbar spine level, also acting against the scoliotic process. In the sagittal plane, resulting torques My were leading slightly to increase the physiological kyphosis and lordosis. In the transverse plane, the resulting torques Mz (up to 1716 Nmm) were leading to derotate the thoracic spine against the scoliotic process, but with inconsistent rotation direction in the lumbar spine.

When concave side rib resections were simulated close to the costo-chondral articulation, rib axial loads were mostly distributed at the anterior part of the rib cage. The axial loads in the CVCT joint were less important as compared to the posterior concave side rib resection simulations, so that the transmitted loads to the spine. In this case, the torques on the vertebral endplates were acting in the direction of an amplification of the scoliotic process (Figure 3.13).

- *Convex side rib shortening*

Convex side rib shortening simulations produced opposite tendencies as concave side rib resections: the frontal Cobb angles were slightly corrected when the surgery was performed at the anterior part of the ribs (means: 1% and 5% for the thoracic and lumbar segments respectively), and slightly worsened when the costoplasties were made at the posterior part of the ribs (means: 7% and 8% for the thoracic and lumbar angles respectively) (Table 3.5). Only the number of operated ribs has a significant influence on the thoracic Cobb angle modification. Similar but opposite tendencies were observed for the axial rotation of the apical vertebra and the rib prominence angle in the transverse

plane. Trends were also opposed concerning the transmitted load patterns on the thorax and spine structures (Figure 3.14), as compared with concave side rib shortening simulations (Figure 3.13).

Unilateral rib lengthening simulations

The main effects of convex side rib lengthening were closely similar to those of concave side rib shortening simulations (Table 3.4). Resulting tendencies were similar in terms of immediate mechanical actions and load patterns transmitted to the vertebra endplates. Differences were observed for the resulting torques in the frontal plane (Mx) located on the lumbar spine that were aggravating the scoliotic deformities. No input parameter has a significant effect on the frontal plane curvatures. Typical results are illustrated in Figure 3.13 for comparison purposes with concave side rib shortening simulations. The best correction case was obtained when the operations were located at the posterior part of the ribs (Figure 3.13).

Concave side rib lengthening simulations produced similar results as convex side rib shortening in terms of immediate geometry and transmitted load patterns (Table 3.5). Only the number of operated ribs was significantly influent on the thoracic Cobb angle modification, like for the convex side rib shortening.

Bilateral rib surgery simulations

Results are presented in Tables 3.4 and 3.5 in the last column to the right. Concave side rib shortening combined with convex side rib lengthening simulations produced frontal

Cobb angle improvement of 12% and 11% respectively for the thoracic and lumbar spines whether the costoplasties were performed at the anterior or at the posterior part of the rib (Table 3.4). Thoracic kyphosis and lumbar lordosis were slightly increased (means: 3% and 4% respectively), but with an "en bloc" rotation of the spine and rib cage at the apical thoracic level. No parameter has a significant impact on the surgical results for convex side rib shortening combined with concave side rib lengthening. However, the location and the length of the rib resections were statistically influent on the thoracic Cobb angle for concave side rib shortening combined with convex side rib lengthening. Important axial loads were also found in the ribs. Mechanical load patterns transmitted to the CVCT articulations were similar to those found after unilateral rib surgeries. As for transmitted loads on vertebral endplates, best corrective actions were obtained for concave side rib shortening combined with convex side rib lengthening (Table 3.3b, Figure 3.13).

Convex side rib shortening combined with concave side rib lengthening simulations produced slight frontal Cobb angle increase (means: 5% at the thoracic level and 3% at the lumbar level) (Table 3.5). In the sagittal plane, the kyphosis angle was slightly increased (mean: 4%) and the lordosis angle decreased (mean: 4%). A significant decrease of the axial rotation of the apical vertebra (mean: 4%), and a decrease of the apical rib hump deformity (mean: 20%) were found. However, transmitted vertebral loads are worsening the vertebral wedging at the thoracic level in the vertebral frontal plane (Figure 3.14).

DISCUSSION

This paper concerns the development and application of an original finite element modeling approach to simulate and predict rib cage surgeries. Different interventions on the ribs were carried out in order to quantify the mechanical influence on the scoliotic configuration of the spine. Due to model simplifications, force values should be regarded as relative rather than absolute quantities.

Immediate slight correction or deterioration have been both observed after different kinds of rib surgeries. These operations produced complex load patterns in the thorax and spine structures after costoplasty simulations. For an optimal correction, loads should be adapted to the 3D deformity of the thoracic and lumbar spine. Hence, many of the resulting torques were acting in a favorable way against the scoliotic deformation process as in brace treatment when taking into account the bone remodeling process or the growth modulation mechanisms based on the Hueter-Volkmann law[37]. This concept is based on the fact that the increase of pressure on growth plates induces growth slowdown and, on the opposite, reduced pressure accelerates growth progression[38,39]. As a result, the asymmetric loads found in this study may act against the asymmetric vertebral deformation process, and possible correction mechanisms can be expected depending on the remaining growth potential. For patients who had progressive curves before surgery and have not reached skeletal maturity, improvements in the spine deformity could thus potentially be obtained by rib length management, inducing retrogression of the progression of the scoliotic curves as found by other studies in the field[19,21,22]. For

immediate cosmetic correction or in skeletally mature patient, this approach should be used under well controlled conditions to avoid curve progression due to the internal load patterns that are not favorable in the long term. The scoliotic process may thus be aggravated due to the bone remodeling process. In these cases, cosmetic resections should rather be combined with a spine instrumentation and fusion in adolescents close to skeletal maturity.

The mechanisms of unilateral costoplasty procedures were not dependant of the rib shortening or lengthening level, in accordance with results reported by Sevastik et al.[24]. The adjacent non-operated ribs were acting as buttresses on the spine to restrain and maintain the vertebrae around the costoplasty location. Due to the sternum stiffness, part of these loads were transmitted to the ribs on the opposite side of the surgery, resulting in coupled traction loads on the side of the convexity and thus amplifying the scoliotic configuration of the spine. Concave side rib shortening at the anterior part of the ribs were very similar to the convex side rib shortening produced at the posterior part of the ribs, probably due to the predominant stiffness of the spine and costo-vertebral articulations.

The endpoint goal of rib cage surgeries is to produce a double correcting effect on the spinal curvature[22]: 1) by generating a lateral traction on the spinal segment on the side of the concavity; and 2) by modifying the rib growth equilibrium around the spine and by pressuring the vertebral endplates to the concave direction taking into consideration of the longitudinal growth of the non-operated ribs on the convex side. In this study, only

resulting immediate geometry after surgery was tested, and the long term effects were only estimated from load distribution patterns and growth modulation and remodeling rules.

Bone remodeling and growth modulation were not integrated in the model. As well, muscles were not considered in this investigation because of the difficulty to properly model their recruitment control in regards to the scoliotic pathology, although they play an important mechanical role in its development and pathomechanism[41]. Future studies should consider muscles, bone growth modulation and remodeling in order to predict complete correction and follow-up after the rib surgery.

There is evidence that the evolution process of scoliosis is mechanical in nature[28], so must be also the treatment process. Balance provided to the thoracic column by the equal load brought from the two sides through the ribs may be modified by rib surgical management, leading to new mechanical configuration around the scoliotic spine. Costoplasty procedures still remain underused because of their complex mechanisms of action due to unknown internal load patterns that are transmitted between the trunk structures during the surgery. This biomechanical analytical investigation has strongly highlighted the clinical relevance and usefulness of the costoplasty procedures for the treatment of scoliosis in skeletally immature subjects. This study supports the concept of using concave side rib shortening or convex side rib lengthening as useful means to induce correction of the spinal scoliotic deformity during growth. It also confirms the clinical concept of performing convex side rib resections as cosmetic procedures for

subjects with idiopathic scoliosis that are near or have attained skeletal maturity. Computer simulation and virtual prototyping of rib cage surgery were used to address the general outlines of innovative surgical concepts that could not be tested directly on patients because of ethical concerns. This sophisticated tool and its further refinements will provide an innovative test bench in order to investigate new ways of treatment, which should certainly be a valuable part of an orthopedic surgeon's armamentarium.

ACKNOWLEDGMENTS

This study was supported by the FCAR (Fonds pour la Formation de Chercheurs et l'Aide à la Recherche, Québec). The original finite element model used in this study was developed in collaborative association with researchers at the École Polytechnique de Montréal and École Nationale Supérieure d'Arts et Métiers, Paris.

REFERENCES

1. Clayson D, Levine DB. Adolescent scoliosis and effects of corrective surgery. *Clin Orthop* 1976; 116: 99-102.
2. Harvey CJ, Betz RR, Clements DH, Huss GK, Clancy M. Are there indications for partial rib resection in patients with adolescent idiopathic scoliosis treated with Cotrel-Dubousset instrumentation? *Spine* 1993; 18: 1593-1598.
3. Theologis TN, Jefferson RJ, Simpson AHRW, Turner-Smith AR, Fairbank JCT. Quantifying the cosmetic defect of adolescent idiopathic scoliosis. *Spine* 1993; 18: 909-912.

4. White AA. Panjabi MM. Clinical biomechanics of the spine. 2nd Ed, Philadelphia, Lippincott, 1990.

5. Schultz AB. A biomechanical view of scoliosis. *Spine* 1976; 1: 162-171.

6. Andriacchi TP. Schultz AB. Belytschiko TB. Galante JO. A model for studies of mechanical interactions between the human spine and rib cage. *J Biomech* 1974; 7: 497-507.

7. Aubin C-É. Dansereau J. de Guise JA. Labelle H. A study of biomechanical coupling between spine and rib cage in the treatment by orthosis of scoliosis (in French). *Ann Chir* 1996; 50: 641-650.

8. Krajbich JI. Thoracoplasty. (In: Weinstein SL. eds. *The Pediatric Spine: Principles and Practice.*) New York: Raven Press. 1994: 1459-1465.

9. Thulbourne T. Gillespie R. The rib hump in idiopathic scoliosis. *J Bone Joint Surg* 1976; 58-B: 64-71.

10. Jefferson RJ. Weisz I. Turner-Smith AR. Harris JD. Houghton GR. Scoliosis surgery and its effect on back shape. *J Bone Joint Surg* 1988; 70-B: 261-266.

11. Labelle H. Dansereau J. Bellefleur C. Jéquier JC Variability of geometric measurements from three-dimensional reconstructions of scoliotic spines and rib cages. *Eur Spine J* 1995; 4: 88-94.

12. Weatherley CR. Draycott V. OBrien JF. Benson DR, Gopalakrishnan KC, Evans JH. OBrien JP. The rib deformity in adolescent idiopathic scoliosis. A prospective study to evaluate changes after Harrington distraction and posterior fusion. *J Bone Joint Surg* 1987; 69-2B: 179-182.

13. Steel HH. Rib resection and spine fusion in correction of convex deformity in scoliosis. *J Bone Joint Surg* 1983; 65-A: 920-925.

14. Broome G, Simpson AHRW, Catalan J, Jefferson RJ, Houghton GR. The modified Schollner costoplasty. *J Bone Joint Surg* 1990; 72-B: 894-900.

15. Barrett DS, MacLean JG, Bettany J, Ransford AO, Edgar MA. Costoplasty in adolescent idiopathic scoliosis, objective result in 55 patients. *J Bone Joint Surg* 1993; 75-B: 881-885.

16. Geissele MAE, Ogilvie JW, Cohen M, Bradford DS. Thoracoplasty for the treatment of rib prominence in thoracic scoliosis. *Spine* 1994; 19: 1636-1642.

17. Manning CW, Prime FJ, Zorab PA. Partial costectomy as a cosmetic operation in scoliosis. *J Bone Joint Surg* 1973; 55-B: 521-527.

18. Owen R, Turner A, Bamforth JSG, Taylor JF, Jones RS. Costectomy as the first stage of surgery for scoliosis. *J Bone Joint Surg* 1986; 68-B: 91-95.

19. Piggott H. Posterior rib resection in scoliosis. *J Bone Joint Surg* 1971; 53-B: 663-671.

20. Mann DC, Nash CL, Wilham MR, Brown RH. Evaluation of the role of concave rib osteotomies in the correction of thoracic scoliosis. *Spine* 1989; 14: 491-495.

21. Xiong B, Sevastik JA. A physiological approach to surgical treatment of progressive early idiopathic scoliosis. *Eur Spine J* 1998; 7: 505-508.

22. Xiong B, Sevastik JA. A new approach in the surgical treatment of early scoliosis. In: Stokes I.A.F., Research into spinal deformities 2, IOS Press 1990; 38: 266-269.

23. Sevastik JA. Animal experiments in scoliosis research: a critical review. *Eur J Exp Musculoskel Res* 1993; 2: 51-60.

24. Sevastik JA, Agadir M, Sevastik B. Effects of rib elongation on the spine: II-correction of scoliosis in the rabbit. *Spine* 1990; 15: 826-829.

25. Pal GP, Bhatt RH, Patel VS. Mechanism of production of experimental scoliosis in rabbits. *Spine* 1991; 16: 137-142.

26. Sevastik JA, Aaro S, Normelli H. Scoliosis. Experimental and clinical studies. *Clin Orthop* 1984; 191: 27-34.

27. Sevastik JA, Aaro S, Lindholm TS, Dahlborn M. Experimental scoliosis in growing rabbits by operation on the rib cage. *Clin Orthop* 1978; 136: 282-286.

28. Sevastik B, Xiong B, Lundberg A, Sevastik JA. In vitro opto-electronic analysis of the 3-D segmental vertebral movements during gradual rib lengthening in the pig. *Acta Orthop Belgica* 1995; 61: 218-225.

29. Pal GP. Mechanism of production of scoliosis: a hypothesis. *Spine* 1991; 16: 288-292.

30. Aubin C-É, Descrimes J-L, Dansereau J, Skalli W, Lavaste F, Labelle H. Geometrical modelling of the spine and thorax for biomechanical analysis of scoliotic deformities using finite element method (in French). *Ann Chir* 1995; 49: 749-761.

31. Descrimes JL, Aubin C-É, Skalli W, Zeller R, Dansereau J, Lavaste F. Modelling of facet joints in a finite element model of the scoliotic spine and thorax: mechanical aspects (in French). *Rachis* 1995; 7: 301-314.

32. Aubin C-É. Biomechanical role of the rib cage in orthotic treatment of scoliosis (In French). Ph.D. thesis, Montreal, École Polytechnique, 1995.

33. Dansereau J, Beauchamp A, de Guise JA, Labelle H. Three-dimensional reconstruction of the spine and the rib cage from stereoradiographic and imaging techniques. *Proceedings of the 16th Conference of the Canadian Society of Mechanical Engineering*, Toronto, 1990: 61-64.

34. Stokes IAF. Three-dimensional terminology of spinal deformity. *Spine* 1994; 19: 236-248.

35. Stokes IAF, Bigalow LC, Moreland MS. Measurement of axial rotation of vertebrae in scoliosis. *Spine* 1984; 11: 213-218.

36. Closkey RF, Schultz AB, Luchies CW. A model for studies of the deformable rib cage. *J Biomech* 1992; 25: 529-539.

37. Bradford DS, Longstein JE, Moe JH, Ogilvie JW, Winter RB. Moe's textbook of scoliosis and other spinal deformities. 3th Ed, Philadelphia, Saunders, 1995.

38. McCall IW, Galvin NE, O'Brien JP, Park WM. Alterations in vertebral growth following plaster immobilisation. *Acta Orthop Scand* 1981; 52: 327-330.

39. Stokes IAF, Aronsson DD, Urban JPG. Biomechanical factors influencing progression of angular skeletal deformities during growth. *Eur J Musculoskel Res* 1994; 3: 51-60.

40. Wheeler DJ. Understanding industrial experimentation. 2nd Ed. Knoxville, Tennessee: SPC Press.

41. Machida M. Cause of idiopathic scoliosis. *Spine* 1999; 24: 2576-2583.



(a) (b) (c)

Figure 3.8 : Finite element model of the patient based on pre-operative geometry extracted from a radiographic 3D reconstruction method (Aubin et al.[30]): (a) postero-anterior view; (b) lateral view, and (c) top view.

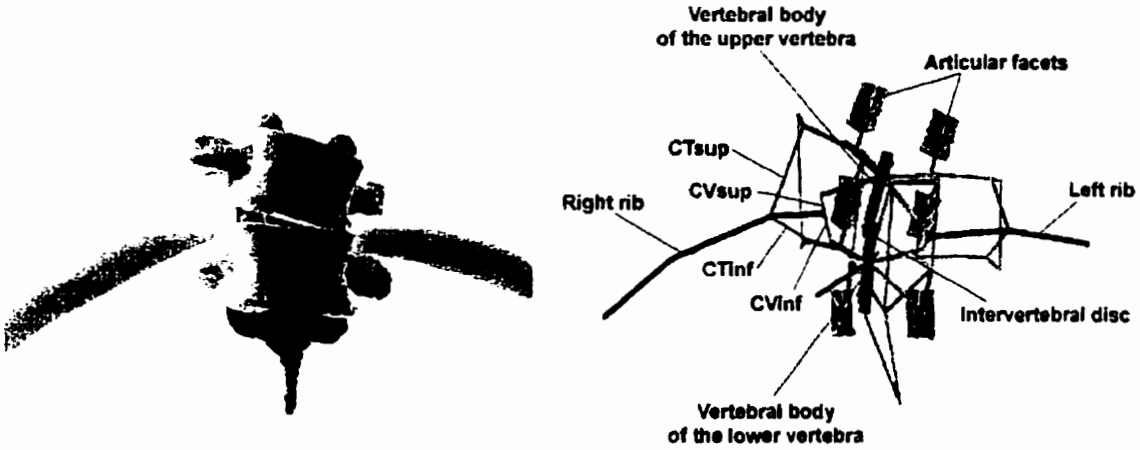

(a) (b)

Figure 3.9 : Detail of a typical vertebral unit and adjacent pair of ribs (front view): (a) personalized geometric model, and (b) corresponding finite element model. Each rib is connected to the upper and lower vertebrae through 4 elastic beams located at the costo-vertebral (CVsup and CVinf) and costo-transverse (CTsup and CTinf) joints.

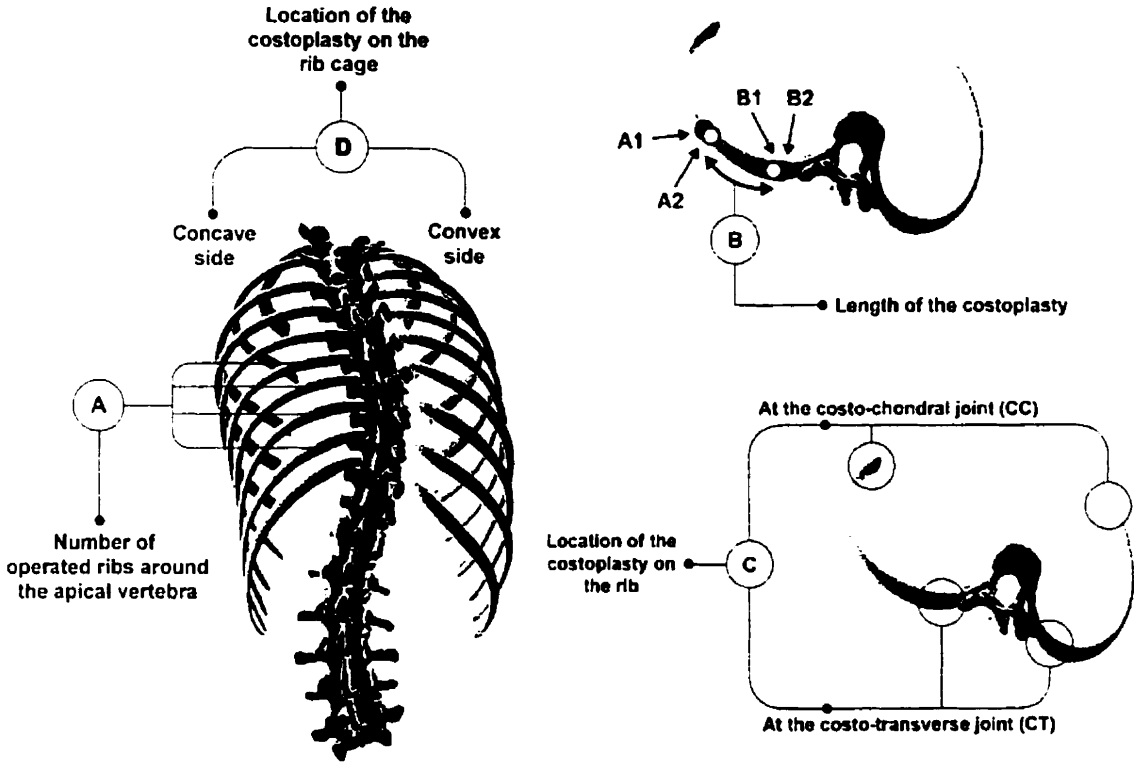

Figure 3.10 : Variables (independent two-level factors) identified for the generation of the rib surgery simulation sets: "A" was defined as the number of operated ribs (2 and 4 ribs, including the apical rib and up to 2 upper ribs and 1 lower rib); B was the length of the rib surgery (20 and 40 mm shortening or lengthening); C was the location of the surgery on the rib (close to the costo-chondral joint or close to the costo-vertebral joint); and D was the side of the surgery against the scoliotic spine (convex or concave side of the curve).

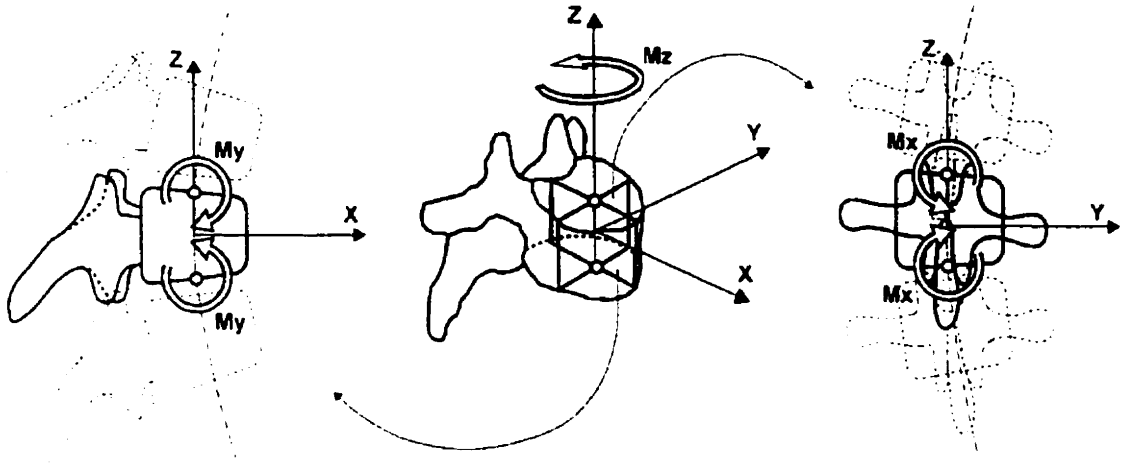

Figure 3.11 : Corrective loads transmitted to the apical vertebra in the local coordinate system: Mx and My are the torques applied to the vertebral end plates in the frontal and sagittal planes respectively; Mz is the derotational torque in the vertebral transverse plane.

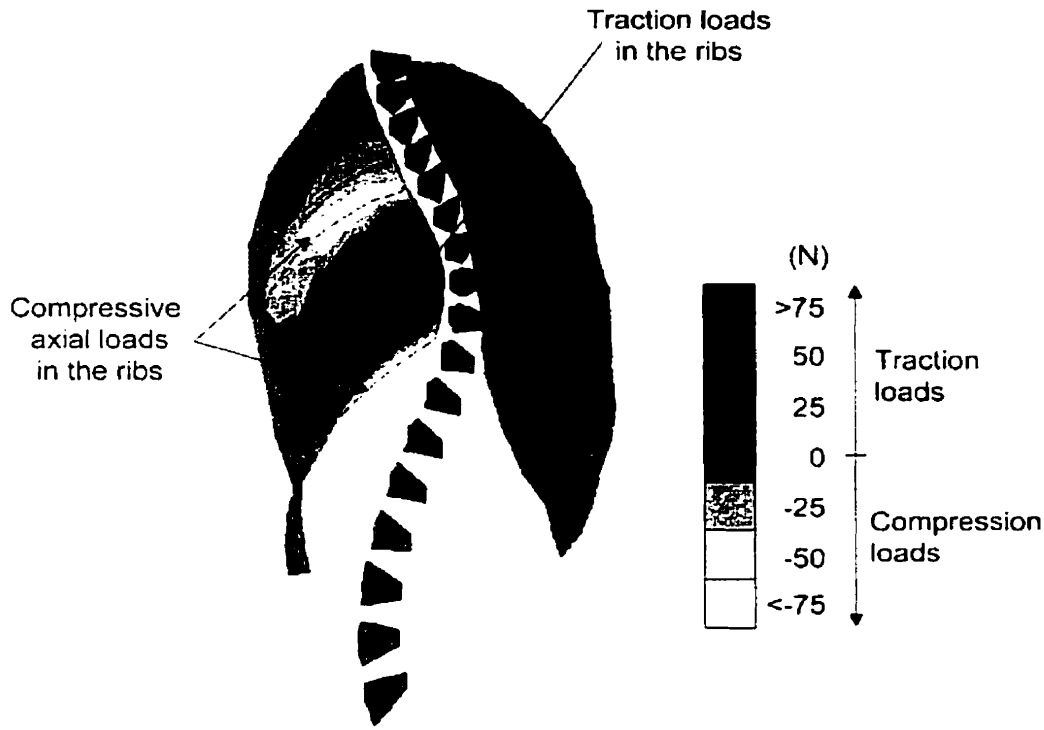

Figure 3.12 : Typical results of axial forces in ribs after 4 cm concave side shortening simulation on 4 ribs (simulation #8 in Table 3.3a). Reaction forces appeared as important traction loads near the apex of the curve and as compression loads above and under.

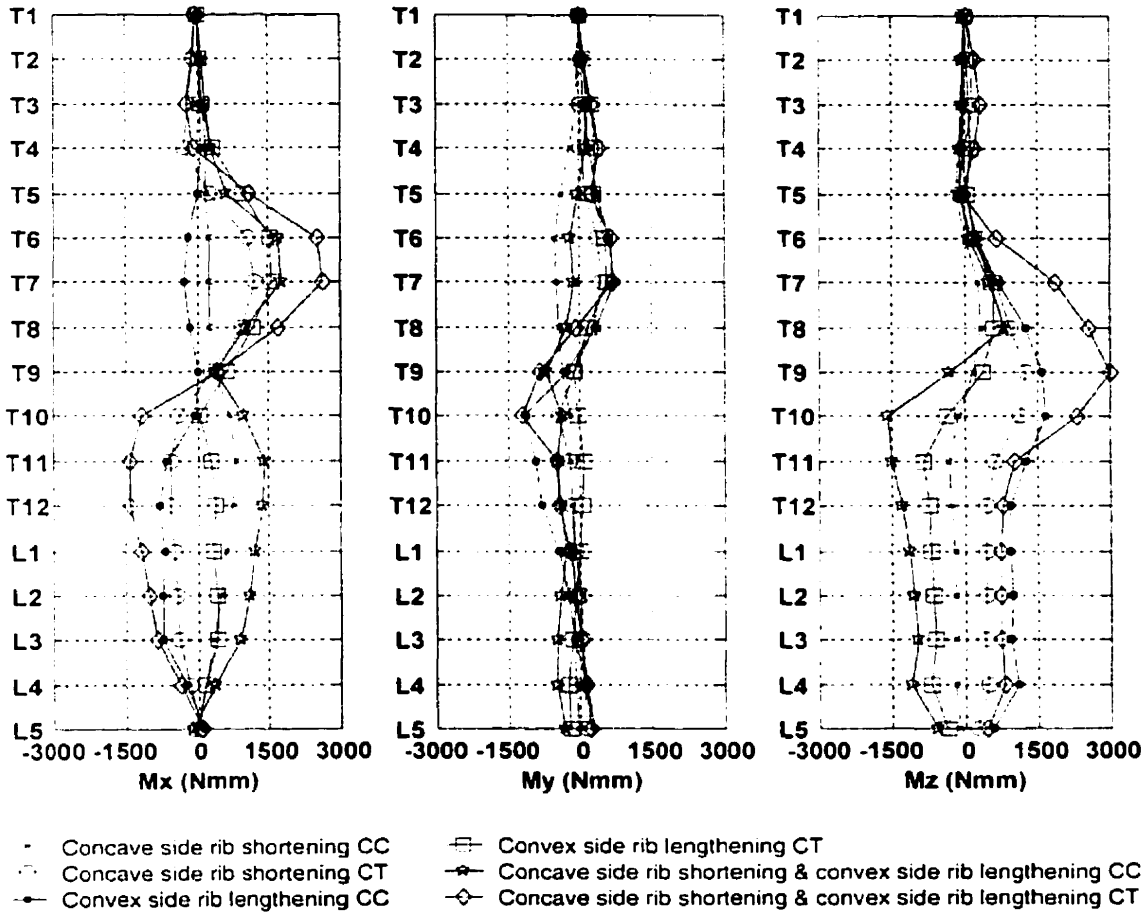

Figure 3.13 : Torques transmitted to the vertebral bodies computed in the local coordinate system of each vertebra for two typical simulations #4 and #8 in accordance with Table 3.3 and for the following three simulation sets: 1) concave side rib shortening, 2) convex side rib lengthening, and 3) concave side rib shortening combined with convex side rib lengthening. CC and CT are respectively the anterior and posterior location of the costoplasty on the ribs.

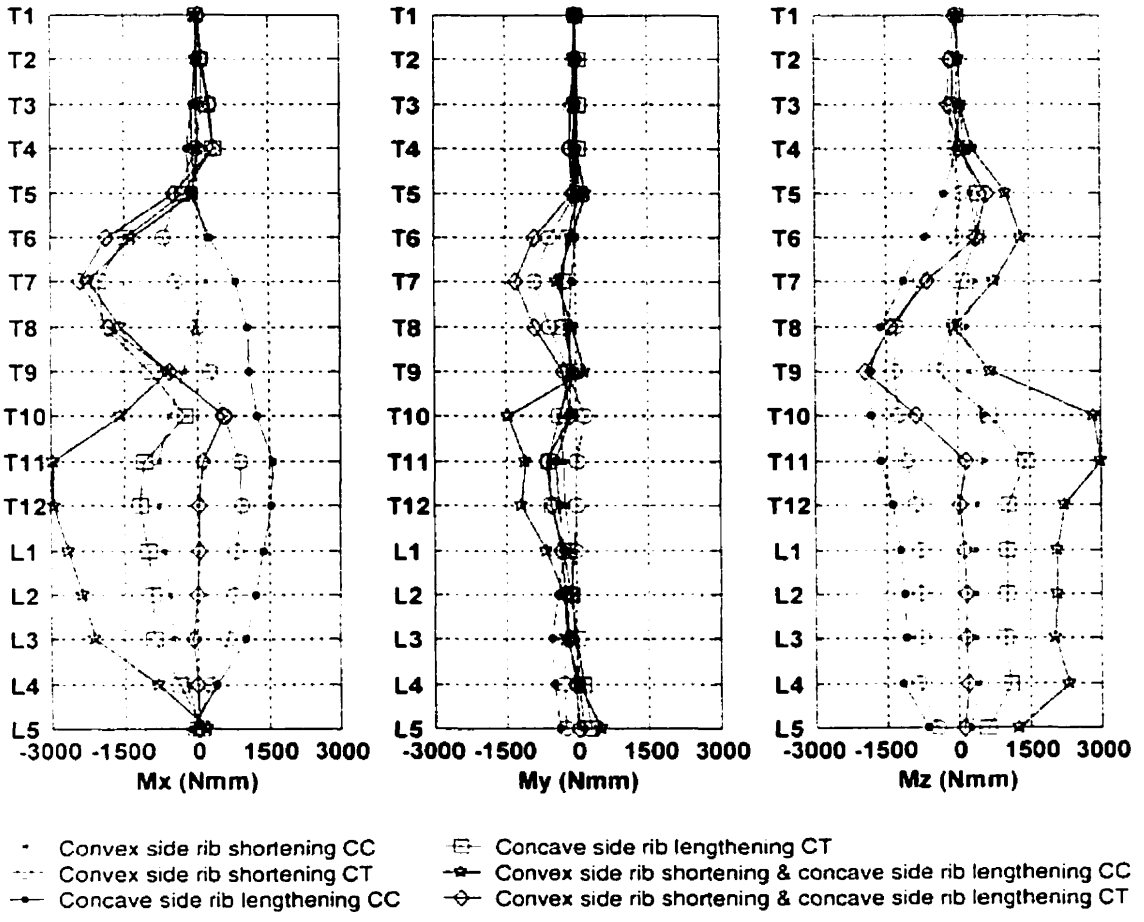

Figure 3.14 : Torques transmitted to the vertebral bodies (computed in the local coordinate system of each vertebra) for two typical simulations #4 and #8 in accordance with Table 3.3 and for the following three simulation sets: 1) convex side rib shortening, 2) concave side rib lengthening, and 3) convex side rib shortening combined with concave side rib lengthening. CC and CT are respectively the anterior and posterior location of the costoplasty on the ribs.

Tableau 3.3 : Designs of the simulation sets: (a) full factorial design of 8 simulations used to test the unilateral rib surgery approaches; (b) Plackett-Burman ½ fractional factorial design of 8 simulations used to test the bilateral rib surgery approaches (the two-level factors A, B and C are described on figure 3.10); C- and C+ are respectively the location of the rib shortening and rib lengthening operation.

Simulation	(a) Unilateral surgery			(b) Bilateral surgery			
	A (number of ribs)	B (mm)	C	A (number of ribs)	B (mm)	C-	C+
1	2	20	CC	2	20	CC	CC
2	4	20	CC	2	20	CT	CT
3	2	40	CC	2	40	CC	CT
4	4	40	CC	2	40	CT	CC
5	2	20	CT	4	20	CC	CT
6	4	20	CT	4	20	CT	CC
7	2	40	CT	4	40	CC	CC
8	4	40	CT	4	40	CT	CT

Tableau 3.4 : Mean values of output parameters (standard deviations in parentheses) for the concave side rib shortening and/or the convex side rib lengthening simulations.

Output parameters	Initial	Concave rib shortening		Convex rib lengthening		Concave rib shortening & convex rib lengthening
		CC	CT	CC	CT	
Thoracic Cobb angle (degrees)	45.9	46.0 (0.7)	40.6 (1.4)	42.5 (1.8)	44.1 (0.8)	40.2 (3.8)
Lumbar Cobb angle (degrees)	35.4	36.6 (0.7)	29.2 (2.9)	32.9 (1.6)	35.3 (34.1)	31.5 (5.2)
Thoracic kyphosis angle (degrees)	35.6	31.9 (1.5)	39.8 (2.2)	39.5 (1.7)	34.1 (0.9)	36.7 (5.5)
Lumbar lordosis angle (degrees)	28.8	28.8 (0.2)	30.0 (0.9)	30.4 (0.9)	28.6 (0.1)	30.2 (1.7)
Axial rotation of the apical vertebra (degrees)	27.5	25.5 (2.6)	40.6 (3.3)	39.9 (5.6)	23.8 (3.0)	34.7 (11.6)
Mean 3D position difference at the thoracic apex (mm)	-	5.1 (2.4)	7.2 (2.1)	6.2 (2.6)	3.4 (1.5)	9.6 (4.8)
Rib prominence angle (degrees)	12.2	9.3 (1.4)	22.3 (1.8)	19.4 (4.1)	10.8 (1.5)	20.1 (9.3)
Max. longitudinal load in ribs (N)*	-	+72 (25)	+93 (25)	-117 (35.7)	-103 (32)	-125 (57)
Max. axial load in CVCT (N)*	-	+22 (9)	+51 (21)	-21 (6)	-50 (14)	-48 (24)
Max. torque Mx in the vertebral frontal plane (Nmm)**	-	588 (272)	1444 (433)	436 (280)	1088 (383)	1489 (907)
Max. torque My in the vertebral sagittal plane (Nmm)**	-	431 (181)	772 (446)	700 (359)	397 (111)	1000 (662)
Max. derotational torque Mz in the plane (Nmm)**	-	415 (229)	1716 (662)	1081 (359)	599 (225)	2007 (1215)
Rib cage volume (liters)	7.5	7.4 (0.2)	7.4 (0.2)	7.7 (0.1)	7.7 (0.1)	7.6 (0.1)

* Signed (negative and positive) values are respectively compression and traction loads.
** Absolute value.

Tableau 3.5 : Mean values of output parameters (standard deviations in parentheses) for the convex side rib shortening and/or the concave side rib lengthening simulations.

Output parameters	Initial	Convex rib shortening		Concave rib lengthening		Convex rib shortening & concave rib lengthening
		CC	CT	CC	CT	
Thoracic Cobb angle (degrees)	45.9	45.7 (0.7)	48.9 (1.1)	47.1 (0.9)	46.8 (1.4)	48.0 (3.4)
Lumbar Cobb angle (degrees)	35.4	33.6 (1.0)	38.1 (1.2)	37.6 (1.8)	33.9 (1.3)	36.3 (8.8)
Thoracic kyphosis angle (degrees)	35.6	36.6 (0.7)	31.3 (2.8)	31.6 (3.3)	40.3 (2.2)	33.8 (8.8)
Lumbar lordosis angle (degrees)	28.8	29.5 (0.4)	28.7 (0.2)	28.9 (0.1)	30.5 (0.9)	30.0 (1.9)
Axial rotation of the apical vertebra (degrees)	27.5	33.7 (2.4)	20.1 (5.3)	18.4 (8.0)	40.1 (4.6)	26.7 (8.1)
Mean 3D position difference at the thoracic apex (mm)	-	1.3 (0.8)	6.8 (3.3)	6.0 (4.3)	4.6 (2.2)	9.2 (7.1)
Rib prominence angle (degrees)	12.2	14.5 (1.5)	6.5 (2.9)	5.8 (2.2)	14.3 (3.4)	9.8 (9.0)
Max. longitudinal load in ribs (N)*	-	+67 (23)	+66 (4)	-95 (39)	-123 (29)	-121 (51)
Max. axial load in CVCT (N)*	-	+19 (10)	+41 (9)	-21 (6)	-60 (15)	-47.2 (24.7)
Max. torque Mx in the vertebral frontal plane (Nmm)**	-	576 (354)	752 (165)	656 (629)	1533 (437)	1662 (1098)
Max. torque My in the vertebral sagittal plane (Nmm)**	-	332 (91)	568 (276)	253 (184)	424 (204)	754 (470)
Max. derotational torque Mz in the plane (Nmm)**	-	380 (195)	901 (357)	1006 (600)	1022 (483)	1535 (1113)
Rib cage volume (liters)	7.5	7.3 (0.2)	7.1 (0.1)	7.7 (0.1)	7.7 (0.1)	7.4 (0.1)

* Signed (negative and positive) values are respectively compression and traction loads.
** Absolute value.

3.4 Analyse comparative des mécanismes de correction : instrumentation rachidienne versus costoplastie

Afin de répondre de façon plus complète aux deuxième et troisième objectifs, une étude complémentaire a été effectuée dans le but de comparer les mécanismes de correction mis en œuvre par instrumentation rachidienne avec ceux mis en œuvre lors de la pratique de costoplasties lors du traitement chirurgical de la scoliose. Cette étude a été effectuée à l'aide du même modèle biomécanique utilisé jusqu'à maintenant.

L'instrumentation Cotrel-Dubousset a d'abord été modélisée et des simulations numériques ont été effectuées sur cinq patients scoliotiques (section 3.4.1.1). Des résections unilatérales de côtes ont également été simulées de façon isolée ou en combinaison avec l'instrumentation rachidienne de chaque patient. Les différentes approches chirurgicales qui ont été testées sont présentées en détail à la section 3.4.1.2. Une évaluation biomécanique a été faite afin de caractériser et de comparer les efforts transmis des vertèbres aux côtes lors du traitement par instrumentation du rachis, et des côtes aux vertèbres lors du traitement par résections de côtes du côté de la concavité ou de la convexité.

3.4.1 Méthodes

Les simulations de chirurgie ont été effectuées sur plusieurs modèles construits à partir de la géométrie de 5 patients scoliotiques (4 femmes et 1 homme, âgés de 13 ans et 3 mois à

15 ans et 5 mois) qui ont été traités par instrumentation chirurgicale de type Cotrel-Dubousset à l'Hôpital Sainte-Justine de Montréal durant les 4 dernières années. Ces patients présentaient tous une courbure thoracique droite de 45° à 77° d'angle de Cobb thoracique (moyenne : 59°).

3.4.1.1 Modélisation biomécanique de l'instrumentation Cotrel-Dubousset

Les implants vertébraux et la tige métallique du côté de la concavité de chaque patient ont été reconstruits à partir des radiographies post-opératoires à l'aide d'une technique de reconstruction identique à celle utilisée pour générer la géométrie du modèle biomécanique. La position initiale de chaque crochet et vis a été calculée à partir de transformations géométriques entre les configurations pré et post-opératoires en se référant à la géométrie des vertèbres qui était connue avant et après l'opération. Les liens entre les vertèbres et les implants ont été considérés rigides, sans mouvements relatifs entre eux. La tige reconstruite du côté concave a été segmentée et modélisée par plusieurs poutres élastiques dont les propriétés mécaniques sont celles d'une tige métallique de 5 mm de diamètre. L'axe global de la tige passe par les extrémités de celle-ci. Cette tige a ensuite été tournée de -90° pour simuler sa configuration pré-opératoire (avant la manœuvre de dérotation).

L'instrumentation C-D a été simulée en 3 étapes selon la même technique que Gardner-Morse et Stokes (1994) :

1. Translation et attachement des crochets et vis sur la tige:

2. Rotation de la tige de 90°, et verrouillage des crochets et vis sur la tige;
3. Relâchement de la tige pour permettre un réaménagement des niveaux non instrumentés.

La deuxième tige (celle du côté de la convexité) n'a pas été modélisée car il a été supposé que la correction principale est assurée par la tige se trouvant du côté de la concavité (Gardner-Morse et Stokes, 1994; Poulin, 1998). Les manœuvres de translation ont été simulées à l'aide d'éléments élastiques soumis à des charges de compression entre les extrémités postérieures des implants et la tige. Ces éléments ont été contraints à l'aide de charges internes qui ont été produites par des déformations initiales induites sous la forme de forces axiales de compression. Ainsi, des actions de raccourcissement ont été effectuées pour rapprocher les vertèbres de la tige. Les crochets et vis ont été maintenus libres de tourner autour de l'axe longitudinal de la tige durant sa translation et sa rotation de 90° par rapport à sa position initiale. La manœuvre de dérotation a été simulée en appliquant des rotations imposées sur la tige selon son axe global. Les crochets et vis ont été « verrouillés » en imposant une contrainte en rotation avec une rigidité importante. Les rotations imposées ont alors été enlevées graduellement pour permettre de simuler l'étape 3. Durant toute la simulation, la tige demeurait libre de translater le long des crochets et vis.

3.4.1.2 Simulations effectuées

Pour cette étude, les simulations qui ont été effectuées sont :

1. Instrumentation C-D seule;
2. Raccourcissement unilatéral de 3 cm de 3 côtes du côté de la concavité;
3. Raccourcissement unilatéral de 3 cm de 3 côtes du côté de la convexité;
4. Combinaison de #1 avec #2 (approche hybride);
5. Combinaison de #1 avec #3 (approche hybride);
6. Instrumentation C-D seule sans la cage thoracique.

Dans cette étude comparative, toutes les simulations de costoplasties (isolées ou combinées avec une instrumentation) ont été effectuées sous la forme de raccourcissements de côtes situées au niveau de l'apex du segment rachidien thoracique et à proximité du joint costo-transverse (partie postérieure des côtes).

Les simulations de type #6 ont été effectuées dans le but de tester l'influence de la cage thoracique sur la correction de l'instrumentation C-D. Les résultats des simulations d'instrumentation ont été comparés avec les données post-opératoires reconstruites à partir des radiographies prises quelques jours après l'intervention chirurgicale. Les simulations de costoplasties ont été évaluées et comparées entre elles à l'aide d'un facteur de correction relative %C défini par la relation suivante :

$$\%C = \left[\frac{Cobb_{(pre-op)} - Cobb_{(simulation)}}{Cobb_{(pre-op)} - Cobb_{(post-op)}} \right] x100\%$$

où Cobb(simulation) est l'angle de Cobb thoracique calculé à la fin de la simulation et les autres angles de Cobb sont déterminés au niveau thoracique sur la base des informations reconstruites en 3D à partir des radiographies pré et post-opératoire prises lorsque le

patient est en position debout. Cet indice a été utilisé pour quantifier de façon relative la correction simulée par rapport à la correction réelle. Une valeur positive de %C indiquera une amélioration de la courbure scoliotique thoracique dans le plan frontal, et à l'inverse, une valeur négative indiquera une détérioration. De plus, lorsque le paramètre %C sera supérieur à 100%, la simulation effectuée aura surestimé la correction par rapport à ce qui a été mesuré en réalité. Une étude biomécanique a été effectuée selon la méthode décrite dans le deuxième article (section 3.3) afin de décrire les patrons de chargements induits aux vertèbres lors des simulations.

3.4.2 Résultats et discussion

La figure 3.15 illustre les résultats géométriques pour les 6 simulations effectuées. Les simulations d'instrumentation C-D ont été reproduite de façon adéquate pour le segment instrumenté. La meilleure adéquation a été obtenue dans le plan frontal pour les patients #1, #3 et #5. Les résultats géométriques obtenus lors des résections de côtes confirment les tendances observées dans le deuxième article principal de ce mémoire (section 3.3). Les meilleurs résultats dans le plan frontal ont été obtenus lorsque l'instrumentation C-D a été simulée de façon concomitante avec des résections de côtes du côté de la concavité. Dans le plan transverse, les meilleurs résultats ont été obtenus pour les simulations d'instrumentation C-D combinées avec des résections de côtes du côté de la convexité. Après avoir enlevé la cage thoracique, la correction dans le plan frontal a été augmentée de 9% lors de simulations d'instrumentation C-D. En effet, la flexibilité du modèle a été augmentée du fait de l'absence des côtes et des articulations costo-vertébrales. Dans le

plan transverse, la rotation axiale de la vertèbre thoracique apicale a été diminuée de 12% en moyenne sans la cage thoracique par rapport aux simulations avec la cage thoracique. Les indices d'adéquation %C calculés pour chaque simulation relativement aux 5 patients étudiés sont présentés dans le tableau 3.6.

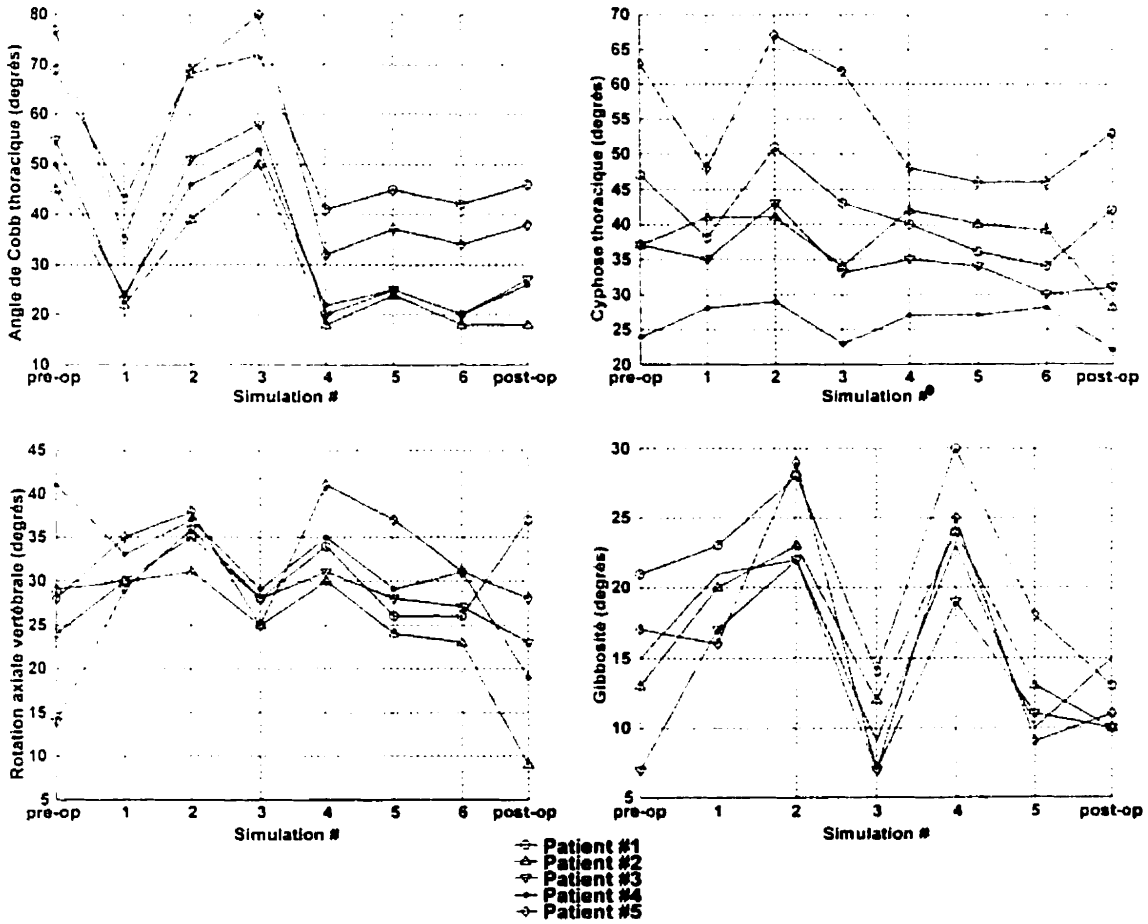

Figure 3.15 : Comparaison des indices géométrique pour les 5 types de simulations (excluant les simulations d'instrumentation C-D sans la cage thoracique)

L'étude des efforts internes transmis aux vertèbres a montré que des patrons de chargement similaires sont obtenus lors des simulations d'instrumentation C-D et de

raccourcissements de côtes du côté de la concavité (figure 3.16). Par contre, des tendances opposées sont observées lors des simulations de résections de côtes du côté de la convexité (avec rapprochement des extrémités des côtes réséquées).

Tableau 3.6 : Facteur de correction relative %C (calculé pour l'angle de Cobb thoracique dans le plan frontal), moyennes (Moy) et écarts types (SD) pour les 6 types de simulations relativement aux 5 patients étudiés

Simulation #	Patient #					Moy	SD
	1	2	3	4	5		
1) instrumentation C-D seule avec la cage thoracique	113	86	114	108	107	106	12
2) résection de 3 cm de 3 côtes du côté de la concavité	9	23	15	17	26	18	7
3) résection de 3 cm de 3 côtes du côté de la convexité	-13	-14	-3	-13	-7	-10	5
4) combinaison des simulations 1) et 2)	117	100	125	117	115	114	9
5) combinaison des simulations 1) et 3)	104	78	110	104	105	100	13
6) instrumentation C-D sans la cage thoracique	117	100	125	125	107	115	11

Les résultats obtenus suggèrent que l'action des résections de côtes du côté de la concavité va dans le sens d'une correction des déformations rachidiennes (correction de l'angle de Cobb thoracique et augmentation de la cyphose thoracique) dans la mesure où le processus de croissance est pris en considération lors du traitement. À l'inverse, lorsque ces résections sont pratiquées au niveau de la convexité, les tendances observées suggèrent une aggravation des déformations lors de la croissance. Ces conclusions se réfèrent aux principes physiologiques liés à la croissance énoncés dans le deuxième article (section 3.3) : les patients qui n'ont pas atteint leur maturité osseuse au moment de la chirurgie sont susceptibles d'être influencés mécaniquement par les résections de côtes,

alors que ceux qui ont fini leur croissance seront moins affectés par les interventions chirurgicales sur la cage thoracique. D'autre part, l'orientation des efforts internes répartis au niveau des vertèbres instrumentées lors des simulations d'instrumentation suggèrent que l'action combinée de la croissance et de la modulation de croissance continuera d'agir contre la progression des déformations rachidiennes dans le plan frontal. Les couples résultants dans le plan transverse s'opposent à la dérotation vertébrale au voisinage de T_7 et L_2 pour le patient #3.

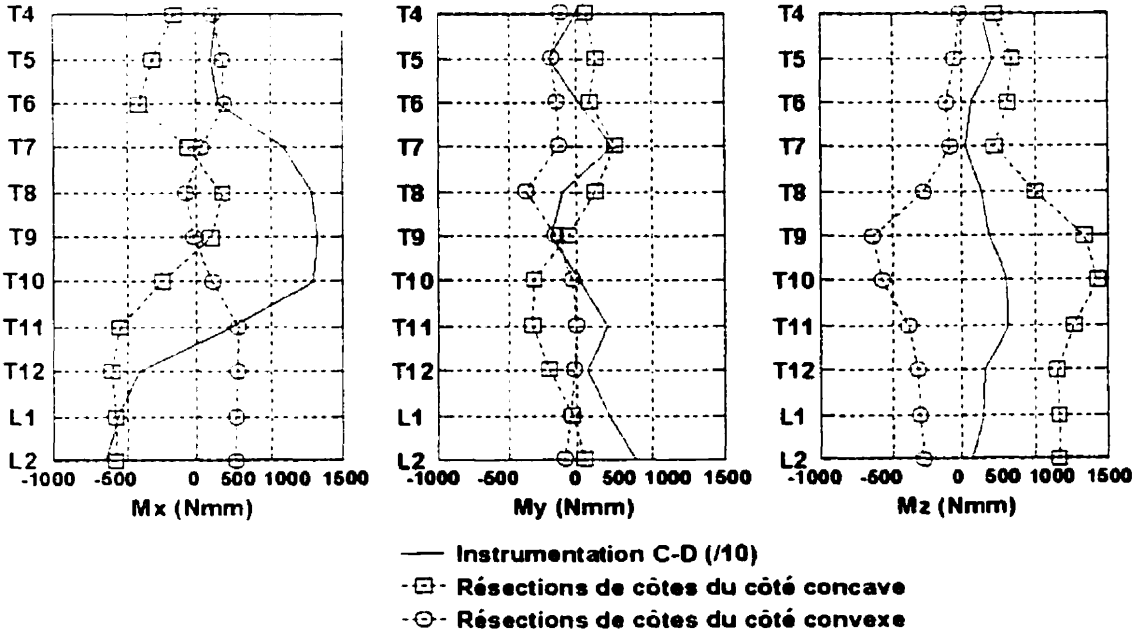

Figure 3.16 : Couples transmis aux vertèbres lors des simulations d'instrumentation C-D et des simulations de résections de côtes pour le patient #3 (segment instrumenté T_4/L_2 seulement)

Cette étude a confirmé que les raccourcissements de côtes du côté de la concavité peuvent être utilisées comme procédures chirurgicales optionnelles afin de corriger

mécaniquement les déformations du rachis pour les patients scoliotiques n'ayant pas atteint leur maturité osseuse. Ces techniques peuvent également être mises en œuvre de façon complémentaire afin d'augmenter la flexibilité des courbures rachidiennes lors de traitements concomitant par instrumentation. D'autre part, les raccourcissements de côtes du côté de la convexité devrait être utilisées comme interventions esthétiques pour des patients adultes ou qui sont traités de façon concomitante par instrumentation rachidienne.

Les limites de cette étude sont principalement liées au modèle biomécanique utilisé et à la modélisation des résections de côtes qui ne permet pas de simuler les effets à long terme puisque la croissance et la modulation de croissance n'ont pas été simulées. Les propriétés mécaniques n'ont pas été personnalisées au patient. Les limites de la modélisation de l'instrumentation C-D proviennent du manque de mesures per-opératoires incluant la cage thoracique. La génération du modèle a donc été effectuée à partir des données géométriques pré-opératoires où le patient est en position debout. De plus, les changements de posture pendant la chirurgie n'ont pas été simulés et l'interprétation des résultats a été faite en considérant la géométrie post-opératoire reconstruite quelques jours après l'opération. Le choix des conditions limites est également une limite de l'approche de modélisation puisque les conditions de maintien per-opératoires ont été simplifiées et idéalisées en contraignant seulement plusieurs degrés de liberté au niveau des vertèbres extrêmes du modèle.

Des détails supplémentaires concernant cette étude ainsi qu'une étude biomécanique détaillée des simulations #1 à #5 sont présentés dans l'article complémentaire intitulé : « A biomechanical analysis of the surgical correction in scoliosis using spine instrumentation and costoplasty » rapporté en annexe A qui a été rédigé et en vue d'être soumis pour publication à la revue « Spine ».

3.5 Évaluation complémentaire du modèle biomécanique

Quelques évaluations du comportement biomécanique du modèle ont été réalisées dans le but de vérifier la validité des résultats obtenus. Des études de sensibilité ont été effectuées afin d'étudier l'influence de la variation des valeurs des propriétés des éléments constituant la cage thoracique.

3.5.1 Influence des conditions frontières

Une étude de sensibilité a été réalisée afin de déterminer si les résultats des simulations étaient dépendants du choix des conditions limites du modèle. Des simulations de costoplasties et d'instrumentation rachidienne (Cotrel-Dubousset) ont été effectuées de façon indépendante selon les méthodes décrites dans les sections 3.2, 3.3 et 3.4. Des résections de 4 côtes du côté de la concavité ont été simulées pour une longueur d'intervention de 4 cm (simulation typique). Le modèle biomécanique a été construit à partir de la géométrie pré-opératoire d'un patient scoliotique (patient #4 dans l'étude complémentaire à la section 3.4). Les degrés de liberté en translation et en rotation sont

respectivement notés Ux, Uy, Uz et Rotx, Roty, Rotz. Le système de coordonnées utilisé est le repère spinal défini selon la terminologie de la « Scoliosis Research Society » (Stokes et coll., 1994). L'axe X est défini vers l'avant, Y vers la gauche et Z vers le haut. Au total, 8 conditions limites différentes ont été testées afin de reproduire au mieux les conditions per-opératoires et assurer la stabilité mécanique du modèle (les degrés de liberté bloqués apparaissent entre parenthèses) :

1. L_5 (Ux, Uy, Uz, Rotx, Rotz); T_1 (Ux, Uy, Rotx, Rotz);
2. L_5 (Ux, Uy, Uz, Rotx, Rotz); sternum bloqué selon Ux;
3. L_5 bloquée totalement; T_1 (Ux, Uy);
4. L_5 (Ux, Uy, Uz, Rotz); T_1 (Ux, Uy);
5. L_5 (Ux, Uy, Uz, Rotz); T_1 (Ux);
6. L_5 (Ux, Uy, Uz, Rotz); T_1 (Rotz);
7. L_5 bloquée totalement; T_1 libre;
8. L_5 (Ux, Uy, Uz, Roty, Rotz); T_1 (Ux);

Dans chaque cas, les efforts de réaction aux nœuds bloqués ont été calculés : les forces Fx, Fy et Fz, et les moments Mx, My et My selon les axes X, Y et Z respectivement (dans le système de coordonnées global) (tableaux 3.7 et 3.8). Des indices géométriques ont été calculés pour chaque simulation dans le but de caractériser les modifications induites par les différentes conditions limites. Le tableau 3.9 présente les variations par rapport à l'état initial des angles de Cobb thoracique et lombaire dans le plan frontal, des angles de cyphose et lordose dans le plan sagittal, de la rotation axiale de la vertèbre apicale

thoracique et de la gibbosité dans le plan transverse (pour les simulations de costoplasties et d'instrumentation Cotrel-Dubousset). Les signes négatif et positif indiquent respectivement une diminution et une augmentation de la valeur des indices.

D'un point de vue géométrique, les conditions limites ont principalement influencé les résultats des simulations de costoplasties dans les plans frontal et transverse. Lorsque les rotations suivant l'axe X sont bloquées à L_5 et T_1 (conditions frontières #1, #3, #4, #5 et #8), les modifications des angles de Cobb thoracique sont moins prononcées du fait de la présence de moments importants de réaction aux frontières. Dans le plan transverse, les tendances observées vont dans le sens d'une augmentation de la rotation axiale de la vertèbre apicale (6° à 12°) et de la gibbosité (7° à 11°). Pour chaque condition limite testée, une rotation « en bloc » de la cage thoracique a été observée. Ces modifications ont été minimisées lors de l'utilisation des conditions limites #4.

Pour les simulations d'instrumentation, les conditions limites ont influencé principalement les résultats dans le plan frontal ($\Delta 10°$) et dans le plan sagittal ($\Delta 12°$). Lorsque la vertèbre T_1 n'est pas contrainte dans le plan transverse (conditions frontières #2, #5, #6, #7 et #8), le modèle a tendance à prédire des déplacements antéro-postérieurs et latéraux trop importants par rapport à la configuration post-opératoire.

Tableau 3.7 : Efforts de réaction aux conditions frontières du modèle après les simulations de costoplasties; les champs laissés vides correspondent à des degrés de liberté non contraints

Condition frontière	Lieu d'application	Fx (N)	Fy (N)	Fz (N)	Mx (Nmm)	My (Nmm)	Mz (Nmm)
1	T_1	1.3	1.5		789.6		1034.3
	L_5	-1.3	-1.5	0.0	137.6		164.6
2*	Sternum						
	L_5						
3	T_1	2.1	-2.3				
	L_5	-2.1	2.3	0.0	-412.3	-299.2	1105.5
4	T_1	1.3	-1.2				
	L_5	-1.3	1.2	0.0			1186.2
5*	T_1						
	L_5						
6*	T_1						
	L_5						
7	L_5	0.0	0.0	0.0	395.1	557.2	1297.7
8	T_1	1.5					902.1
	L_5	-1.5	0.0	0.0	468.9		1221.2

* la simulation n'a pas convergé.

Tableau 3.8 : Efforts de réaction aux conditions frontières du modèle après les simulations d'instrumentation Cotrel-Dubousset; les champs laissés vides correspondent à des degrés de liberté non contraints

Condition frontière	Lieu d'application	Fx (N)	Fy (N)	Fz (N)	Mx (Nmm)	My (Nmm)	Mz (Nmm)
1	T_1	16.5	-11.1		-6211.1		-1364.5
	L_5	-16.5	11.1	0.0	2399.3		249.1
2	Sternum	-4.7					
	L_5	4.7	0.0	0.0			1353.6
3	T_1	23.6	7.0				
	L_5	-23.6	-7.0	0.0	3717.2	-2511.4	898.1
4	T_1	20.5	-4.2				
	L_5	-20.5	4.2	0.0			1077.5
5	T_1	1.3					
	L_5	-1.3	0.0	0.0			1230.5
6	T_1						-1894.4
	L_5	0.0	0.0	0.0			702.0
7	L_5	0.0	0.0	0.0	3318.0	556.0	-922.1
8	T_1	18.2					603.2
	L_5	-18.2	0.0	0.0	2551.2		946.5

Tableau 3.9 : Variations des indices géométriques par rapport à l'état initial en fonction des conditions frontières appliquées au modèle lors des simulations de costoplasties et de l'instrumentation Cotrel-Dubousset

Condition frontières	1	2*	3	4	5*	6*	7	8
Costoplasties (résections de 4 cm de 4 côtes du côté de la concavité)								
Angle de Cobb thoracique (°)	-2	-	-2	-4	-	-	-4	-3
Cyphose thoracique (°)	-3	-	-3	-2	-	-	-1.2	-5
Rotation axiale de la vertèbre apicale thoracique (°)	12	-	8	6	-	-	6	10
Angle de la gibbosité (°)	10	-	9	7	-	-	10	11
Instrumentation Cotrel-Dubousset								
Angle de Cobb thoracique (°)	-21	-18	-20	-26	-27	-28	-27	-25
Cyphose thoracique (°)	-2	-2	-3	-2	-12	-10	-14	-10
Rotation axiale de la vertèbre apicale thoracique (°)	-5	7	-6	-8	-3	3	-1	-2
Angle de la gibbosité (°)	2	8	0	-1	4	4	6	2

* pour les simulations qui n'ont pas convergé, les champs sont vides.

Certaines simulations de costoplasties n'ont pas convergé du fait que le modèle était probablement sous-contraint (conditions limites #2, #5 et #6). En effet, si les efforts principaux mis en œuvre lors des simulations sont orientés en direction de degrés de liberté non contraints dans le modèle, la simulation ne converge pas. Le blocage de T_1 dans le plan transverse semble donc une bonne alternative pour assurer la stabilité du système mécanique et sa bonne résolution dans le cas où L_5 n'est pas complètement bloquée (rotations suivant les axes X et Y laissées libres). La condition frontière #4 correspond le mieux aux simulations de costoplasties malgré des moments importants suivant la rotation axiale de L_5. Cette condition minimise également les efforts lors des

simulations d'instrumentation Cotrel-Dubousset. Celle-ci semble donc être un bon compromis lorsque des simulations de costoplasties et d'instrumentations doivent être effectuées dans une étude comparative, ou dans le cas de simulations concomitantes.

Il faut noter également que pour l'ensemble des simulations qui sont présentées dans cette étude de sensibilité, les déplacements des premières et deuxièmes côtes (gauches et droites) sont restés très faibles. Les couplages entre les premières vertèbres et les côtes du haut de la cage thoracique semble aussi être plus rigides que ceux entre les vertèbres et les côtes du bas de la cage thoracique. Le fait de bloquer ces côtes par une nouvelle condition limite n'aurait donc pas de répercutions majeures sur les modifications géométriques de l'ensemble de la cage thoracique et de la colonne vertébrale. Ces résultats suggèrent également que la rigidité du segment rachidien thoracique est principalement assurée par les côtes supérieures du thorax. En fait il n'existe pas de condition limite idéale au sens des éléments finis, car le tronc n'est réellement jamais bloqué et les conditions appliquées sur le modèle sont plus sévères que dans la réalité.

3.5.2 Sensibilité des propriétés mécaniques de la cage thoracique

La sensibilité des propriétés mécaniques des éléments constituant la cage thoracique a été évaluée de façon à étudier l'effet de la modélisation du thorax sur les simulations de costoplasties qui ont été effectuées. Ceux-ci ont donc été modifiées de façon itérative. Des variations ont été induites aux modules d'Young (rigidité mécanique) des joints costo-vertébraux et costo-transverses (CVCT), des côtes, des cartilages costaux et des

ligaments intercostaux. Ces modifications sont présentées dans le tableau 3.10. Chacun des modules d'Young a été changé à une valeur haute, une valeur intermédiaire et une valeur basse, selon un plan d'expérimentation factoriel fractionnaire de 4 facteurs à 3 modalités (Clément, 1999). Au total, 27 essais ont donc été réalisés (tableau 3.11). Ces simulations ont ensuite été analysées en calculant l'effet de chaque facteur et des interactions entre ceux-ci pour chacun des descripteurs (variables de sortie). Les caractéristiques du modèle qui a été utilisé sont identiques que celles présentées à la section 3.5.1. Des résections de 4 côtes du côté de la concavité ont été simulées pour une longueur d'intervention de 4 cm. Pour cette étude, la vertèbre L_5 a été bloquée totalement ainsi que les translations de la vertèbre T_1 dans le plan transverse (condition frontière #4, section 3.5.1).

Tableau 3.10 : Modules d'Young des éléments de la cage thoracique et modifications apportées pour l'étude de sensibilité

Paramètres	Module d'Young E (MPa)		
	Valeurs inférieures	Valeurs intermédiaires	Valeurs supérieures
Joints CVCT	3.5	35	350
Côtes	2500	5000	10000
Cartilages costaux	48	480	4800
Ligaments intercostaux	0.3	3	30

Une analyse statistique a été effectuée afin de déterminer les effets significatifs et d'identifier les facteurs les plus actifs sur la réponse du modèle lors des simulations de costoplasties. L'utilisation de facteurs d'entrée à 3 modalités permet de séparer les effets linéaires (L) et quadratiques (Q) afin d'identifier la présence de non-linéarités dans la

réponse du modèle par rapport aux variations imposées des modules d'Young des éléments de la cage thoracique.

Tableau 3.11 : Plan factoriel pour l'étude de sensibilité des propriétés mécaniques (module d'Young) des composantes de la cage thoracique sur les simulations de costoplasties

Essai	Joints CVCT (MPa)	Côtes (MPa)	Cartilages costaux (MPa)	Ligaments intercostaux (MPa)
1	3.5	2500	48	0.3
2	3.5	2500	480	30
3	3.5	2500	4800	3
4	3.5	5000	48	30
5	3.5	5000	480	3
6	3.5	5000	4800	0.3
7	3.5	7500	48	3
8	3.5	7500	480	0.3
9	3.5	7500	4800	30
10	35	2500	48	30
11	35	2500	480	3
12	35	2500	4800	0.3
13	35	5000	48	3
14	35	5000	480	0.3
15	35	5000	4800	30
16	35	7500	48	0.3
17	35	7500	480	30
18	35	7500	4800	3
19	350	2500	48	3
20	350	2500	480	0.3
21	350	2500	4800	30
22	350	5000	48	0.3
23	350	5000	480	30
24	350	5000	4800	3
25	350	7500	48	30
26	350	7500	480	3
27	350	7500	4800	0.3

Les 12 variables de sortie qui ont été analysées lors de cette étude de sensibilité sont les mêmes que celles qui ont été utilisées dans les deux articles principaux de ce mémoire

(sections 3.2 et 3.3) : les angles de Cobb thoracique (S1) et lombaire (S2), la cyphose thoracique (S3) et la lordose lombaire (S4) dans le plan sagittal, la distance 3D moyenne (S5) au niveau de la vertèbre thoracique apicale entre l'état initial et le résultat de la simulation, la proéminence des côtes à l'apex (S6), la rotation axiale de la vertèbre thoracique apicale (S7), la valeur maximale des efforts longitudinaux dans les côtes (S8), des moments résultants sur les plateaux vertébraux calculés dans les plans frontal (S9), sagittal (S10) et transverse (S11), et le volume de la cage thoracique (12). Les résultats principaux pour chaque simulation effectuée (pour les variables de sortie S1, S6, et S9 à S11) sont présentés dans le tableau 3.12 en terme de variation par rapport à la configuration initiale (géométrie de départ du patient). L'ensemble de résultats (pour les variables de sortie S1 à S12) est présenté en annexe II (tableau II.1).

Tableau 3.12 : Résultats de l'étude de sensibilité de la rigidité de la cage thoracique pour les variables de sortie S1, S6 et S9 à S11 (les valeurs indiquent une variation par rapport à l'état initial)

Essai	S1 (°)	S6 (°)	S9 (Nmm)	S10 (Nmm)	S11 (Nmm)	Essai	S1 (°)	S6 (°)	S9 (Nmm)	S10 (Nmm)	S11 (Nmm)
1	-0.4	4.5	161	187	240	15	-3.5	15.0	1758	1081	1669
2	-1.2	8.8	532	312	597	16	-0.7	8.5	216	203	445
3	-0.2	7.8	561	310	557	17	-3.3	14.1	1389	1077	1715
4	-1.2	8.0	754	426	693	18	-0.5	8.8	1008	538	828
5	-0.3	7.1	513	333	519	19	-0.5	9.7	688	488	743
6	-0.9	5.7	344	190	359	20	-0.6	0.7	176	182	249
7	-0.2	6.8	555	376	590	21	-5.3	20.9	2744	1702	2498
8	-0.7	8.5	305	195	286	22	-0.5	8.6	172	200	266
9	-0.1	9.9	1133	666	907	23	-5.3	22.0	2793	1902	2842
10	-2.6	12.1	665	798	1018	24	-0.5	3.5	1189	669	975
11	-0.1	8.3	566	375	639	25	-5.3	24.1	3320	2221	3353
12	-0.9	5.9	232	187	512	26	-0.7	3.7	1088	704	1007
13	-0.1	8.0	628	425	717	27	-0.9	6.8	259	144	365
14	-0.9	8.6	211	188	420						

Des diagrammes de Pareto ont été produits dans le but de déterminer et d'illustrer les effets significatifs pour chaque variable de sortie étudiée S1 à S12. Ils illustrent l'estimé des effets standardisés classés d'après leur valeur absolue (les résultats détaillés sont présentées en annexe II, figures II.1 à II.4). L'analyse de ces graphiques indique que le module d'Young des ligaments intercostaux fait varier significativement ($p<0.05$) l'ensemble de paramètres calculés après les simulations. De plus, la rigidité des joints CVCT influence également de façon significative la réponse du modèle sauf pour la proéminence des côtes à l'apex (S6) et le volume de la cage thoracique (S12). Ces résultats suggèrent que la variabilité des simulations de costoplasties est significativement dépendante de la modélisation des ligaments intercostaux et des joints CVCT. Il a également été observé que la rigidité des côtes et des cartilages costaux n'influencent pas de façon significative la réponse du modèle quel que soit le descripteur calculé. Des effets de non-linéarité interviennent significativement sur la variabilité de S1, S6, S7 et S8 pour le module d'Young des ligaments intercostaux.

3.6 Synthèse des effets géométriques et mécaniques pour les différentes simulations effectuées

Une synthèse des résultats obtenus a été effectuée dans le but de résumer de façon concise les principales tendances géométriques et mécaniques observées dans les différentes études de ce projet de maîtrise (tableaux 3.13 et 3.14). Ces tendances sont présentées pour les différents types de simulations réalisées selon la terminologie de la figure 3.1. Au total 9 approches chirurgicales générales ont donc été simulées : approches

unilatérales sur la cage thoracique sous la forme de raccourcissements de côtes du côté de la concavité (A1) ou de la convexité (A2), ou d'allongements de côtes du côté de la concavité (B1) ou de la convexité (B2); approches bilatérales sur la cage thoracique (A1&B2 et A2&B1); instrumentation C-D seule, et approches hybrides combinant l'instrumentation C-D avec des raccourcissements de côtes unilatéraux (C-D&A1 et C-D&A2).

Les tendances obtenues ont été synthétisées pour les indices cliniques principaux de ce projet : l'angle de Cobb thoracique, la cyphose thoracique, la rotation axiale vertébrale (au niveau de l'apex du segment rachidien thoracique), et l'angle de la gibbosité (proéminence postérieure des côtes dans le plan transverse à l'apex).

Le tableau 3.13 illustre les modifications géométriques obtenues immédiatement à la suite des simulations. Le tableau 3.14 illustre les effets mécaniques immédiats induits au modèle biomécanique à la suite des simulations de chirurgie. Ces tendances ont été mises en évidence en tenant compte de certains aspects biomécaniques du thorax et de la pathologie scoliotique, ainsi que du rôle important de la croissance et de la modulation de croissance qui n'ont pas été simulés dans ce projet (étude prospective). L'analyse qui a été effectuée est décrite et discutée en détail dans les deux articles principaux de ce mémoire (sections 3.2 et 3.3) et dans l'article complémentaire placé en annexe I. Ces résultats et conclusions sont également discutés de façon exhaustive dans le chapitre 4 sous la forme d'une discussion générale.

Tableau 3.13 : Synthèse des modifications géométriques immédiates induites au modèle biomécanique lors des différentes simulations de chirurgie; légende : (+) : correction géométrique immédiate; (-) :aggravation immédiate des indices géométriques

Simulations	Angle de Cobb thoracique	Cyphose thoracique	Rotation axiale vertébrale	Angle de la gibbosité
A1: raccourcissement de côtes du côté de la concavité	-	-	-	-
A2: raccourcissement de côtes du côté de la convexité	-	+	+	+
B1: allongement de côtes du côté de la concavité	-	-	-	-
B2: allongement de côtes du côté de la convexité	+	+	+	+
Approche hybride : A1&B2	+	-	-	-
Approche hybride : A2&B2	-	+	+	+
Instrumentation C-D	+	+	-	-
Instrumentation C-D & A1	+	+	-	-
Instrumentation C-D & A2	+	+	+	+

Tableau 3.14 : Synthèse des effets mécaniques immédiats induits au modèle biomécanique lors des différentes simulations de chirurgie (analyse prospective); légende : (+) : possible correction biomécanique; (-) :possible aggravation des déformations scoliotiques à moyen ou à long terme

Simulations	Angle de Cobb thoracique	Cyphose thoracique	Rotation axiale vertébrale	Angle de la gibbosité
A1: raccourcissement de côtes du côté de la concavité	+	+	+	+
A2: raccourcissement de côtes du côté de la convexité	-	-	-	-
B1: allongement de côtes du côté de la concavité	-	-	-	-
B2: allongement de côtes du côté de la convexité	+	+	+	+
Approche hybride : A1&B2	+	+	+	+
Approche hybride : A2&B2	-	-	-	-
Instrumentation C-D	+	+	+	-
Instrumentation C-D & A1	+	+	+	-
Instrumentation C-D & A2	-	-	+	+

CHAPITRE 4 - DISCUSSION GÉNÉRALE

Une approche de modélisation par éléments finis a été développée et utilisée dans ce projet de maîtrise afin de simuler et analyser des interventions chirurgicales sur la cage thoracique pour le traitement des déformations scoliotiques. Différentes techniques de costoplasties ont été testées dans le but de caractériser l'influence mécanique des côtes sur l'équilibre du rachis scoliotique. Cette approche est relativement originale car la littérature ne rapporte aucune analyse biomécanique consacrée à l'étude des mécanismes de correction de la scoliose mettant en œuvre des opérations sur les côtes.

Les résultats préliminaires présentés dans le premier article de ce mémoire (section 3.2) ont permis de montrer la pertinence et la cohérence de l'approche de modélisation développée pour simuler des résections de côtes pour une correction mécanique des déformations scoliotiques du rachis. Les simulations ont montré que les résections de côtes procurent de faibles modifications immédiates de la géométrie du patient (de l'ordre de 3 ou 4% en moyenne), mais d'un point de vue mécanique, ces interventions induisent des chargements complexes sur les vertèbres. Les limites principales de cette étude préliminaire sont liées au choix initial du patient dont la sévérité des déformations laisse supposer une courbure rigide où la chirurgie conventionnelle par instrumentation rachidienne ne pourrait pas être substituée. En effet, les principes d'action des costoplasties ont été établis lors d'études cliniques et expérimentales où des scolioses faibles ou modérées ont été produites du côté de l'opération peu de temps après des

résections partielles de côtes (sections 1.3.1 et 1.3.3). C'est le cas de certains patients traités pour d'autres pathologies qui ont subi des résections de côtes lors de leur traitement. Ceux-ci ont alors développé des déformations scoliotiques dont la sévérité était inversement proportionnelle à leur maturité squelettique (De Rosa, 1984; Kawakami et coll., 1994; Hall, 1998). C'est-à-dire que ces scolioses étaient davantage prononcées chez les jeunes patients qui n'avaient pas terminé leur croissance osseuse et pour qui le rachis était encore très flexible. Inversement, il en résulte que des courbures sévères et donc plus rigides seront plus difficiles à influencer par des résections de côtes. Toutefois le modèle utilisé ne tient pas compte de cet aspect mécanique puisque les propriétés mécaniques des éléments qui le constituent sont les mêmes quelque soit la sévérité de la scoliose modélisée (Aubin, 1995; Aubin et coll., 1995; Descrimes et coll., 1995). De plus, ces propriétés sont tirées principalement d'expérimentations sur des sujets sains (non scoliotiques) (Descrimes et coll., 1995). Le choix d'un cas scoliotique sévère a cependant permis de mieux distinguer les phénomènes de correction (« effet d'exagération »).

Les corrections d'angle de Cobb thoracique allant jusqu'à 4.2° obtenues lors de l'étude de faisabilité (lors de résections de 6 cm de 4 côtes du côté de la concavité) restent très faibles relativement aux déformations initiales de 72°. Pour l'étude principale de ce mémoire (deuxième article, section 3.3), un patient scoliotique ayant 46° d'angle de Cobb thoracique (courbure modérée) a donc été choisi.

L'approche chirurgicale visant à allonger des côtes a également été simulée. Malgré le potentiel de telles procédures pour contrebalancer les déformations du rachis et limiter la

progression de la scoliose (section 1.3.3), aucune étude biomécanique n'a été précédemment conduite sur des patients scoliotiques afin de caractériser la nature des efforts mis en jeu lors de l'utilisation de ces techniques. Les résultats obtenus ont montré que les allongements de côtes produisent des actions mécaniques similaires aux résections de côtes sur les structures internes du modèle. Ces tendances sont en accord avec les travaux de Xiong et Sevastik (1998, 1999). Toutefois, seules les considérations géométriques et biomécaniques ont été analysées dans cette étude, et la faisabilité des allongements de côtes n'a été testée que virtuellement sur un modèle informatique personnalisé au patient. Aucune validation biologique n'a été effectuée.

Ces études de faisabilité auraient également pu être effectuées sur un modèle construit à partir de la géométrie initiale d'un patient sain (non scoliotique) avec lequel des raccourcissements et des allongements de côtes auraient été simulés. Les résultats auraient alors été interprétés en terme de production de déformations scoliotiques. Cela reviendrait à étudier la faisabilité de transposer l'approche de modélisation des costoplasties pour l'étude de l'initiation de scoliose dont les mécanismes auraient pu également être comparés à la littérature (sections 1.3.1 et 1.3.3). En fait, les mécanismes d'action des costoplasties sont similaires lors de la production ou la correction des déformations scoliotiques puisque ce sont exactement les mêmes principes physiologiques qui sont en jeu, mais utilisés dans des buts totalement opposés. Cette méthode n'a pas été retenue puisque ce mémoire porte sur l'étude des traitements de la scoliose.

Malgré les faibles modifications géométriques immédiates que procurent les simulations de costoplasties, les tendances observées sont en accord avec la littérature (Sevastik et coll., 1990a, 1990b, 1995; Sevastik, 1993; Deguchi et coll., 1997, 1998). En effet, les simulations de résections de côtes ont montré que, lorsqu'elles sont pratiquées de façon unilatérale du côté de la concavité, ces interventions permettent d'influencer les vertèbres par couplage. Ces effets immédiats vont dans le sens d'une correction des déformations scoliotiques dans le plan frontal et se traduisent donc par une faible correction de l'angle de Cobb thoracique dans le plan frontal (correction moyenne de 12% de l'angle de Cobb thoracique lors des simulations de résections de côtes du côté de la concavité), couplée à une augmentation de la cyphose thoracique dans le plan sagittal. Cela représente une diminution de 5.5° par rapport à un angle initial de 46°. Relativement à la géométrie initiale des deux patients testés, la correction relative est plus importante dans le cas de la courbure scoliotique de 46° que lors de l'étude de faisabilité (patient scoliotique de 72°). Ces résultats suggèrent donc que les variations obtenues proviennent soit des différences de géométrie initiale ou des simulations elles-mêmes puisque les propriétés mécaniques du modèle sont identiques d'un patient à l'autre. Ces conclusions mettent l'emphase sur l'importance de la personnalisation des paramètres de traitement par costoplasties pour une correction optimale.

Le rôle biomécanique des côtes sur la colonne vertébrale lors des traitements de la scoliose a été étudié. Étant donné les mécanismes complexes de couplage géométrique et mécanique entre les différentes structures du thorax, il était initialement présumé

(hypothèse de ce projet de maîtrise) que des interventions chirurgicales sur les côtes (raccourcissements ou allongements) peuvent modifier l'équilibre du rachis par le biais de charges complexes transmises aux vertèbres. Dans ce projet, les costoplasties ont toujours été simulées au voisinage de la vertèbre apicale thoracique d'après les recommandations trouvées dans la littérature (Loynes, 1972; Steel, 1980; Broome et coll., 1990; Barrett et coll., 1993; Xiong et Sevastik, 1999). Les variables de sortie qui ont été étudiées ont été choisies selon des critères géométriques (indices cliniques sur la colonne vertébrale et la cage thoracique calculés de façon analytique) et biomécaniques (efforts internes dans les côtes, les joints CVCT et les corps vertébraux). Les efforts dans le sternum, les cartilages costaux et les ligaments intercostaux auraient également pu être calculés, toutefois leur interprétation n'aurait pas été possible étant donné la simplification de la modélisation de ces structures (maillages filaires en treillis).

Parmi les indices géométriques évalués et analysés dans ce projet, seule la gibbosité postérieure des côtes a été calculée au niveau de la cage thoracique. L'analyse de déformations scoliotique aurait pu être effectuée de façon plus complète et détaillée afin de caractériser les modifications géométriques induites sur les côtes lors des simulations de costoplasties (par exemple, les angles frontal et sagittal des côtes, les diamètres antéro-postérieur et latéral du thorax, Dansereau, 1987). Toutefois, des limites importantes quand à l'utilisation de ces indices peuvent apparaître du fait des limites intrinsèques du modèle et des simulations qui ont été effectuées (ces points sont discutés par la suite). De plus, un grand nombre de paramètres de sortie ont été analysés dans cette première étude

biomécanique sur les effets géométriques et mécaniques des costoplasties. C'est pourquoi seuls les principaux paramètres ont été analysés (dont une seul sur la cage thoracique) afin de tester la faisabilité de l'approche de modélisation.

Puisque les côtes de la concavité sont généralement plus longues que celles du côté de la convexité (Krajbich, 1994), les costoplasties permettent donc de rétablir une certaine symétrie (ou de renverser le sens de l'asymétrie existante) et ainsi d'influencer la configuration géométrique des vertèbres dans l'espace en direction opposée au processus scoliotique. Des tendances totalement opposées ont été observées lorsque ces résections sont simulées du côté de la convexité, même si pourtant une correction géométrique immédiate de la cage thoracique est obtenue lorsque les côtes de la gibbosité sont raccourcies. Ces interventions viennent augmenter l'asymétrie du thorax et par couplage augmenter la courbure rachidienne dans le plan frontal. Ces résultats sont en accord avec les investigations expérimentales publiées (Sevastik, 1993; Sevastik et coll., 1993; Deguchi et coll., 1996, 1997).

Dans le plan transverse, des tendances opposées ont été observées lors des simulations de raccourcissements de côtes. En effet, lorsque des côtes de la gibbosité sont réséquées au niveau où elles sont le plus déformées, ces opérations contribuent à la diminution de façon significative des déformations du thorax. Cela se traduit alors par une amélioration esthétique de la symétrie apparente de la cage thoracique (forme 3D du dos). Cette diminution de la proéminence des côtes est généralement accompagnée par une faible dérotation immédiate des vertèbres thoraciques apicales lors des simulations. Par contre,

lorsque les résections sont simulées du côté de la concavité, des tendances opposées ont été obtenues : ces interventions produisent une légère augmentation de la gibbosité qui se traduit par une rotation « en bloc » de la cage thoracique en direction du côté de l'opération, couplée à une aggravation de la rotation vertébrale à l'apex. Ces observations concordent avec les résultats de Piggott (1971) qui a constaté que les résections de côtes du côté de la concavité ne permettent pas de diminuer la rotation vertébrale des patients scoliotiques.

Des résultats similaires ont été obtenus lorsque des allongements de côtes ont été simulés : des analogies ont été observées entre les simulations d'allongements de côtes du côté de la convexité et les simulations de raccourcissements de côtes du côté de la concavité, et inversement entre les simulations d'allongements de côtes du côté de la concavité et les simulations de raccourcissements de côtes du côté de la convexité. Ces résultats sont en accord avec les travaux de Sevastik et coll. (1990a) et Sevastik (1993). Toutefois, ces approches restent plus difficiles à mettre en œuvre que les résections de côtes. En effet, les allongements de côtes n'ont été testés que de façon expérimentale sur des animaux à ce jour. Le modèle informatique a permis de tester cette approche et d'en analyser virtuellement les effets sur les déformations scoliotiques. Les perspectives de ces recherches sont la mise en place d'instrumentations sur les côtes permettant d'allonger les côtes par des efforts longitudinaux de traction (grâce à des outils chirurgicaux du type « rib expander »).

Des costoplasties bilatérales ont également été testées dans le deuxième article : résections de côtes du côté de la concavité réalisées de façon concomitante avec des allongements de côtes du côté de la convexité ou vice versa. Les résultats, tant géométriques que biomécaniques (efforts internes) sont alors combinés lors des simulations de ces approches. Les cas où des résections de côtes seraient effectuées de façon bilatérale n'ont pas été simulés puisque sans intérêt biomécanique (action neutralisée) ni clinique.

Une étude biomécanique complète des mécanismes d'action des costoplasties lors du traitement chirurgical de la scoliose a été effectuée. Ces opérations produisent des chargements complexes sur le thorax et la colonne vertébrale. Au niveau de la cage thoracique, des forces axiales de 75 N et plus ont été trouvées au niveau des côtes opérées. Les côtes adjacentes non-opérées, se trouvant du côté où les costoplasties sont simulées, sont soumises à des forces de réaction en compression qui agissent comme des leviers pour maintenir la stabilité de la cage thoracique et des vertèbres avoisinantes (deuxième article, section 3.3). De plus, du fait de la rigidité du sternum, une partie de ces charges sont transmises aux côtes du côté opposé de celui de l'opération, induisant des forces de traction couplées qui agissent en sens contraire des forces produites au niveau des costoplasties. Il a été montré également que des résections unilatérales effectuées au niveau de la partie antérieure des côtes produisent des charges très similaires à celles obtenues lorsque ces résections sont effectuées du côté opposé de la courbure au niveau de la partie postérieure des côtes. Ces résultats suggèrent donc que

d'un point de vue biomécanique les résections de côtes peuvent modifier l'équilibre rachidien lorsque ces interventions sont réalisées à proximité du sternum. En effet, comme l'ont observé Andriacchi et coll. (1974) et Pal (1991), le sternum joue un rôle important dans la biomécanique de la cage thoracique et de ses couplages avec le rachis. Toutefois, seuls les aspects biomécaniques ont été étudiés dans ce projet de maîtrise et seule la faisabilité virtuelle des résections au niveau de la partie antérieure des côtes a été testée. Les meilleurs résultats ont été obtenus lorsque les résections sont pratiquées au niveau postérieur des côtes à proximité des articulations costo-vertébrales.

Par ailleurs, aucune relation évidente n'a pu être établie entre les efforts dans les côtes et ceux résultants dans les articulations CVCT. Ces charges sont ensuite transmises aux vertèbres, et une déformation complexe du rachis en résulte du fait des couplages mécaniques (Aubin, 1997). Lors des simulations de résections de côtes du côté de la concavité ou d'allongements de côtes du côté de la convexité, les moments induits sur les vertèbres apicales agissent dans une direction favorable qui pourrait potentiellement contrer le processus scoliotique si le potentiel de croissance résiduel du patient est pris en considération. Les mécanismes de croissance et de modulation de croissance n'ont cependant pas été inclus dans ce projet. Seuls les effets immédiats des costoplasties ont été analysés. Toutefois, des spéculations peuvent être faites au sujet de l'effet des efforts internes dans les vertèbres, et plus particulièrement des couples résultants sur les corps vertébraux. En effet, ceux-ci sont susceptibles d'agir sur les plaques de croissance du fait des modifications de pression sur les plateaux vertébraux selon la loi de Heuter-

Volkmann (Bradford et coll., 1995). De ce fait, les charges asymétriques obtenues sur les plateaux vertébraux dans cette étude sont susceptibles d'agir contre le processus de déformation asymétrique des vertèbres (cunéiformisation). Des mécanismes de correction peuvent donc être induits par les costoplasties dans le cas où le patient n'a pas atteint sa maturité squelettique. Pour les patients qui ont des courbures progressives avant la chirurgie et qui sont encore en période de croissance, une amélioration substantielle des déformations du rachis peut donc être obtenue en agissant sur la longueur des côtes. Ces conclusions rejoignent celles de Piggott (1971) et Xiong et Sevastik (1998, 1999).

D'autre part, lors des simulations de raccourcissements de côtes du côté de la convexité ou d'allongements de côtes du côté de la concavité, les moments agissent dans la direction du processus scoliotique en dépit d'une correction géométrique significative de la forme du dos. Ces interventions pourraient par contre être un bon moyen pour corriger les déformations esthétiques de la gibbosité des patients scoliotiques qui ont atteint la maturité squelettique. Toutefois, cette approche devrait être utilisée avec précaution de façon à éviter la progression des courbures du fait des patrons de chargement interne qui ne sont pas favorables à long terme. Dans ces cas, les résections esthétiques devraient plutôt être combinées avec l'utilisation d'une instrumentation rachidienne et fusion notamment chez les adolescents proche de la maturité osseuse.

La croissance de la cage thoracique n'a pas été simulée dans le cadre de ce projet. Pourtant, la croissance des côtes non opérées joue un rôle de premier plan dans le processus de correction mécanique des déformations du rachis (Xiong et Sevastik, 1999).

En effet, les côtes non opérées produisent des forces latérales sur la colonne vertébrale lors de leur croissance longitudinale, et qui sont susceptibles de perturber l'équilibre rachidien (Pal et coll, 1991; Pal, 1991).

L'action concomitante d'une instrumentation et des résections de côtes a été également investiguée dans une étude complémentaire menée sur 5 patients scoliotiques ayant une courbure de type thoracique droite (section 3.4). Le modèle par éléments finis a été utilisé pour simuler les manœuvres chirurgicales de l'instrumentation Cotrel-Dubousset. Les prédictions du modèle sont bien prédites par rapport à la configuration post-opératoire mesurée dans le plan frontal pour le segment instrumenté. Les limites principales de l'approche qui a été développée pour simuler l'instrumentation Cotrel-Dubousset sont d'abord liées au manque de mesures per-opératoires. En effet, avec la méthode de reconstruction utilisée à l'hôpital Sainte-Justine de Montréal, la cage thoracique ne peut pas être reconstruite à partir de radiographies per-opératoires. C'est donc la configuration pré-opératoire du patient (quelques jours avant la chirurgie) qui a servi de géométrie initiale pour le modèle. Ces données proviennent donc de radiographies où le patient est en position debout. De plus, les changements de posture lors de l'installation per-opératoire du patient n'ont pas été simulés. Or, Delorme et coll. (1999) ont montré qu'en moyenne 37% de la correction des courbures rachidiennes est engendrée par les changements de posture. Les résultats ont été comparés avec la configuration post-opératoire des patients (quelques jours après la chirurgie), ce qui entraîne des difficultés d'interprétation puisque le patient est encore radiographié en position debout. D'autres

limites sont liées directement à la définition et à la génération du modèle biomécanique utilisé. En effet, les propriétés mécaniques ne sont pas personnalisées aux patients et les conditions limites introduisent des erreurs susceptibles d'influencer grandement la variabilité des simulations. Ce point est discuté plus en détail par la suite, ainsi que la sensibilité de la modélisation de la cage thoracique.

Les mécanismes de correction de l'instrumentation rachidienne ont été analysés et comparés avec les résultats de simulations de résections unilatérales de côtes qui ont été effectuées sur les mêmes 5 patients de façon isolée (résections seules) ou concomitante (résections combinées avec l'instrumentation rachidienne). Les résultats suggèrent que les mécanismes d'action des costoplasties ont certaines similarités avec ceux des instrumentations rachidiennes. En effet, les patrons de chargements des deux approches chirurgicales sont tels qu'au niveau de l'apex thoracique les couples résultants sur les plateaux vertébraux sont orientés dans le même sens lorsque des résections de côtes sont pratiquées du côté de la concavité. Toutefois, les efforts transmis aux vertèbres par les tiges lors des manœuvres chirurgicales sont 7 à 10 fois plus importants que ceux transmis par les côtes lors des simulations de costoplastie. Les meilleures corrections immédiates ont été obtenues lorsque l'instrumentation Cotrel-Dubousset a été simulée en combinaison avec des résections de côtes du côté de la concavité. Ces résultats sont en accord avec les conclusions de Mann et coll. (1989) : la flexibilité des courbures scoliotiques sont augmentées lorsque les côtes du côté de la concavité sont raccourcies, permettant ainsi une meilleure action correctrice de l'instrumentation concomitante.

Par ailleurs, les raccourcissements de côtes du côté de la convexité risquent de perturber le maintien de la correction que procure la chirurgie par instrumentation dans le cas où le patient n'a pas terminé sa croissance. Toutefois, l'action correctrice de l'instrumentation et de la fusion rachidienne est plus prononcée que l'action inverse induite sur les vertèbres par les raccourcissements de côtes au niveau de la gibbosité. C'est pourquoi, cette étude comparative permet de conclure que les raccourcissements de côtes du côté de la concavité devraient être utilisés pour corriger les déformations esthétiques de la cage thoracique et l'apparence du dos chez les patients qui ont atteints la maturité osseuse ou qui sont traités de façon concomitante avec une instrumentation rachidienne (ou qui ont été déjà traités de la sorte auparavant).

Les limites de cette étude sont liées à la modélisation propre de la cage thoracique et aux conditions limites utilisées lors des simulations. Des études de sensibilité ont été effectuées afin de caractériser le comportement de la cage thoracique. Aubin (1995) a observé sur ce même modèle qu'il y a une bonne adéquation générale entre les résultats des simulations d'écrasement et de rotation du thorax. Toutefois, les caractéristiques des éléments qui constituent la cage thoracique prises séparément n'ont pas été validées de façon complète. Les actions longitudinales qui sont appliquées aux côtes lors des costoplasties n'ont jamais été quantifiées ou analysées quantitativement dans la littérature. Les efforts qui ont été observés lors des simulations informatiques effectuées dans ce projet ne sont donc pas nécessairement représentatifs des efforts distribués dans les nombreuses structures anatomiques du tronc dans la réalité. C'est pourquoi l'analyse

des simulations de chirurgie effectuée dans ce projet s'est essentiellement appuyée sur les tendances globales qui ont été observées en ce qui a trait aux modes de déplacement et aux mécanismes de correction des costoplasties et de l'instrumentation rachidienne. Une étude expérimentale serait à faire afin de valider de façon plus complète ces aspects.

Une autre limite du modèle actuel est la modélisation des articulations CVCT qui sont le lieu de transfert de charges importantes entre la cage thoracique et la colonne vertébrale. En effet, la rotation « en bloc » de la cage thoracique indique que les joints CVCT sont trop rigides et qu'ils contribuent grandement à la rigidité du segment thoracique. Plusieurs études expérimentales récentes pourraient être utilisées pour mieux représenter le comportement de ces structures anatomiques (Gignac et coll., 1998; Lemosse et coll., 1999). De plus, les muscles du tronc n'ont pas été inclus dans les simulations de costoplasties. Pourtant, les tissus mous et en particulier la musculature jouent un rôle important dans la stabilité de la cage thoracique et du segment rachidien lombaire. Ces considérations ne sont pas prises en compte dans le cadre des simulations effectuées dans ce projet (Stokes et coll., 1999). Cependant, si on analyse localement les efforts répartis au niveau de la région chirurgicalement touchée, les effets importants de la chirurgie (instrumentation rachidienne ou costoplasties) sont moins affectés par les conditions limites éloignées. Cela suggère que les paramètres locaux et régionaux qui ont été calculés sont bien représentés, mais que les paramètres spinaux ou globaux sont davantage affectés par les conditions frontières du modèle.

L'étude des conditions frontières du modèle a mis en évidence une limite importante des simulations informatiques. En effet, la simulation réaliste des traitements chirurgicaux suppose une modélisation appropriée de l'environnement du patient comme par exemple le positionnement du patient sur la table d'opération, les changements de postures lors des manœuvres chirurgicales, etc. En effet, il existe des déplacements per-opératoires du rachis et de la cage thoracique qui sont parfois importants et dont l'action sur la correction des déformations n'est pas incluse dans la représentation du modèle et de ses conditions limites. L'analyse de la sensibilité des conditions frontières a montré que les résultats des simulations sont liées au choix de ces critères. Ces limites se répercutent sur l'interprétation des résultats. Ces considérations suggèrent alors une validation plus complète du comportement régional et local des éléments constituants la cage thoracique. Par exemple, certaines études publiées ont permis de caractériser les propriétés mécaniques de côtes lorsqu'elles sont soumises à des charges de traction ou de compression (Schultz et coll., 1974).

Ce projet n'a pas permis de quantifier les efforts mis en jeu lors de la correction chirurgicale de la scoliose sur les côtes du fait des limites actuelles de la modélisation. La précision du modèle a été évaluée d'un point de vue qualitatif seulement en comparant les tendances observées avec les études cliniques et expérimentales de la littérature. Pour la suite des travaux de recherche sur les costoplasties, la fiabilité du modèle devra être testée à l'aide, par exemple, d'une évaluation expérimentale réalisée sur un spécimen

cadavérique humain, ou un modèle physique synthétique de la colonne vertébrale et de la cage thoracique.

La faisabilité de l'approche de modélisation des costoplasties a été démontrée et les nombreuses implications de ces approches ont été discutées compte tenu des résultats des simulations effectuées. Les costoplasties demeurent sous-utilisées à cause des mécanismes complexes d'action de ces procédures qui soulèvent des aspects fondamentaux en lien direct avec le développement et la pathomécanique de la scoliose idiopathique. Pour la première fois, une étude biomécanique des costoplasties a été effectuée dans le but de caractériser les mécanismes d'action de ces procédures. Une méthode originale a été développée afin d'analyser les efforts transmis aux vertèbres lorsque des actions longitudinales sont appliquées sur les côtes. Toutefois, cette étude ne s'est intéressée qu'aux modifications immédiates des costoplasties puisque la croissance et la modulation de croissance n'ont pas été intégrées dans la modélisation. Or, des conclusions définitives au sujet de l'efficacité clinique des costoplasties ne peuvent être formulées qu'en tenant compte d'une évolution post-opératoire prolongée des effets géométriques et physiologiques (Barnes, 1979). Xiong et Sevastik (1999), Pal et coll. (1991) et Pal ont souligné l'importance de la croissance dans le cadre de l'utilisation des costoplasties pour le traitement de la scoliose idiopathique. L'utilisation du modèle de croissance et de modulation de croissance de Villemure et coll. (1999) devrait permettre de prendre en compte ces aspects lors des simulations de costoplasties et de simuler les effets à moyen et à long terme de ces interventions.

CONCLUSION ET RECOMMANDATIONS

Une approche originale de modélisation a été développée afin de simuler des interventions chirurgicales sur les côtes en utilisant un modèle par éléments finis de la colonne vertébrale et du thorax. Ce projet a permis de tester différentes approches de costoplasties (raccourcissements ou allongements de côtes) dans le cadre du traitement chirurgical de la scoliose. Les simulations numériques qui ont été réalisées ont montré qu'il est possible d'influencer mécaniquement les déformations scoliotiques du rachis en appliquant des efforts directement sur les côtes.

Le modèle développé a montré son efficacité pour simuler et évaluer six approches de costoplasties dont 4 unilatérales et 2 bilatérales. Les résultats ont montré que seulement de faibles modifications géométriques occurrent immédiatement après ces traitements. Toutefois, des patrons de chargement complexes sont transmis aux vertèbres et aux autres structures anatomiques avoisinantes. L'étude biomécanique qui a été conduite a prouvé qu'il existe des mises en charge adéquates capables de corriger mécaniquement les déformations scoliotiques du rachis à l'aide de résections ou d'allongements de côtes. Néanmoins, seuls les effets immédiats des simulations ont été analysés puisque la croissance et la modulation de croissance n'ont pas été considérées dans cette étude de faisabilité.

Les limites principales de ce projet sont liées à la modélisation de la cage thoracique dont le comportement n'a pas été validé de façon exhaustive dans le cadre de l'application de

forces longitudinales dans les côtes. Les conditions limites et les propriétés mécaniques des éléments de la cage thoracique sont également des sources importantes de variabilité de la réponse du modèle.

Cette étude a mis l'emphase sur les mécanismes de correction des traitements chirurgicaux de la scoliose en considérant principalement les aspects biologiques et mécaniques de la pathologie (Xiong et Sevastik, 1999; Pal, 1991). Cette analyse biomécanique analytique a fortement mis en évidence le potentiel clinique et l'utilité de ces procédures pour le traitement des patients scoliotiques qui n'ont pas encore atteint leur maturité squelettique. Ces conclusions s'accordent avec les concepts mettant en œuvre des raccourcissements de côtes du côté de la concavité ou des allongements de côtes du côté de la convexité comme moyens possible pour corriger mécaniquement les déformations rachidiennes durant la croissance. Cette étude confirme aussi que les résections partielles de côtes du côté de la convexité sont des procédures chirurgicales auxiliaires utiles dans un but esthétique afin de réduire ou éliminer les déformations de la cage thoracique chez les patients adultes ou en fin de croissance.

Les simulations informatiques et la représentation virtuelle de traitements chirurgicaux sur la cage thoracique ont permis d'analyser des concepts chirurgicaux novateurs qui ne peuvent pas être testés directement sur des patients pour des raisons évidentes d'éthique. Des étapes restent encore à franchir pour l'amélioration de cet outil afin de simuler des costoplasties :

1. Les simulations de costoplasties devraient être effectuées sur un nombre plus élevé de patients scoliotiques afin de confirmer statistiquement les tendances observées sur plusieurs types de courbures scoliotiques.

2. Un protocole expérimental devrait être élaboré pour simuler sur un modèle humain cadavérique frais des costoplasties et évaluer les efforts mis en jeu ainsi que les mécanismes de correction (ou de production) de scoliose. Ces tests devraient permettre de valider l'approche de modélisation qui a été développée dans ce projet. Les simulations devraient également être comparées avec des données per-opératoires dans la mesure où un cas clinique d'un patient scoliotique traité par costoplastie serait disponible.

3. La croissance des vertèbres devrait également être considérée dans le modèle pour simuler les effets à moyen et à long terme des chargements transmis au rachis à la suite des simulations de costoplasties. Le modèle résultant permettrait ainsi de confirmer les tendances observées dans ce projet de façon plus complète.

4. La croissance des côtes est aussi un élément important qui n'a pas été modélisé et dont l'action correctrice a été soulignée dans la littérature. L'action des côtes non-opérées permettrait de simuler de façon plus complète et réaliste les mécanismes de corrections des costoplasties.

5. Afin de limiter la rotation « en bloc » de la cage thoracique lors des simulations de chirurgie, une meilleure représentation des conditions limites incluant l'action musculaire devrait être modélisée puisqu'elle joue un rôle biomécanique important au niveau du contrôle de la posture et de la mobilité intervertébrale. Certains groupes musculaires, tels les muscles courts intercostaux, les multifidus, les levatores et les rotatores thoracis seraient à prendre en considération.

Les résultats de ce projet, ainsi que les outils de modélisation et leurs développements futurs permettront d'affiner les traitements des déformations scoliotiques et de mieux définir le rôle de la cage thoracique qui est parfois mis au second rang lors des chirurgies de la scoliose.

RÉFÉRENCES

AARO S., DAHLBORN M. (1982). The effect of Harrington instrumentation on the longitudinal axis rotation of the apical vertebra and on the spinal and rib-cage deformity in idiopathic scoliosis studied by computer tomography. *Spine* 7, 456-462.

ABDELGADIR M. (1989). *Induction and correction of scoliosis by unilateral regulation of rib-length growth. An experimental investigation in the rabbit.* Ph.D. Thesis, Huddinge University Hospital, Karolinska Institute, Stockholm, Sweden.

AGADIR M., SEVASTIK B., SEVASTIK J.A., PERSSON A., ISBERG B. (1988). Induction of scoliosis in growing rabbits by unilateral rib-growth simulation. *Spine* 13:9, 1065-1069.

AGADIR M., SEVASTIK B., SEVASTIK J.A., SVENSSON L. (1989). Effects of intercostal nerve resection on the longitudinal rib growth in the growing rabbit. *J Orthop Res* 7, 690-695.

AGOSTONI E., MOGNONI G., TORRI G., MISEROCKI G. (1966). Forces deforming the rib cage. *Respir Physiol* 2, 105.

ALLEN B.L., FERGUSON R.L. (1988). The Galveston experience with L-rod instrumentation for adolescent idiopathic scoliosis. *Clin Orthop* 229, 59-69.

ANDRÉ B., DANSEREAU J. (1991). Effect of a third radiograph on the three-dimensional reconstruction accuracy of the human spine. *International Symposium on 3D Analysis of Human Movement*, Gustav Fisher Verlag, Montréal, Canada, 94-95.

ANDRÉ B., DANSEREAU J., LABELLE H. (1992). Effect of radiographic landmark identification errors on the accuracy of three-dimensional reconstructions of the human spine. *Medical & Biological Engineering & Computing* 30, 569-575.

ANDRIACCHI T.P., SCHULTZ A.B., BELYTSCHIKO T.B., GALANTE J.O. (1974). A model for studies of mechanical interactions between the human spine and rib cage. *J Biomech* 7, 497-507.

ANDRIACCHI T.P., SCHULTZ A.B., BELYTSCHKO T.B., DEWALD R.L. (1976). Milwaukee brace correction of idiopathic scoliosis. A biomechanical analysis and retrospective study. *J Bone Joint Surg* 58-A, 806-815.

ANTUÑA S.A., MENDEZ J.G., LOPEZ-FANJUL J.C., PAZ JIMÉNEZ J. (1997). Cotrel-Dubousset instrumentation in idiophatic scoliosis. A 5-years follow-up. *Acta Ortho Belg* 63, 74-81.

ARMSTRONG G.W.D., CONNOCK S.H.G. (1985). A transverse loading system applied to a modified Harrington instrumentation. *Clin Orthop* 108, 70-75.

AUBIN C.-É., DANSEREAU J., DE GUISE J.A., LABELLE H. (1996). A study of biomechanical coupling between spine and rib cage in the treatment by orthosis of scoliosis. *Ann Chir* 50:8, 641-650.

AUBIN C.-É., DANSEREAU J., DE GUISE J.A., LABELLE H. (1997a) Rib cage-spine coupling patterns involved in brace treatment of adolescent idiopathic scoliosis. *Spine* 22:6, 629-35

AUBIN C.-É., DANSEREAU J., LABELLE H. (1993). Simulations biomécaniques de l'effet du corset de Boston sur un modèle de la colonne vertébrale et du thorax scoliotiques. *Ann Chir* 47, 881-887.

AUBIN C.-É., DANSEREAU J., PARENT F., LABELLE H., DE GUISE J.A. (1997b). Morphometric evaluations of personalised 3D reconstructions and geometric models of the human spine. *Med Biol Eng Comput* 35:6, 611-8

AUBIN C.-É., DANSEREAU J., PETIT Y., PARENT F., DE GUISE J.A., LABELLE H., (1998). Three-Dimensional Measurement of wedged scoliotic vertebrae and intervertebral disks. *Eur Spine J* 7:1, 59-65.

AUBIN C.-É., DESCRIME J.-L., DANSEREAU J., SKALLI W., LAVASTE F., LABELLE H. (1995). Modélisation géométrique du rachis et du thorax pour l'analyse biomécanique par éléments finis des déformations scoliotiques. *Ann Chir* 49:8, 749-761.

AUBIN C-É. DANSEREAU J. DE GUISE JA. LABELLE H. (1996). Étude des couplages biomécaniques entre la colonne vertébrale et la cage thoracique lors du traitement par orthèse de la scoliose. *Ann Chir* 50. 641-650.

AUBIN C-É. *Rôle biomécanique de la cage thoracique pour le traitement par orthèse de la scoliose*. Thèse de doctorat. Montréal. École Polytechnique. 1995.

BARNES J. (1979). Rib resection in infantile idiopathic scoliosis. *J Bone Joint Surg* 61:1-B. 31-35.

BARRETT D.S.. MacLEAN J.G.. BETTANY J.. RANSFORD A.O.. EDGAR M.A. (1993). Costoplasty in adolescent idiopathic scoliosis - Objective result in 55 patients. *J Bone Joint Surg* 75:6-B. 881-885.

BEAUSEJOUR M.. AUBIN C.-É.. FELDMAN A.G.. LABELLE H. (1999). Simulation de tests d'inflexion latérale à l'aide d'un modèle musculo-squelettique du tronc. *Ann Chir* 53. 742-750.

BELYTSCHKO T.B.. ANDRIACCHI T.P.. SCHULTZ A.B.. GALANTE J.O. (1973). Analog studies of forces in the human spine : computational techniques. *J Biomech* 6. 361-371.

BENSON D.R., De WALD R.L., SCHULTZ A.B., (1977). Harrington rod distraction instrumentation, its effect on vertebral rotation and thoracic compensation. *Clin Orthop* 125, 40-44.

BETTANY J.A., EDGAR M.A., RANSFORD A.O. (1992). Does costoplasty combined with corrective spinal instrumentation produre permanent back improvement? An ISIS follow-up study. *J Bone Joint Surg* 74:1-B, S93.

BETZ R.R., HUSS G.K., CLANCY M. (1989). Indications for rib resection with Cotrel-Dubousset (C-D) instrumentation for correction of adolescent idiopathic scoliosis. *Orthop Trans* 13:1, 179.

BLOUNT W.P., MOE J.H. (1973). *The Milwaukee Brace*. The Wiliams & Wilkins Company, Baltimore.

BRADFORD D.S., LONGSTEIN J.E., MOE J.H., OGILVIE J.W., WINTER R.B. (1995). *Moe's textbook of scoliosis and other spinal deformities*. 3th Ed. Saunders, W.B., Phyladelphia. 658p.

BRIARD J.-L., CHOPIN D., CAUCHOIX J. (1980). Surgical correction of rib deformity in scoliosis. *Orthop Trans* 4:1, 25.

BRIDWELL K.H. (1997). Spinal instrumentation in the management of adolescent scoliosis. *Clin Orthop* 335, 64-72.

BRIDWELL K.H., MCALLISTER J.W., BETZ R.R., HUSS G. (1991). Coronal decompensation produced by Cotrel-Dubousset "derotation" maneuver for idiopathic right thoracic scoliosis. *Spine* 16:7, 769-777.

BROOME G., SIMPSON A.H.R.W., CATALAN J., JEFFERSON R.J., HOUGHTON G.R. (1990). The modified Schollner costoplasty. *J Bone Joint Surg* 72:5-B, 894-900.

BURWELL R.G. (1994). The aetiology and pathogenesis of adolescent idiopathic scoliosis. *Eur Spinal Res* 4, 3-6.

BURWELL R.G., COATES C.L., JACKSON J.P., PIGGOT H., ROAF R., DANGERFIELD P.H., CONNOLY' R.C. (1974). Anthropometry and scoliosis. *J Bone Joint Surg* 56-B: 562-569.

BURWELL R.G., COLE A.A., COOK T.A. (1992). Pathogenesis of idiopathic scoliosis: The Nottingham concept. *Acta Orthop Belg* 58:S1, 33-58.

BYRD J.A. (1988). Current theories on the etiology of idiopathic scoliosis. *Clin Orthop* 229, 114-119.

CAPPELAERE A., THEVENON A., LAGUILLIEZ C., LEVET B. (1992). Modélisation mathématique du rachis. Analyse des contraintes intra-rachidiennes. *Rachis* 4:2, 113-121.

CHEVREL P. (1994). *Le tronc, anatomie clinique*. Springer-Verlag, Paris, France.

CHOPIN D., BRIARD J.-L., SERINGE R. (1980). Surgery for thoracic deformity in scoliosis. Zorab P.A., Seiger. D. *Scoliosis*. Academics Press, London. 161-168.

CLAYSON D., LEVINE D.B. (1976). Adolescent scoliosis and effects of corrective surgery. *Clin Orthop* 116, 99-102.

CLÉMENT B. (1999). Plannification et analyse statistique d'expériences industrielles. Notes de cours, MTH 6301, École Polytechnique d Montréal.

CLOSKEY R.F., SCHULTZ A.B., LUCHIES C.W. (1992). A model for studies of the deformable rib cage. *J Biomech* 25:5, 529-539.

COBB J.R. (1948). Outline for the study of scoliosis. *Instructional Course Lectures*, W.P. Blount Ed., American Academy of Orthopaedic Surgeons, vol V, *Ann Arbor J.* Edwards Publisher Inc., 261-275.

COTREL Y., DUBOUSSET J., GUILLAUMAT M. (1988). New universal instrumentation in spinal surgery. *Clin Orthop* 227, 10-23.

CUNDY P.J., PATERSON D.C., HILLIER T.M., SUTHERLAND A.D., STEPHEN J.P., FOSTER B.K. (1990). Cotrel-Dubousset instrumentation and vertebral rotation in adolescent idiopathic scoliosis. *J Bone Joint Surg* 72-B, 670-674.

DANSEREAU J. (1987). Rib cage deformation in scoliosis. Ph.D. thesis. Department of mechanical engineering, University of Vermont. Burlington. USA.

DANSEREAU J., BEAUCHAMP A., DE GUISE J.A., LABELLE H. (1990). Three-dimensional reconstruction of the spine and the rib cage from stereoradiographic and imaging techniques. *Résumés de la 16e Conférence de la Société Canadienne de Génie Mécanique*. Toronto. 61-64.

DANSEREAU J., STOKES I.A.F. (1988). Measurements of the three-dimensional shape of the rib cage. *J Biomech* 21:11. 893-901.

DE GUISE J., MARTEL Y. (1988). 3-D Biomedical modelling: merging image processing and computer aided design. *IEEE Engineering in Medicine & Biology Society*. 10th Annual International Conference. New Orleans. USA. 426-427.

DE ROSA G.P. (1984). Progressive scoliosis following chest wall resection in children. *Spine* 10:7. 618-622.

DEACON P., FLOOD B.M., DICKSON R.A. – Idiopathic scoliosis in three dimensions. A radiographic and morphometric analysis. *J Bone Joint Surg* 1984 ; 66-B : 509-512.

DEGUCHI M., KAWAKAMI N., KANEMURA T. (1996). Correction of scoliosis by rib resection in pinealectomized chickens. *J Spinal Disord* 9:3. 207-203.

DEGUCHI M., KAWAKAMI N., KANEMURA T. (1997). Correction of experimental scoliosis by rib resection in the transverse plane. *J Spinal Disord* 10:3, 197-203.

DEGUCHI M., KAWAKAMI N., KANEMURA T., MIMATSU K., IWATA H. (1995). Experimental scoliosis induced by rib resection in chickens. *J Spinal Disord* 8:3, 179-185.

DEL TORTO U. (1969). Rib resection with Marino-Zuco-Harrington instrumentation. *Clin Orthop* 65, 191-194.

DELORME S., LABELLE H., AUBIN C.-É., DE GUISE J.A., RIVARD C.H., POITRAS, COILLARD C., DANSEREAU J. (1999). Intraoperative comparison of two instrumentation techniques for the correction of adolescent idiopathic scoliosis: rod rotation and translation. *Spine* 24, 2011-2018.

DENIS F. (1988). Cotrel-Dubousset instrumentation in the treatment of idiopathic scoliosis. *Orthop Clin North America* 19, 291-311.

DESCRIMES J.L., AUBIN C.-É., SKALLI W., ZELLER R., DANSEREAU J., LAVASTE F. (1995). Introduction des facettes articulaires dans une modélisation par éléments finis de la colonne vertébrale et du thorax scoliotique : aspects mécaniques. *Rachis* 7:5, 301-314.

DICKSON R.A., LAWTON J.O., ARCHER I.A., BUTT W.P. (1984). The pathogenesis of idiopathic scoliosis. Biplanar spinal asymetry. *J Bone Joint Surg* 66-B:1, 8-15.

DRERUP B. (1984). Principles of measurement of vertebral rotation from frontal projections of the pedicles. *J Biomech* 17:12, 923-35.

DRERUP B. (1985). Improvements in measuring vertebral rotation from the projections of the pedicules. *J Biomech* 18, 369-378.

DUBOUSSET J., HERRING J.A., SHUFFLEBARGER H. (1989). The crankshaft phenomena. *J Pediatr Orthop* 9, 541-550.

ECKER M.L., BETZ R.R., TRENT P.S. (1988). Computer tomography evaluation of Cotrel-Dubousset instrumentation in idiopathic scoliosis. *Spine* 13, 1141-1144.

EDGAR M.A., BETTANY J.A., RANSFORD A.O., IRVINE B. (1992). A comparative study of rib hump reccurence following five different surgical techniques. *J Bone Joint Surg* 74-B(Suppl), 93.

EDGAR M.A., METHA M.H. (1988). Long-term follow-up of fused and unfused idiopathic scoliosis. *J Bone Joint Surg* 70-B, 712-716.

GAINES R.W., McKINLEY L.M., LEATHERMAN K.D. (1981). Effect of the Harrington compression system on correction of the rib hump in spinal instrumentation for idiopathic scoliosis. *Spine* 6, 489-493.

GARDNER-MORSE M., LAIBLE J.P., STOKES I.A.F. (1990). Incorporation of spinal flexibility measurements into finite element analysis. *J Biomech Eng* 112, 481-483.

GARDNER-MORSE M., STOKES I.A.F. (1994). Three-dimensional simulations of scoliosis derotation by Cotrel-Dubousset instrumentation. *J Biomech* 27, 177-181.

GAUVIN C. (1996). *Reconstruction et modélisation tridimensionnelles personnalisées du bassin humain.* Mémoire de maîtrise, École Polytechnique de Montréal, 217 p.

GEISSELE M.A.E., OGILVIE J.W., COHEN M., BRADFORD D.S (1994). Thoracoplasty for the treatment of rib prominence in thoracic scoliosis. *Spine* 19:14, 1636-1642.

GHISTA D.N., VIVIANI G.R., SUBBARAJ K., LOZADA P.J., SRINIVA-SAN T.M., BARNES G. (1988) Biomechanical basis of optimal scoliosis surgical correction. *J Biomech* 21, 77-88.

GHISTA D.N., VIVIANI G.R., SUBBARAJ K., LOZADA P.J., SRINIVA-SAN T.M., BARNES G. (1988). Biomechanical basis of optimal scoliosis surgical correction. *J Biomech* 21, 77-88.

GOLDSTEIN L.A. (1969). Concave rib resection and ligament release for correction of idiopathic thoracic scoliosis. *Symposium on the spine*. American Academy of Orthopaedic Surgeons, The C.V. Mosby Company, Saint Louis, 254-264.

GOTTLIEB I. (1957). Experimental scoliosis. *Acta Orthop Scand* 26, 295.

GRAF R., MOUILLESEAUX B. (1990). *Analyse tridimensionnelle de la scoliose*. 48p.

GRUCA A. (1958). The pathogenesis and treatment of idiopathic scoliosis. *J Bone Joint Surg* 40-A, 570.

HARRINGTON P. (1977). The aetiology of idiopathic scoliosis. *Clin Orthop* 126, 17-25.

HARRINGTON P.R. (1960). Surgical instrumentation for management of scoliosis. *J Bone Joint Surg* 42, 1448.

HARRINGTON P.R. (1962). Treatement of scoliosis : correction and internal fixation by spine instrumentation. *J Bone Joint Surg* 44, 591-610.

HARVEY C.J., BETZ R.R., CLEMENTS D.H., HUSS G.K., CLANCY M. (1993). Are there indications for partial rib resection in patients with adolescent idiopathic scoliosis treated with Cotrel-Dubousset instrumentation? *Spine* 18:12, 1593-1598.

HEFTI F.L., McMASTER M. J. (1983). The effect of the adolescent growth spurt on early posterior spinal fusion in infantile and juvenile idiopathic scoliosis. *J Bone Joint Surg* 65-B, 247-254.

HOFFA A. (1896). Operative treatment of severe scoliosis (in German). *Z Orthop Chir* 4, 402-408.

HOKE M. (1903). A study of a case of lateral curvature of the spine: a report on an operation for the deformity. *Am J Orthop Surg* 1, 168-208.

HOUGHTON G.R. (1984). Cosmetic surgery for scoliosis. Dickson R., Bradford D., *Management of spinal deformities*. Butterworths, London, 237-251.

JAMES J.I.P. (1967). *Scoliosis*. Edinburgh and London. E. & S. Livingstone Ltd.

JEFFERSON R.J., WEISZ I., TURNER-SMITH A.R., HARRIS J.D., HOUGHTON G.R. (1988). Scoliosis surgery and its effect on back shape. *J Bone Joint Surg* 70-B, 261-266.

KAPANDJI I.A., (1979). *Physiologie articulaire, Fascicule III*. 3e Édition, Maloine S.A. Editeur, Paris.

KARAHARJU E.O. (1967). Deformation of vertebrae in experimental scoliosis. *Acta Orthop Scand* suppl. 81

KAWAKAMI N., WINTER R.B., LONSTEIN J.E., DENIS F. (1994). Scoliosis secondary to rib resection. *J Spinal Disord* 7:6, 522-527.

KRAJBICH J.I. (1994). Thoracoplasty. *The Pediatric Spine : Principles and Practice*, S.L. Weinstein Editor, Raven Press, Ltd., New York, 1459-1465.

KRISMER M., BAUER R., STERZINGER W. (1992). Scoliosis correction by Cotrel-Dubousset instrumentation. The effect of derotation and three dimensional correction. *Spine* 17:8, S263-S269.

KRISTMUNDSDOTTIR F., BURWELL R.G., JAMES J.I. (1985). The rib-vertebra angles on the convexity and concavity of the spinal curve. *Clin Orthop* 201, 205-209.

KUBO S., TAJIMA N., CHOSA E., GOTO K. (1999). Thoracic microdiscectomy and arthrolysis of costotransverse joint as a means of releasing technique for idiopathic scoliosis. *Research Into Spinal Deformities 2*, I.A.F. Stokes Editor, I.O.S. Press, 285-288.

LABELLE H., DANSEREAU J., BELLEFLEUR C., DE GUISE J., RIVARD C.H., POITRAS B. (1995). Peroperative three-dimensional correction of idiopathic scoliosis with the Cotrel-Dubousset procedure. *Spine* 20:12, 1406-1409.

LABELLE H., DANSEREAU J., BELLEFLEUR C., JÉQUIER J.C. (1995). Variability of geometric measurements from three-dimensional reconstructions of scoliotic spines and rib cages. *Eur Spine J* 4:2, 88-94.

LABELLE H., DANSEREAU J., BELLEFLEUR C., POITRAS B. (1992). Étude 3-D de l'effet immédiat du corset de Boston sur la colonne lombaire scoliotique. *Ann Chir* 46:9, 814-820.

LABELLE H., DANSEREAU J., BELLEFLEUR C., POITRAS B. (1996). Three-Dimensional Effect of the boston brace on the thoracic spine and rib cage. *Spine* 21:1, 59-64.

LANGENSKIÖLD A., MICHELSSON J.-E. (1961). Experimental scoliosis in the rabbit. *J Bone Joint Surg* 43, 116-120.

LANGENSKIÖLD A., MICHELSSON J.-E. (1962). The pathogenesis of experimental progressive scoliosis. *Acta Orthop Scand* supp59.

LAUGHLIN T.T., MOHLENBROCK W.C. (1980). Rib hump resection in scoliosis surgery. Orthop. Trans., 4, 24.

LAURNEN E.L., TUPPER J.W., MULLEN M.P. (1983). The Boston brace in thoracic scoliosis. A preliminary report. *Spine* 8:4, 388-395.

LAXER E. (1994). A further development in spinal instrumentation. Technical Commission for Spinal Surgery of the ASIF. *Eur Spine J* 3:6, 347-352.

LEMOSSE D., LE RUE O., DIOP A., SKALLI W., MAREC P., LAVASTE F. (1998). Characterization of the mechanical behaviour parameters of the costo-vertebral joint. *Eur Spine J* 7, 16-23.

LENKE L.G., BRIDWELL K.H., BALDUS C., BLANKE K. (1992). Cotrel-Dubousset instrumentation for adolescent idiopathic scoliosis. *J Bone Joint Surg* 74:7, 1056-1067.

LINDAHL O., READER E. (1962). Machanical analysis of the forces involved in idiopathic scoliosis. *Acta Orthop Scand* 32, 27.

LOYNES R.D. (1972). Scoliosis after thoracoplasty. *J Bone Joint Surg* 54-B(3), 484-498.

LUQUE E.R. (1982). Segmental Spinal Instrumentation for Correction of Scoliosis. *Clin Orthop* 163, 192-198.

MACEWEN D.G. (1973). Experimental scoliosis. *Clin Orthop* 93, 69-74.

MACHIDA M. (1999). Cause of idiopathic scoliosis. *Spine* 24, 2576-2583.

MACHIDA.M. (1999). Cause of idiopathic scoliosis. *Spine* 24, 2576-2583.

MACHIDA.M., DUBOUSSET J., IMAMURA.Y., IWAYA.T., YAMADA T., KIMURA J. (1995). Role of melatonin in pathogenesis of adolescent idiopathic scoliosis in pinealectomised chickens. *J Bone Joint Surg* 77-B, 134-138.

MALTAIS C. (1994). *Caractérisation des articulations costo-vertébrales et costo-transverses*. Projet de fin d'études, Département de génie mécanique, École Polytechnique de Montréal.

MANN D.C, NASH C.L., WILHAM M.R., BROWN R.H. (1989). Evaluation of the role of concave rib osteotomies in the correction of thoracic scoliosis. *Spine* 14:5, 491-495.

MANNING C.W, PRIME F.J., ZORAB P.A. (1973). Partial costectomy as a cosmetic operation in scoliosis. *J Bone Joint Surg* 55-B:3, 521-527.

MARZAN G.T. (1976). *Rational Design for Close Range Photogrammetry*. Ph.D. thesis. Department of Civil Engineering, University of Illinois at Urbana-Champaign, U.S.A.

MATSUMOTO T., KITAHARA H., MINAMI S., TAKAHASHI K., YAMAGATA M., NAKATA Y., MINURA M., MORIYA H., TAMAKI T. (1992). Computer simulation of corrective surgery for scoliosis. *International Symposium on 3-D scoliotic deformities*, Éditions de l'École Polytechnique de Montréal & Gustav Fischer Verlag, Montréal, 96-101.

MCCALL I.W., GALVIN N.E., O'BRIEN J.P., PARK W.M. (1981). Alterations in vertebral growth following plaster immobilisation. *Acta Orthop Scand* 52, 327-330.

McCAROLL H.R., COSTEN W. (1960). Attempted treatment of scoliosis by unilateral vertebral epiphyseal arrest. *J Bone Joint Surg* 42, 965-78.

MEHTA M.H. (1972). The rib-vertebra angle in the early diagnosis between resolving and progressive infantile scoliosis. *J Bone Joint Surg* 54-B:2, 230-243.

METHA M.H. (1973). Radiographic estimation of vertebral rotation in scoliosis. *J Bone Joint Surg* 55-B, 513-520.

MEYER G.H. (1866). Die Mechanik der Skolios. *Arch Path Anat Physiol* 35, 225-253.

MICHELSSON J.E. (1965). The development of spinal deformity in experimental scoliosis. *Acta Orthop Scand* Suppl. 91.

NASH C., MOE J. (1969). A study of vertebral rotation. *J Bone Joint Surg* 51-A, 223.

NORDIN M., FRANKEL V.H. (1989). *Basic biomechanics of the musculoskeletal system*. 2nd Ed. Lea & Febiger, Philadelphia, London, 323p.

NORMELLI H., SEVASTIK J., LJUNG G., AARO S., JÖNSSON-SÖDERSTRÖM A.M. (1985). Anthropometric data relating to normal and scoliotic Scandinavian girls. *Spine* 10:2, 123-126.

NORMELLI H., SEVASTIK J., WALLBERG H. (1986). The thermal emission from the skin and the vascularity of the breasts in normal and scoliotic girls. *Spine* 11:5, 405-408.

NORMELLI H., SEVASTIK J.A., AKRIVOS J. (1985). The length and ash weight of the ribs of normal and scoliotic persons. *Spine* 10:6, 590-592.

NUSSBAUM M.A., CHAFFIN D.B. (1996). Development and evaluation of a scalable and deformable geometric model of the human torso. *Clin Biomech* 11:1, 25-34.

OLSEN G.A., ALLAN J.H. (1969). The lateral stability of the spine. *Clin Orthop* 65, 143-156.

OTTANDER H.G. (1963). Experimental progressive scoliosis. *Acta Orthop Scand* 33, 91.

OWEN R., TURNER A., BAMFORTH J.S.G., TAYLOR J.F., JONES R.S. (1986). Costectomy as the first stage of surgery for scoliosis. *J Bone Joint Surg* 68-B:1, 91-95.

PAL G.P., BHATT R.H., PATEL V.S. (1991). Mechanism of production of experimental scoliosis in rabbits. *Spine* 16, 137-142.

PAL GP. (1991). Mechanism of production of scoliosis: a hypothesis. *Spine* 16, 288-292.

PANJABI M.M., BRAND R.A., WHITE A.A. (1976). Three-dimensional flexibility and stiffness properties of the human thoracic spine. *J Biomech* 9, 185-192.

PATWARDHAN A., LI S., GAVIN T., BUNCH W., HOLLYFIELD R. (1991). A biomechanical analysis of surgical correction in combined thoracic and lumbar idiopathic scoliosis. *37th Annual Meeting, Orthopaedic Research Society*, Anaheim, California, 44.

PERDRIOLLE R. (1979). *La scoliose son étude tridimensionnelle*. Maloine S.A., Paris France. 142p.

PERDRIOLLE R., VIDAL J. (1985). Thoracic Idiopathic Scoliosis Curve Evolution and Prognosis. *Spine* 10. 785-791.

PERDRIOLLE R., VIDAL J. (1987). Morphology of scoliosis: three-dimensional evolution. *Orthopedics* 10. 909-915.

PIGGOTT H. (1971). Posterior rib resection in scoliosis. *J Bone Joint Surg* 53-B:4. 663-671.

PLAIS M.-H., DUNOYER G. (1989). *Le rachis : anatomie et physiologie, les déformations, autres pathologies*. Sofamor Danek Europe. 66p.

PONSETTI I.V., FRIEDMANN B. (1950). Prognosis in idiopathic scoliosis. *J Bone Joint Surg* 32-A. 381-395.

POPE M.H., STOKES I.A.F, MORELAND M. (1984). The biomechanics of scoliosis. *Crit Rev Biomed Eng* 11:3, 157-188.

POULIN F. (1999). *Modélisation biomécanique de l'instrumentation chirurgicale du rachis scoliotique*. Mémoire de maîtrise. Département de Génie Mécanique. École Polytechnique. Montréal.

POULIN F., AUBIN C.-É., STOKES I.A.F., GARDNER-MORSE M., LABELLE H. (1998). Biomechanical modeling of instrumentation for the scoliotic spine using flexible elements: a feasibility study. *Ann Chir* 52:8, 761-767.

PRICE C.T., SCOTT D.S., REED F.E., RIDDICK M.F., (1990). Nighttime Bracing for Adolescent Idiopathic Scoliosis with the Charleston Bending Brace. Preliminary Report. *Spine* 12, 1294-1299.

RICHARDS B.S., BIRCH J.G., HERRING J.A., JOHNSTON, C.E., ROACH J.W. (1989). Frontal plane and sagittal plane balance following Cotrel-Dubousset instrumentation for idiopathic scoliosis. *Spine* 14:7, 733-737.

RICHARDS B.S., HERRING J.A., JOHNSTON C.E., BIRCH J.G., ROACH J.W. (1994). Treatment of adolescent idiopathic scoliosis using Texas Scottish Rite Hospital instrumentation. *Spine* 19:14, 1598-1605.

ROAF R. (1963). The treatment of progressive scoliosis by unilateral growth-arrest. *J Bone Joint Surg* 45-B, 637.

ROAF R. (1966). *Scoliosis*. E & S Livingstone LTD., Edinburgh, Grande-Bretagne, 147p.

ROBERTS S.B., CHEN P.H. (1970). Elastostatic analysis of the human thoracic skeleton. *J Biomech* 3, 527-545.

ROBIN G.C., STEIN H. (1975). Experimental scoliosis in primates. *J Bone Joint Surg* 57-B, 142-145.

ROUSSOULY P., CHOPIN D., ROY C., DIMMET J. (1995). Technics and preliminary results Colorado. *Three dimensional analysis of spinal deformities*, M. D'Amico et al., IOS Press, 357-361.

ROUVIÈRE R. (1974). *Anatomie humaine, descriptive, topographique et fonctionnelle*. Tome II, 11ème édition, Masson et Cie, Paris, France.

SAINT-CYR É. (1994). *Caractérisation et modélisation des articulations costo-vertébrales et costo-transverses*. Projet de fin d'études, Département de génie mécanique, École Polytechnique de Montréal.

SCHOLLNER D. (1966). Steigerung der Vitalkapazitat durch Rippenbuckelresektion mit der Brustkorbdehnungstechnik. *Z Orthop* 101, 323-333.

SCHRAM R.A., ALLEN B.L., FERGUSON R.L. (1987). Rib regeneration area as an indicator of fusion area in adolescent idiopathic scoliosis. *Spine* 12:4, 346-350.

SCHULTZ A.B, HIRSCH C. (1973). Mechanical analysis of Harrington rod correction of idiopathic scoliosis. *J Bone Joint Surg* 55-A, 983-992.

SCHULTZ A.B. (1976). A biomechanical view of scoliosis. *Spine* 1, 162-171.

SCHULTZ A.B., BENSON D.R., HIRSCH C. (1974). Force deformation properties of human ribs. *J Biomech* 7:3, 303-309.

SCHULTZ A.B., BENSON D.R., HIRSCH C. (1974).Force-deformation properties of human costo-sternal and costo-vertebral articulations. *J Biomech* 7:3, 311-318.

SCHULTZ A.B., GALANTE J.O. (1970). A mathematical model for the study of the mechanics of the human vertebral column. *J Biomech* 3, 405-416.

SEVASTIK B. (1996). *Aspects on the influence of the thoracic wall on the pathogenesis of idiopathic scoliosis - Experimental and clinical studies.* Huddinge University Hospital, Karolinska Institute, Stockholm, Sweden.

SEVASTIK B., WILLERS U., HEDLUND R., SEVASTIK J., KRISTJANSSON S. (1993). Scoliosis induced immediately after mechanical medial rib elongation in the rabbit. *Spine* 18:7, 923-926.

SEVASTIK B., XIONG B., LUNDBERG A., SEVASTIK J.A. (1995). In vitro opto-electronic analysis of the 3-D segmental vertebral movements during gradual rib lenghtering in the pig. *Acta Orthop Belgica* 61:3, 218-225.

SEVASTIK B., XIONG B., SEVASTIK J.A., HEDLUND R. (1995). Vertebral rotation and pedicle length asymmetry in the normal spine. *Eur Spine J* 4, 95-97.

SEVASTIK B., XIONG B., SEVASTIK J.A., LINDGREN U., WILLERS U. (1997). Rib-vertebral angle asymmetry in idiopathic, neuromuscular and experimentally induced scoliosis. *Eur Spine J* 6:2, 84-88.

SEVASTIK J.A. (1993). Animal experiments in scoliosis research : a critical review. *Eur J Exp Musculoskel Res* 2, 51-60.

SEVASTIK J.A., AARO S., ELMSTEDT E., DAHLBORN M., LEVANDER R. (1980). Bone scanning of the spine and thorax in idiopathic thoracic scoliosis. *Clin Orthop* 149, 172-174.

SEVASTIK J.A., AARO S., LINDHOLM T.S., DAHLBORN M. (1978). Experimental scoliosis in growing rabbits by operation on the rib cage. *Clin Orthop* 136, 282-286.

SEVASTIK J.A., AARO S., NORMELLI H. (1984). Scoliosis. Experimental and clinical studies. *Clin Orthop* 191, 27-34.

SEVASTIK J.A., AGADIR M., SEVASTIK B. (1990a). Effects of rib elongation on the spine. I. Distortion of the vertebral alignment in the rabbit. *Spine* 15:8, 822-825.

SEVASTIK J.A., AGADIR M., SEVASTIK B. (1990b). Effects of rib elongation on the spine. II. Correction of scoliosis in the rabbit. *Spine* 15:8, 826-829.

SEVASTIK J.A., HALLEN A., LINGGREN U. (1973). Operative treatment of idiopathic scoliosis. *Acta Orthop Scand* 44, 97-98.

STAGNARA P. (1985). *Les déformations du rachis*. Masson, Paris, 426p.

STAUFFER E.S., MANKIN H.J. (1966). Scoliosis after thoracoplasty. A study of thirty patients. *J Bone Joint Surg* 48, 339-348.

STEEL H.H. (1983). Rib resection and spine fusion in correction of convex deformity in scoliosis. *J Bone Joint Surg* 65-A:7, 920-925.

STILLWELL D.L.Jr. (1962). Structural deformities of vertebrae. Bone adaptation and modeling in experimental scoliosis and kyphosis. *J Bone Joint Surg* 44-A, 611-634.

STOKES I.A.F, GARDNER-MORSE M., AUBIN C.-É., POULIN F., LABELLE H. (1999). Biomechanical simulations for planning of scoliosis surgery. *Research into Spinal Deformities 2*, I.A.F. Stokes Ed., Burlington, IOS Press, 343-346.

STOKES I.A.F, SHUMA-HARTWICK D., MORELAND M. (1988). Spine and back shape changes in scoliosis. *Acta Orthop Scand* 59, 128-133.

STOKES I.A.F. (1989). Axial rotation component of thoracic scoliosis. *J Orthop Res* 7, 702-708.

STOKES I.A.F. et coll. (1994). Three-Dimensional Terminology of Spinal Deformity. *Spine* 19:2, 236-248.

STOKES I.A.F., ARONSSON D.D., URBAN J.P.G. (1994). Biomechanical factors influencing progression of angular skeletal deformities during growth. *Eur J Musculoskel Res* 3, 51-60.

STOKES I.A.F., BIGALOW L.C., MORELAND M.S. (1984). Measurement of axial rotation of vertebrae in scoliosis. *Spine* 11, 213-218.

STOKES I.A.F., DANSEREAU J., MORELAND M.S. (1989). Rib cage asymmetry in idiopathic scoliosis. *J Orthop Res* 7, 599-606.

STOKES I.A.F., GARDNER-MORSE M. (1992). Three-dimensional simulations of the surgical correction of idiopathic scoliosis. *International Symposium on 3-D scoliotic deformities*. Éditions de l'École Polytechnique de Montréal & Gustav Fischer Verlag, Montréal, 89-95.

STOKES I.A.F., GARDNER-MORSE M. (1993). Three-dimensional simulation of Harrington distraction instrumentation for surgical correction of scoliosis. *Spine* 18:16, 2457-2464.

STOKES I.A.F., LAIBLE J.P. (1990). Three-dimensional osseo-ligamentous model of the thorax representing initiation of scoliosis by asymmetric growth. *J Biomech* 23:6, 589-595.

SUNDARAM S.H., FENG C.C. (1977). Finite element analysis of the human thorax. *J Biomech* 10, 505-516.

SUZUKI N., INAMI K., ONO T., KOHNO K., ASHER M.A. (1999). Analysis of posterior trunk symmetry index (POTSI) in scoliosis. *Research into Spinal Deformities 2*, I.A.F. Stokes Ed., Burlington, IOS Press, 81-84.

SUZUKI N., ONO T., TEZUKA M., KAMIISHI S. (1992). Moiré topography and back shape analysis - clinical application. *International symposium on 3-D scoliotic deformities*, J. Dansereau Ed., Stuttgart, Gustav Fisher Verlag, 124-128.

TAKASHIMA S.T., SINGH S.P., HADERSPECK K.A., SCHULTZ A.B. (1979). A model for semi-quantitative studies of muscle actions. *J Biomech* 12, 929-939.

TAYLOR J.R. (1983). Scoliosis and growth. Patterns of asymmetry in normal vertebral growth. *Acta Orthop Scand* 54:4, 596-602.

TAYLOR J.R., TWOMEY L.T. (1980). Sexual dimorphism in human vertebral body shape. *J Anat* 138: 281-286.

THEOLOGIS T.N., JEFFERSON R.J., SIMPSON A.H.R.W., TURNER-SMITH A.R., FAIRBANK, J.C.T. (1993). Quantifying the cosmetic defect of adolescent idiopathic scoliosis. *Spine* 18, 909-912.

THOMAS S., DAVE P.K. (1985). Experimental scoliosis in monkeys. *Acta Orthop Scand* 56, 43-46.

THOMPSON J.P., TRANSFELDT E.E., BRADFORD D.S., OGILVIE J.W., BOACHIE ADJEI O. (1990). Decompensation after Cotrel-Dubousset instrumentation of idiopathic scoliosis. *Spine* 15:9, 927-931.

THULBOURNE T., GILLESPIE R. (1976). The rib hump in idiopathic scoliosis. *J Bone Joint Surg* 58-B, 64-71.

TROCHU F. (1993). A contouring program based on dual kriging interpolation. *Engineering with Computers* 9, 160-177.

VILLEMURE I., AUBIN C.-É., DANSEREAU J., LABELLE H. (1999). Modélisation biomécanique de la croissance et de la modulation de croissance vertébrales pour l'étude des déformations scoliotiques : étude de faisabilité. *Ann Chir* (soumis).

VOLKMANN R. (1889). Resection von Rippenstuecken bei Skoliosis. *Berlin Klin Wochenschr* 26, 1097-1098.

WATTS H.G., HALL J.E. STANISH W. (1977). The Boston brace system for the treatment of low thoracic and lumbar scoliosis by the use of a girdle without superstructure. *Clin Orthop* 126, 87-92.

WEATHERLEY C.R., DRAYCOTT V.; OBRIEN J.F., BENSON D.R., GOPALAKRISHNAN K.C., EVANS J.H., OBRIEN J.P. (1987). The rib deformity in adolescent idiopathic scoliosis. A prospective study to evaluate changes after Harrington distraction and posterior fusion. *J Bone Joint Surg* 69:2B, 179-182.

WEVER D.J., VELDHUIZEN A.G., KLEIN J.P., WEBB P.J., NIJENBANNING G., COOL J.C., HORN J.R. (1999). A biomechanical analysis of the vertebral and rib deformities in structural scoliosis. *Eur Spine J* 8: 252-260.

WHEELER DJ. (1980). *Understanding industrial experimentation*. 2nd Ed. Knoxville, Tennessee: SPC Press.

WHITE A.A. (1969). Analysis of the mechanics of the thoracic spine in man. An experimental study of autopsy specimens. *Acta Orthop Scand* 127, S1-S105.

WHITE A.A. (1971). Kinematics of the normal spine as related to scoliosis. *J Biomech* 4, 405-411.

WHITE A.A., PANJABI M.M. (1990). *Clinical biomechanics of the spine*. 2nd edition, JB Lippincott Company, Philadelphia, USA, 722p.

WILLERS U., TRANSFELDT E.E., HEDLUND R. (1996). The segmental effect of Cotrel-Dubousset instrumentation on vertebral rotation, rib hump and the thoracic cage in idiopathic scoliosis. *Eur Spine J* 5, 387-393

WILLNER S. (1984). Effect of the Boston thoracic brace on the frontal and sagittal curves of the spine. *Acta Orthop Scand* 55:4, 457-460.

WOOD K.B., TRANSFELDT E.E., OGILVIE J.W., SCHENDEL M.J., BRADFORD D.S. (1991). Rotational changes of the vertebral-pelvic axis following Cotrel-Dubousset instrumentation. *Spine* 16:8, S404-S408.

WYNARSKY G.T. , SCHULTZ A.B. (1991). Optimisation of skeletal configuration : studies of scoliosis correction biomechanics. *J Biomech* 24, 721-732.

XIONG B., SEVASTIK J.A. (1998). A physiological approach to surgical treatment of progressive early idiopathic scoliosis. *Eur Spine J* 7:6, 505-508.

XIONG B., SEVASTIK J.A. (1999). A new approach in the surgical treatment of early scoliosis. *Research into spinal deformities 2*, I.A.F. Stokes Ed., IOS Press, 266-269.

YAMADA K., YAMAMOTO H., NAKAGAWA Y., ZERUKA A., TAMURA T., KAWATA S. (1984). Etiology of idiopathic scoliosis. *Clin Orthop* 184, 50-57.

ZELLER R., DUBOUSSET J. (1999). Traitement chirurgical des scolioses idiopathiques. Rachis 11, 87-101.

ANNEXE I - ARTICLE #3 : A BIOMECHANICAL ANALYSIS OF THE SURGICAL CORRECTION IN SCOLIOSIS USING SPINE INSTRUMENTATION AND COSTOPLASTY

GRÉALOU L., AUBIN C.-É., LABELLE H.

Spine (pour soumission)

A BIOMECHANICAL ANALYSIS OF THE SURGICAL CORRECTION IN SCOLIOSIS USING SPINE INSTRUMENTATION AND COSTOPLASTY

L. Gréalou, B.Eng.[1,2], C.-É. Aubin, Ph.D.[1,2], H. Labelle, M.D.[2]

1. Mechanical Engineering Department
   École Polytechnique de Montréal
   PO Box 6079, Station "Centre-ville"
   Montreal (Quebec)
   H3C 3A7 CANADA

2. Biomechanical Modeling
   and Computer Assisted Surgery Lab.
   Research Center, Sainte-Justine Hospital
   3175, Côte Sainte-Catherine Road
   Montreal (Quebec)
   H3T 1C5 CANADA

Address correspondence and reprint requests to:

Carl-Éric Aubin, Ph.D.
Associate Professor
Mechanical Engineering Department
École Polytechnique de Montréal
PO Box 6079, Station "Centre-ville"
Montreal (Quebec) H3C 3A7 CANADA
E-mail: carl-eric.aubin@polymtl.ca

A BIOMECHANICAL ANALYSIS OF THE SURGICAL CORRECTION IN SCOLIOSIS USING SPINE INSTRUMENTATION AND COSTOPLASTY

ABSTRACT

Study design: A biomechanical investigation of the correction mechanisms involved after spine instrumentation and costoplasty procedures for the treatment of idiopathic scoliosis.

Objectives: To compare the short-term three-dimensional geometric and biomechanical changes of the spine and rib cage after two different kinds of surgery: the Cotrel-Dubousset instrumentation versus the rib resection and fixation approach.

Summary of background data: The spine instrumentation remains the gold standard for the surgical correction of scoliosis despite questionable side effects on trunk biomechanics. Rib resections and fixation or rib shortening has been largely tested with success on animals, but its clinical application to the treatment of scoliosis remains not utilized.

Methods: Five scoliotic patients that have been previously treated by the Cotrel-Dubousset instrumentation have been used to generate personalized finite element models of the spine and rib cage. The Cotrel-Dubousset instrumentation as well as rib shortening on the concave or convex side of the curve have been simulated either alone or in a concomitant way. A biomechanical analysis was performed to quantify the corrective loads transmitted between the vertebrae and ribs.

Results: Similar load patterns were found on vertebral endplates at the thoracic apical vertebra after spine instrumentation and concave side rib resection simulations, but with a

ratio of 7:1. The correction produced by the Cotrel-Dubousset maneuvers was about 9% when concomitant rib resections were made on the concave side. Opposite trends were found for the convex side resections, but these procedures were most efficient to reduce the post-operative back shape of the patient.

Conclusions: Although costoplasties remain underused by orthopedic surgeons, rib resections should be regarded as feasible and minimally-invasive surgical options to correct the scoliotic deformities under well defined indications.

Keywords: spine, rib cage, scoliosis, costoplasty, Cotrel-Dusbousset instrumentation, biomechanical modeling, correction mechanisms.

Short running title: Biomech. analysis of scoliosis surgeries

MINI ABSTRACT

The short-term geometric changes and the correction mechanisms involved after the Cotrel-Dubousset instrumentation were compared with the effects of two different costoplasty procedures using a finite element model personalized to 5 patients. Rib resections are feasible and minimally-invasive surgical options to correct the scoliotic deformities under well defined indications.

INTRODUCTION

Current surgical treatment of idiopathic scoliosis (IS) combines reduction of the frontal curve magnitude and restoration of the physiological sagittal curve with the primary objective of a solid vertebral fusion to stabilize the spine and prevent further progression[24,37]. The multi-step Cotrel-Dubousset (C-D) instrumentation[9] is among the modern surgical techniques that have been designed to apply a complex combination of loads on the vertebrae leading to provide three-dimensional correction as well as to increase the rigidity of the instrumented segment. In the C-D procedure, two premolded curved rods are attached to the deformed spine by multiple hooks and screws. The first rod is attached on the concave side of the scoliotic curve and then rotated about 90° and locked to produce and maintain the spine correction. The second rod is fixed on the opposite side of the curve to reduce the residual vertebral rotations, secure the correction and increase the spine stability[37]. Although expected improvements are not always completely achieved with regards to the transverse plane deformation and rib prominence[1,14,22,35], recent studies have shown that such a treatment can provide acceptable immediate three-dimensional corrections in a consistent and reproducible manner[21,22,23].

Costoplasties are surgical options to address the IS deformities. Rib osteotomies mostly are performed on scoliotic patients as cosmetic surgery to correct the rib cage deformity and improve the back shape symmetry of the trunk. These procedures can also be used to induce mechanical loads on the spine to counteract the scoliotic process progression,

correct the spine deformities and restore the rib cage symmetry. To this end, rib length modulations can be performed by means of unilateral or bilateral segmental rib resections or osteotomies. During the past decades, rib resections on the convex side of the scoliotic curve have shown their efficacy to provide significant reduction of the rib hump deformity, performed either alone[4,8,15,17,26] or in combination with spine instrumentation surgery[4,5,17,20,29,30]. Concave side rib resections also have been used to address the scoliotic spine deformation[19,24,27,38] based on the thoraco-spinal concept of IS pathogenesis[37]. Significant reduction of spinal scoliotic deformities was obtained by Xiong and Sevastik[37,38] by 2 cm shortening of 3 ribs located on the concave side of the curve performed alone on a single case (54% decrease of the thoracic coronal Cobb angle at 27 months post-operatively). Mann et al. have also highlighted the role of concave side rib resections on thoracic curve flexibility for patients who underwent concomitant instrumentation and fusion[24]. However, Barnes reported a failure in controlling the rate of progression of early spinal deformities by means of concave side rib resections[3], probably because of the complex interactions between spine and rib cage combined with the scoliotic pathology and growth processes.

Currently there are no consensus whether surgeons should perform single or combined surgical procedures including costoplasties to obtain an optimal long-term three-dimensional correction of scoliotic deformities. Complex mechanisms involved during scoliosis surgery expose the need for analytic methods to analyze the relationships between surgical choices, individual variations and the outcome of treatment. Several

mathematical models have been developed in the past years to study the biomechanics of the scoliotic spine and rib cage, and their geometric changes when subjected to surgical approaches on spine[16,18,28,32]. However, no previous biomechanical evaluation was conducted to compare load patterns transmitted from the spine to the rib cage after spine instrumentation maneuvers, and from the ribs to the spine after costoplasty procedures.

The purpose of this study was therefore to analyze the immediate changes in trunk geometry and correction mechanisms involved in the scoliotic spine after C-D instrumentation, rib resections and combined treatments.

MATERIAL AND METHODS

Biomechanical finite element model

This study was performed using an existing finite element model of the trunk (Figure I.1a) composed of 2801 elements that includes the thoracic and lumbar vertebrae, intervertebral discs, vertebral articulations and ligaments, ribs, costo-vertebral articulations, intercostal ligaments, costal cartilages and the sternum[2,12]. Mechanical properties were taken from published experimental data[12]. Boundary conditions were defined properly to constrain the model in space like on the operating table and reproduce muscle stability action: the translations and axial rotation at L5 were blocked as well as the transverse translations at T1.

Personalization of the model

Five scoliotic patients who had a right thoracic curve were studied (4 females and 1 male, from 13 years and 3 months to 15 years and 7 months). All of them had spinal arthrodesis with Cotrel-Dubousset rods with initial thoracic Cobb angle between 45° and 77° (mean: 59°). Table I.1 summarize the pre-operative and the surgery details. The initial geometry of the model was generated from pre-operative data (2 days before surgery in average) using a multi-view radiographic reconstruction technique that has been detailed in previous publications[2,11]. In summary, anatomical landmarks were identified on the routine radiographs and then reconstructed in 3D using an adapted version of the direct linear transformation algorithm[11]. These data were used to generated a geometric model as well as a personalized finite element model of the spine and rib cage[2] (Figure I.1a).

Simulation of the C-D instrumentation

The initial location of each individual hook and screw was calculated using geometric transformations from the post-operative to the pre-operative configurations. Links between the vertebrae and the hooks or screws were considered as rigid. The concave side rod was also reconstructed in 3D using the post-operative radiographs. It was segmented and modeled by multiple elastic beam elements having the same mechanical properties of a 5 mm diameter steel rod. A rod global (Z) axis was defined by the two end points of the rod. The concave side rod was rotated (-90°) to simulate the initial pre-operative set-up before the derotation maneuver. The C-D instrumentation procedure was simulated in 3 steps: 1) installation of the hooks/screws on instrumented vertebrae, then

translation and attachment of the hooks/screws on the first rod on the concave side; 2) rod rotation and hooks/screws lock up after 90° rod rotation, and 3) spring back of the non-instrumented vertebrae after release of the applied rotation of the rod. The second rod was not simulated because of its slight mechanical effect on spine with respect to the first rod[16,28]. The translation maneuver was simulated using traction elements connected between the posterior ends of the hooks/screws and the rod. These elements were constrained using body force loads to produce initial strains and to induce internal axial compressive loads leading to shortening actions. Hooks and screws remained free to rotate around the longitudinal axis of the rod (noted z axis) until after translation and 90° of rotation around the rod coordinate system (Figure I.1c). To simulate the derotation maneuver, rotations were applied on the rod about the rod global axis (Z). Hooks and screws lock-up was performed by constraining the rotational joints with important stiffness. Then, the applied rotations were gradually removed.

Simulation of rib resections

Unilateral 3 cm partial resections of 3 ribs were simulated either on the concave side or on the convex side of the curve close to the costo-vertebral joint. Simulations were conducted in 2 successive steps: 1) for each operated rib and nearby ligaments, the elements and nodes were redefined to simulate rib resections. A rib segment was thus removed by deleting the rib elements in the model; 2) then the remaining rib ends were approached by mechanical means and fixed in accordance to published reports[8,29,26,37,38]. This was done by means of a new element that was created at the location of the rib

shortening on which body force loads were applied to secure the remaining rib fragments. Rotation degrees of freedom were not constrained at the shortening site to produce pure traction loads.

Simulation of hybrid surgical treatments

For each patient concomitant C-D instrumentation and rib resections performed either on the concave or on the convex side of the curve were also simulated. These hybrid surgical treatments were simulated in 5 steps using similar methods as presented in the last two sections: 1) 3 cm segmental resections of 3 ribs located at the apical thoracic vertebra (including the apical, upper and lower vertebrae) near the costo-vertebral joint (without approaching rib extremities); 2) translation and attachment of the hooks/screws on the first rod on the concave side; 3) 90° rod rotation and hooks/screws lock-up; 4) spring back of the non-operated structures and release of the applied rotation on the rod; and then 5) rib extremities were approached by mechanical means to secure the resection.

Summary of the simulation sets

A total of 25 simulations have been executed using the ANSYS 5.5.3 finite element package (Mechanical Dynamics inc., Ann Arbor, USA). Non-linearities due to the defined mechanical properties as well as large displacements and deflections were taking into consideration during the solution iterative process. In summary, the 5 following surgical procedures have been simulated for each of the six scoliotic patient models:

1. C-D instrumentation alone.
2. Unilateral 3 cm concave side resection of 3 ribs.

3. Unilateral 3 cm convex side resection of 3 ribs.
4. C-D instrumentation combined with unilateral 3 cm resection of 3 ribs on the concave side of the curve.
5. C-D instrumentation combined with unilateral 3 cm resection of 3 ribs on the convex side of the curve.

Evaluation of the model

C-D simulations results were compared with the post-operative data reconstructed from routine radiographs taken 6 days after the surgery in average. The following geometric indices were calculated on the spine and rib cage[34]:

1. Computed Cobb angle of the instrumented segment in the frontal plane[22,33].
2. Computed Cobb angle of the instrumented segment in the sagittal plane[22] (thoracic kyphosis).
3. Axial orientation of the apical thoracic vertebra[35], defined as the rotation of the apex vertebra about its local vertical axis.
4. Posterior rib prominence (transverse plane angle), defined as the angle between the posterior part of the ribs in the apical thoracic transverse plane and the spinal Y axis when viewed in the transverse plane.

The direction of the spinal rotation was evaluated as the angle between the best fit plane that includes the instrumented vertebrae and the sagittal plane. Thus, spinal derotation occurs when the spinal rotation decreases in direction of the sagittal plane.

Results were also compared using the relative scoliosis correction %C factor defined by the following relationship:

$$\%C = \left[\frac{Cobb_{(pre-op)} - Cobb_{(simulation)}}{Cobb_{(pre-op)} - Cobb_{(post-op)}} \right] x100\%$$

where Cobb(simulation) was the postero-anterior (PA) thoracic Cobb angle computed after the last step of the surgery simulation, and the remaining Cobb angles were calculated at the thoracic level from standing reconstructed data recorded before or after the C-D surgery in the frontal plane. Therefore, %C was used to quantify in a relative manner the simulated correction, with respect to the real correction. As the reconstructed data referred to surgical improvements after C-D treatment, the correction was always a positive value for each patient model (Figure I.2).

A biomechanical analysis also was performed to evaluate internal loads generated in vertebrae, ribs and costo-vertebral joints. Load patterns on thoracic vertebral endplates resulting from simulations were compared using the sign convention and vertebral coordinate system presented in Figure I.3 in accordance with the Scoliosis Research Society's terminology[34]. The vertebral coordinate system was defined as follows: the vertebral X axis was oriented in the postero-anterior direction, the Z axis was the local vertical axis linking the two endplate centers, and the Y axis was built using vector cross product between Z and X. Positive torques applied on the thoracic vertebral plateaus were thus designated as "corrective torques" (Figure I.3).

RESULTS

Global derotation of the instrumented spine occurred during the C-D simulations for the 5 patient models after the 90° rotation of the concave rod (Figure I.4): in the frontal plane, the simulated thoracic Cobb angle was slightly overcorrected in 4 cases with respect to the reconstructed post-operative geometry (mean correction of 56% versus 52%). In the transverse plane deformation, the vertebral axial rotation was mostly aggravated after C-D simulations except for patient #4 who had an important vertebral rotation before the surgery (Figure I.4). However, the surgery may also aggravate the transverse plane deformation.

Rib resections that were simulated alone (simulation sets #2 and #3) produced different immediate changes on spine curvature depending on whether they were performed on the concave or on the convex side of the scoliotic curve (Figure I.4). Rib shortening on the concave side induced slight immediate correction of the thoracic Cobb angle in the frontal plane (mean: 17%) as well as an increase of the thoracic kyphosis (mean: 10%). Opposite tendencies were observed after convex side rib shortening: the thoracic Cobb angle was increased by 9% in average (aggravation of the frontal deformities). However, convex side rib resections mostly produced a significant immediate correction of the transverse plane deformities (mean: 65%) as well as a decrease of the axial rotation of the thoracic apical vertebra. The tendencies observed for the C-D instrumentation and the concave side rib resection simulations were combined for the hybrid surgery simulations presented in (Figure I.4). The correction produced from the C-D maneuvers was better

when concomitant rib resections were made on the concave side (mean difference between the two surgical approaches: 9% for the thoracic Cobb angle). Similar observations were made after concomitant C-D instrumentation and convex side rib resection simulations, but opposite trends were found for the role of convex side resections on the spine curvature (Figure I.4). Table I.2 summarizes the resulted values of the %C parameter for each patient model with respect to each simulation set.

Important loads (up to 10 Nm) were found on the vertebral endplates after the C-D simulations that were mostly oriented in the direction of a correction of the instrumented segment as illustrated in Figure A.3 for the thoracic apical vertebra of a right thoracic curve. Figure I.5 shows typical results for patient #3. Resulting load patterns for all patients were similar to those obtained for patient #3. Important torques (up to 1.2 Nm) were also found on vertebral endplates after rib resection simulations (Figure I.5). For concave side rib resections, "corrective torques" in the frontal and sagittal planes were mostly distributed around the apical vertebrae acting against the vertebral wedging and the scoliotic process. In the vertebral transverse plane, derotational "corrective torques" were found for all patient models acting against the vertebral rotation. Opposite tendencies were observed after convex side rib resection simulations: the transmitted loads on vertebral endplates were oriented in the direction of the progression of scoliotic deformities. Results from hybrid surgery simulations were closely related to the combined effects of the C-D loads and the rib resection loads induced to the spine. As torques from the C-D simulations were 7 to 10 times greater than those from the

costoplasty simulations, the resulting loads patterns were similar to the C-D simulation set in the 3 planes of the vertebrae (Figure I.5).

After the C-D simulations, axial loads in ribs and in costo-vertebral and costo-transverse articulations (up to 100 N) were mostly traction forces on the concave side and compressive forces on the convex side. Typical results are illustrated in Figure I.6 for patient #3. Important traction loads were also found in the first ribs on both side of the spine. Rib resections induced important traction loads on the operated side of the rib cage as well as important compressive loads on the adjacent non-operated ribs. The resulting forces were mostly distributed on the side of the surgery.

DISCUSSION

It has been shown that the C-D instrumentation was adequately predicted for the instrumented segment in the frontal and sagittal planes. The spine derotation as correctly predicted by the model in the same way as observed by Gardner-Morse and Stokes[16] who have investigated the derotation maneuver of the Cotrel-Dubousset instrumentation using an idealized scoliotic model. However, the vertebral derotation was not adequately predicted by the model. Other published studies reported that the C-D procedure is more effective in producing spinal derotation as well as an "en bloc" rotation of the rib cage than vertebral derotation[10,14,22]. The rib resection simulations alone also failed to produce the counterdirectional derotation: spinal derotation occurred by means of concave side rib resections although the vertebral rotation was generally slightly increased due to coupling mechanisms between the rib cage and spine. Opposite trends were found after convex

side rib resections. For both kind of costoplasty, an "en bloc" rotation of the whole rib cage was observed in the direction of the operated side. The simulated hybrid surgical treatments combined the effects of the two surgical approaches, and best results of spine derotation occurred after concomitant C-D instrumentation and concave side rib resections. Due to the concave side rib resections, the spine flexibility was increased in the lateral direction of the mechanical correction induced by the rod as reported by Mann et al.[24].

When interpreting the C-D simulation results, the reader must keep in mind that comparisons were made on the basis of the post-operative data from the patients. These data were delayed (mean: 6 days after the surgery) with respect to the immediate stage of surgery that was simulated. Main limitations to the model definition were due to the patient posture modifications that generally occurred during the surgery and that were not integrated in the simulations. This was not included in the surgery simulations with regards to the boundary limits of the model that were used in this study. It was hypothesized that muscles action were approximated while using these boundary conditions[16,28,32]. In addition, as the growth and the growth modulation have not been included in the model, only the immediate effects could be discussed after the simulations. The convex side rod of the C-D instrumentation have not been included in the simulations. This second rod is intended to produce more apical vertebral derotation and reduce kyphosis by means of distraction forces transmitted to the concave side of the vertebrae.

Load patterns on vertebral endplates at the apical vertebrae after C-D were similar to those of concave side rib resection simulations, but with much higher "corrective torques". These loads were oriented in a way that allows possible correction of the spine deformities in the frontal, sagittal and transverse planes for skeletal immature patients. Bone modeling that occurs on growing subject in accordance with the Hueter-Volkmann law[37] could be modified by loads acting on vertebral growing plates. Taking into account those considerations, asymmetric loads transmitted on the vertebral endplates could induce retrogression of the spinal deformities by managing the local rate of growth. Convex side rib resections were most efficient to reduce the post-operative back shape of the patient as they were performed either alone or in combination with the spine instrumentation. However, the loads transmitted to the vertebral endplates were oriented in the same direction than the scoliotic process, that could lead to a possible aggravation of the spine deformities taking into account the growth factor. When a posterior fusion is made on spine, the vertebral growth is mainly located at the anterior part of the spine. Thus, the combination of spine instrumentation and convex side rib resections could induce important side effects such as the "crankshaft phenomenon"[13] on skeletal immature patients treated for juvenile scoliosis.

CONCLUSION

The biomechanical models for the 5 patients presented in this paper showed that possible mechanical correction could be obtained by managing the length of the ribs. The model confirmed that ribs on the concave side of the curve act as buttresses on the spine that

could therefore be used as 1) surgical options to correct the spine deformities for skeletally immature patients, or 2) complementary surgical procedures to increase the spine flexibility and allow a better correction with a concomitant spine instrumentation. Convex side rib resections could be used as useful cosmetic procedures to reduce the rib prominence of scoliotic patients who underwent previous or concomitant spine instrumentation. However because of the unfavorable torques generated on the spine, convex side rib resections should be avoided for skeletally immature patients who did not have a solid spine fusion to prevent further progression of the scoliosis or should be performed on adult patients who are treated for their back shape deformities. Further developments of the model will include the rib and vertebral growth process in order to investigate the complete asymmetric mechanisms of the ribs on the spine and predict the final post-operative outcome.

ACKNOWLEDGMENTS

This study was supported by the FCAR (Fonds pour la Formation de Chercheurs et l'Aide à la Recherche, Québec). The original finite element model used in this study was developed in collaborative association with researchers at the École Polytechnique de Montréal and École Nationale Supérieure d'Arts et Métiers, Paris.

REFERENCES

1. Antuña SA, Mendez JG, Lopez-Fanjul JC, Paz Jiménez J. Cotrel-Dubousset instrumentation in idiophatic scoliosis. A 5-years follow-up. *Acta Ortho Belg* 1997; 63: 74-81.

2. Aubin C-É. Descrimes J-L. Dansereau J, Skalli W. Lavaste F, Labelle H. Geometrical modelling of the spine and thorax for biomechanical analysis of scoliotic deformities using finite element method (in French). *Ann Chir* 1995; 49: 749-761.

3. Barnes J. Rib resection in infantile idiopathic scoliosis. *J Bone Joint Surg* 1979; 61-B: 31-35.

4. Barrett DS. MacLean JG, Bettany J, Ransford AO. Edgar MA. Costoplasty in adolescent idiopathic scoliosis. objective result in 55 patients. *J Bone Joint Surg* 1993; 75-B: 881-885.

5. Bettany JA. Edgar MA. Ransford AO. Does costoplasty combined with corrective spinal instrumentation produre permanent back improvement? An ISIS follow-up study. *J Bone Joint Surg* 1992; 74-B: S93.

6. Betz RR. Huss GK. Clancy M. Indications for rib resection with Cotrel-Dubousset (C-D) instrumentation for correction of adolescent idiopathic scoliosis. *Orthop Trans* 1989; 13: 179.

7. Bradford DS. Longstein JE, Moe JH. Ogilvie JW. Winter RB. Moe's textbook of scoliosis and other spinal deformities. 3th Ed. Philadelphia. Saunders. 1995.

8. Broome G. Simpson AHRW, Catalan J, Jefferson RJ. Houghton GR. The modified Schollner costoplasty. *J Bone Joint Surg* 1990; 72-B: 894-900.

9. Cotrel Y. Dubousset J. Guillaumat M. New universal instrumentation in spinal surgery. *Clin Orthop* 1988; 277: 10-23.

10. Cundy PJ, Paterson DC, Hillier TM, Sutherland AD, Stephen JP, Foster BK. Cotrel-Dubousset instrumentation and vertebral rotation in adolescent idiopathic scoliosis. *J Bone Joint Surg* 1990; 72-B: 670-674.

11. Dansereau J, Beauchamp A, de Guise JA, Labelle H. Three-dimensional reconstruction of the spine and the rib cage from stereoradiographic and imaging techniques. *Proceedings of the 16th Conference of the Canadian Society of Mechanical Engineering*, Toronto, 1990: 61-64.

12. Descrimes JL, Aubin C-É, Skalli W, Zeller R, Dansereau J, Lavaste F. Modelling of facet joints in a finite element model of the scoliotic spine and thorax: mechanical aspects (in French). *Rachis* 1995; 7: 301-314.

13. Dubousset J, Herring JA, Shufflebarger H. The crankshaft phenomena. *J Pediatr Orthop* 1989; 9: 541-550.

14. Ecker ML, Betz RR, Trent PS. Computer tomography evaluation of Cotrel-Dubousset instrumentation in idiopathic scoliosis. *Spine* 1988; 13: 1141-1144.

15. Edgar MA, Bettany JA, Ransford AO, Irvine B. A comparative study of rib hump recurrence following five different surgical techniques. *J Bone Joint Surg* 1992; 74-B(Suppl): 93.

16. Gardner-Morse M, Stokes IAF. Three-dimensional simulations of scoliosis derotation by Cotrel-Dubousset instrumentation. *J Biomech* 1993; 27: 177-181.

17. Geissele MAE, Ogilvie JW, Cohen M, Bradford DS. Thoracoplasty for the treatment of rib prominence in thoracic scoliosis. *Spine* 1994; 19: 1636-1642.

18. Ghista DN. Viviani GR. Subbaraj K. Lozada PJ. Sriniva-San TM. Barnes G. Biomechanical basis of optimal scoliosis surgical correction. *J Biomech* 1988: 21: 77-88.

19. Goldstein LA. Concave rib resection and ligament release for correction of idiopathic thoracic scoliosis. *Symposium on the spine*. American Academy of Orthopaedic Surgeons. The C.V. Mosby Company. Saint Louis. 1969. 254-264.

20. Harvey CJ. Betz RR. Clements DH. Huss GK. Clancy M. Are there indications for partial rib resection in patients with adolescent idiopathic scoliosis treated with Cotrel-Dubousset instrumentation?. *Spine* 1993: 18: 1593-1598.

21. Krismer M, Bauer R. Sterzinger W. Krismer M. Bauer R. Sterzinger W. Scoliosis correction by Cotrel-Dubousset instrumentation. The effect of derotation and three dimensional correction. *Spine* 1992: 17: S263-S269.

22. Labelle H. Dansereau J. Bellefleur C. de Guise J. Rivard CH. Poitras B. Peroperative three-dimensional correction of idiopathic scoliosis with the Cotrel-Dubousset procedure. *Spine* 1995; 20: 1406-1409.

23. Lenke LG. Gridwell KH. Baldus C. Blanke K. Schoenecker PL. Cotrel-Dubousset instrumentation for adolescent idiopathic scoliosis. *J Bone Joint Surg* 1992; 74: 1056-1067.

24. Mann DC. Nash CL. Wilham MR. Brown RH. Evaluation of the role of concave rib osteotomies in the correction of thoracic scoliosis. *Spine* 1989: 14: 491-495.

25. Manning CW. Prime FJ. Zorab PA. Partial costectomy as a cosmetic operation in scoliosis. *J Bone Joint Surg* 1973; 55-B: 521-527.

26. Owen R, Turner A, Bamforth JSG, Taylor JF, Jones RS. Costectomy as the first stage of surgery for scoliosis. *J Bone Joint Surg* 1986; 68-B: 91-95.

27. Piggott H. Posterior rib resection in scoliosis. *J Bone Joint Surg* 1971; 53-B: 663-671.

28. Poulin F, Aubin C-É, Stokes IAF, Gardner-Morse M, Labelle H. Biomechanical modeling of instrumentation for the scoliotic spine using flexible elements: a feasibility study. *Ann Chir* 1998; 52: 761-767.

29. Sevastik JA, Hallen A, Linggren U. Operative treatment of idiopathic scoliosis. *Acta Orthop Scand* 1973; 44: 97-98.

30. Steel HH. Rib resection and spine fusion in correction of convex deformity in scoliosis. *J Bone Joint Surg* 1983; 65-A: 920-925.

31. Stokes IAF, Bigalow LC, Moreland MS. Measurement of axial rotation of vertebrae in scoliosis. *Spine* 1984; 11: 213-218.

32. Stokes IAF, Gardner-Morse M. Three-dimensional simulation of Harrington distraction instrumentation for surgical correction of scoliosis. *Spine* 1993; 18:16, 2457-2464.

33. Stokes IAF, Shuma-Hartwick D, Moreland M. Spine and back shape changes in scoliosis. *Acta Orthop Scand* 1988; 59: 128-133.

34. Stokes IAF et al. Three-dimensional terminology of spinal deformity. *Spine* 1994; 19: 236-248.

35. Weatherley CR, Draycott V, OBrien JF, Benson DR, Gopalakrishnan KC, Evans JH, OBrien JP. The rib deformity in adolescent idiopathic scoliosis. A prospective

study to evaluate changes after Harrington distraction and posterior fusion. *J Bone Joint Surg* 1987; 69-B: 179-182.

36. Willers U, Transfeldt EE, Hedlund R. The segmental effect of Cotrel-Dubousset instrumentation on vertebral rotation, rib hump and the thoracic cage in idiopathic scoliosis. *Eur Spine J* 1996; 5: 387-393

37. Xiong B, Sevastik JA. A new approach in the surgical treatment of early scoliosis. In: Stokes IAF, Research into spinal deformities 2, IOS Press 1999; 38: 266-269.

38. Xiong B, Sevastik JA. A physiological approach to surgical treatment of progressive early idiopathic scoliosis. *Eur Spine J* 1998; 7: 505-508.

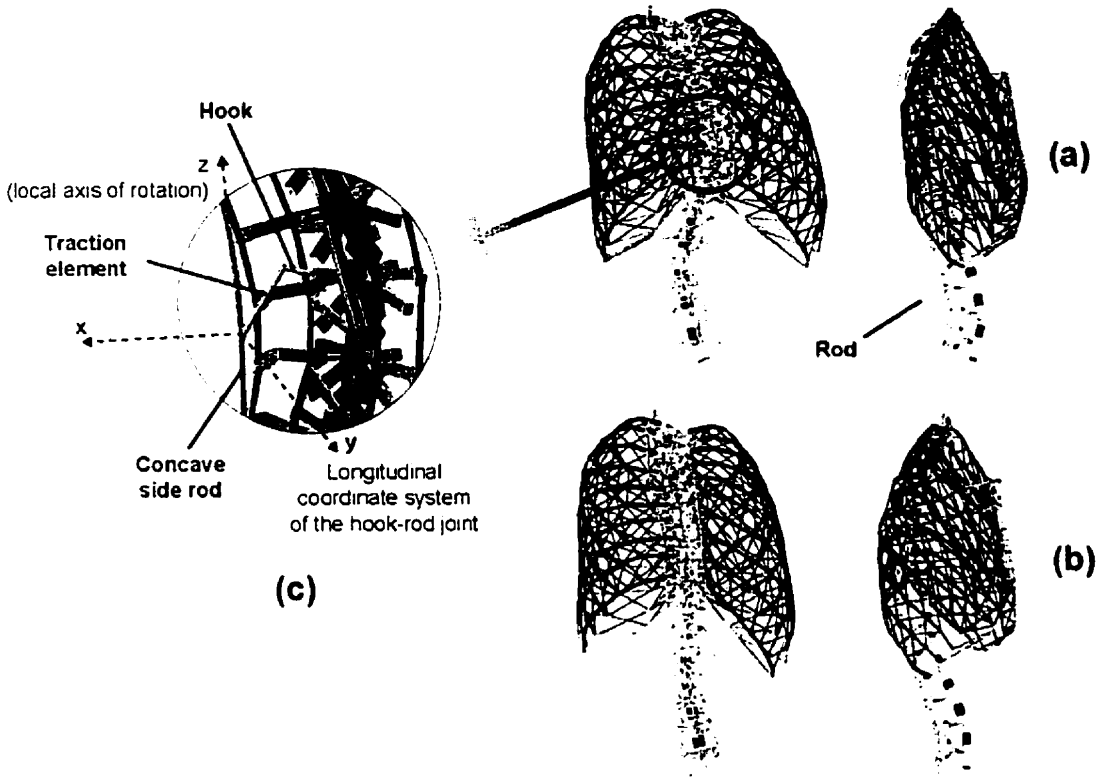

Figure I.1: Finite element model (patient #3) : (a) pre-operative model including hooks/screws and the concave side rod, (b) resulting model after the last step of the C-D simulation, and (c) detail of the instrumented spine

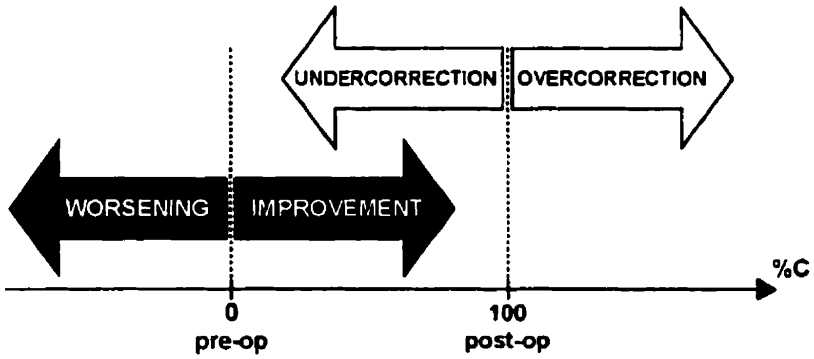

Figure I.2: Signification of the relative scoliosis correction factor %C for the analysis of the relative correction of the thoracic Cobb angle after the simulations

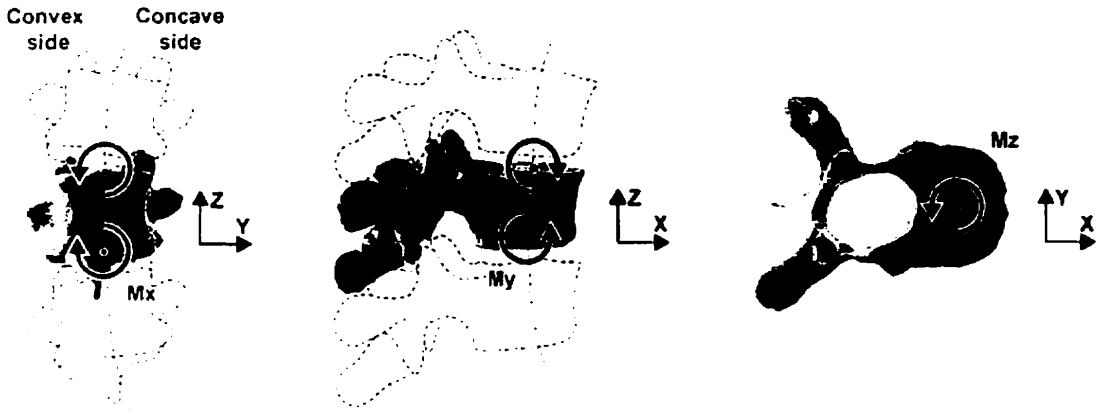

Figure I.3: Resulting « corrective torques » located on the vertebral endplates in the frontal, sagittal and transverse (top view) vertebral planes for the right thoracic curve (concavity on the left side)

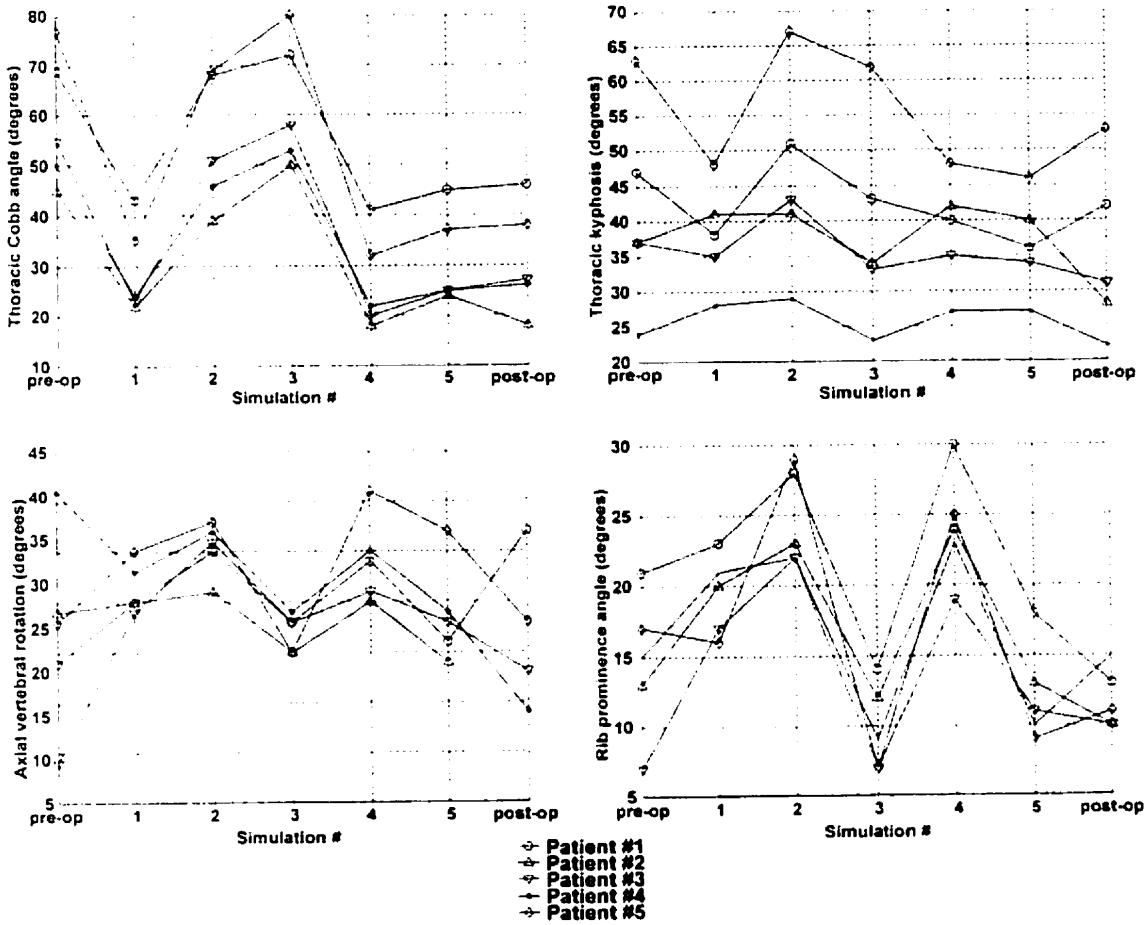

Figure I.4: Geometric output parameters for each simulation set: (1) C-D instrumentation alone; (2) concave side rib resections; (3) convex side rib resections; (4) combination of (1) and (2); and (5) combination of (1) and (3)

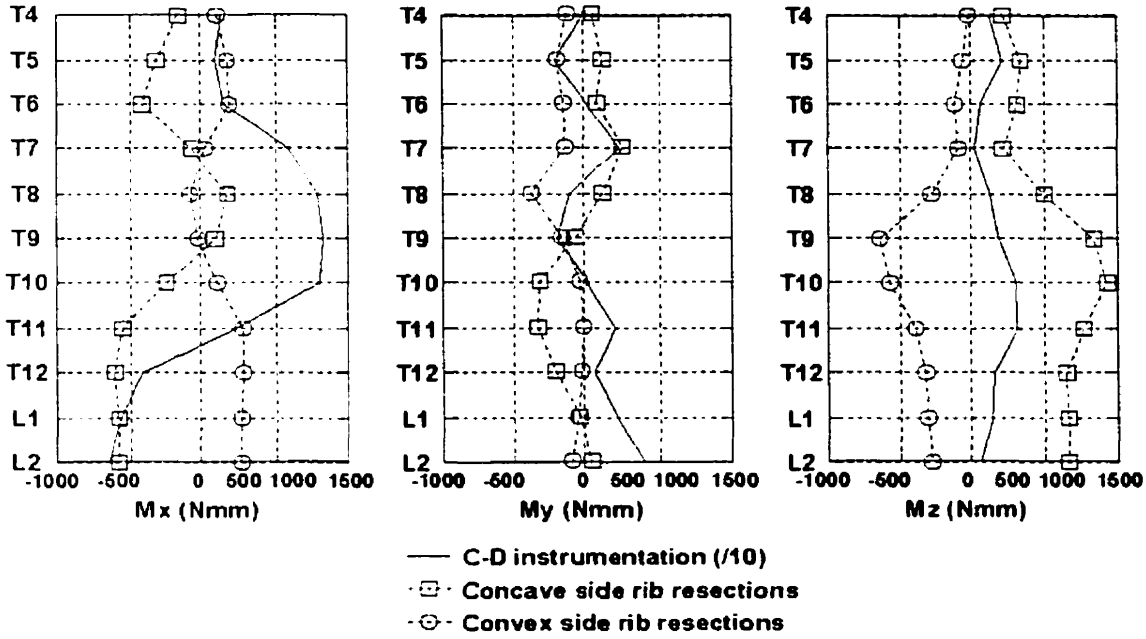

Figure I.5: Resulting torques transmitted to the instrumented vertebral endplates after the C-D simulation in comparison with the 3 cm concave and convex side 3 ribs resection simulations for patient #3

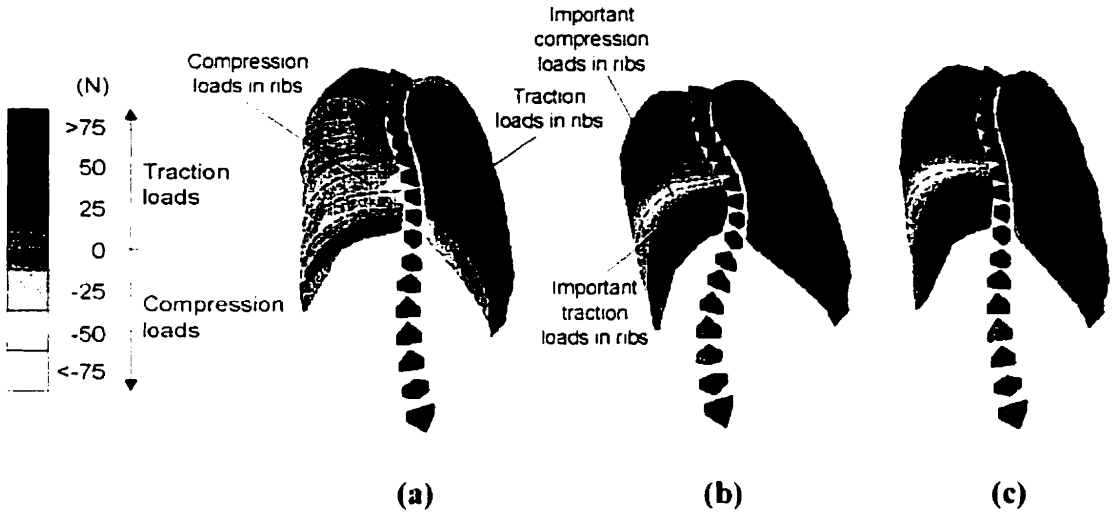

Figure I.6: Loads in ribs for patient #3 after (a) simulation of the C-D instrumentation, (b) simulation of 3 cm resection of 3 ribs on the concave side, and (c) combined C-D instrumentation and 3 cm resection of 3 ribs on the concave side (back views)

Table I.1: Pre-operative and surgery details of the scoliotic patients

Patient No.	1	2	3	4	5	Mean
Sex	M	F	F	F	F	-
Thoracic curve (upper/apex/lower levels)	T5/T9 /L1	T5/T8 /T11	T5/T8 /T11	T5/T8 /T12	T4/T7 /T10	-
Age at surgery (years)	13.2	15.4	14.3	15.1	14.8	14.6
Number of hooks/screws	5	6	5	7	5	5.6
Instrumented segment (upper/lower ends)	T4/L3	T4/L1	T4/L2	T3/L2	T2/T10	-

Table I.2: Computed percent scoliosis correction indices %C, means and standard deviations (SD) for the six simulation sets with respect to the 5 scoliotic patients

Simulation #	Patient #					Mean	SD
	1	2	3	4	5		
1) C-D instrumentation alone	113	86	114	108	107	106	12
2) 3 cm concave side rib resection of 3 ribs	9	23	15	17	26	18	7
3) 3 cm convex side rib resection of 3 ribs	-13	-14	-3	-13	-7	-10	5
4) combination of simulations 1) and 3)	117	100	125	117	115	114	9
5) combination of simulations 1) and 4)	104	78	110	104	105	100	13
6) C-D instrumentation without the rib cage	117	100	125	125	107	115	11

ANNEXE II - RÉSULTATS COMPLÉMENTAIRES DE L'ÉTUDE DE SENSIBILITÉ DE LA RIGIDITÉ DE LA CAGE THORACIQUE LORS DES SIMULATIONS DE COSTOPLASTIES

Cette annexe illustre les résultats complets obtenus lors de l'étude de sensibilité de la rigidité de la cage thoracique sur les simulations de costoplasties présentée à la section 3.5.2 (chapitre 3). L'analyse a été effectuée selon le plan d'expérimentation décrit dans tableau 3.11 pour les paramètres présentés dans le tableau 3.10.

Tableau II.1 : Résultats de l'étude de sensibilité de la rigidité de la cage thoracique pour les 12 variables de sortie S1 à S12 (les valeurs indiquent une variation par rapport à l'état initial)

Essai	S1 (°)	S2 (°)	S3 (°)	S4 (°)s	S5 (mm)	S6 (°)	S7 (°)	S8 (N)	S9 (Nmm)	S10 (Nmm)	S11 (Nmm)	S12 (litres)
1	-0.4	-0.4	0.8	0.5	1.9	4.5	1.6	6.6	161	187	240	-2.3
2	-1.2	-1.1	2.2	1.1	4.4	8.8	5.3	65.2	532	312	597	-3.8
3	-0.2	-1.8	2.6	0.8	8.6	7.8	4.6	27.0	561	310	557	-1.1
4	-1.2	-0.8	2.2	1.2	3.0	8.0	4.6	77.5	754	426	693	-5.7
5	-0.3	-1.5	2.6	1.1	7.1	7.1	5.3	29.0	513	333	519	-3.2
6	-0.9	-0.6	2.0	0.5	3.1	5.7	1.5	10.2	344	190	359	-1.2
7	-0.2	-1.6	2.8	1.1	7.3	6.8	5.0	30.9	555	376	590	-4.2
8	-0.7	-0.5	1.1	0.6	2.3	8.5	1.9	9.6	305	195	286	-2.2
9	-0.1	-3.7	4.6	1.3	16.8	9.9	2.2	101.7	1133	666	907	-2.9
10	-2.6	-1.9	4.7	1.6	8.4	12.1	1.0	109.0	665	798	1018	-3.9
11	-0.1	-1.8	3.6	1.3	8.7	8.3	4.3	40.5	566	375	639	-2.5
12	-0.9	-0.6	1.4	0.5	3.6	5.9	1.5	13.5	232	187	512	-1.6
13	-0.1	-2.1	3.7	1.3	9.5	8.0	3.4	42.8	628	425	717	-3.3
14	-0.9	-0.4	1.0	0.5	2.3	8.6	1.8	8.7	211	188	420	-2.6
15	-3.5	-6.3	8.1	2.5	25.0	15.0	-4.7	132.0	1758	1081	1669	-2.3
16	-0.7	-0.7	1.1	0.6	3.3	8.5	2.4	9.2	216	203	445	-3.2
17	-3.3	-5.1	7.5	2.7	19.8	14.1	-5.8	153.3	1389	1077	1715	-4.2
18	-0.5	-3.2	4.8	1.4	15.1	8.8	2.7	48.1	1008	538	828	-2.0
19	-0.5	-2.2	4.2	1.5	9.9	9.7	2.6	57.7	688	488	743	-3.3
20	-0.6	-0.2	0.7	0.6	1.4	0.7	1.4	8.5	176	182	249	-3.1
21	-5.3	-10.1	12.6	4.0	37.2	20.9	-12.5	177.8	2744	1702	2498	-1.6
22	-0.5	-0.5	0.9	0.6	2.6	8.6	2.1	9.3	172	200	266	-3.9
23	-5.3	-10.5	13.5	4.6	37.6	22.0	-14.7	205.0	2793	1902	2842	-3.0
24	-0.5	-3.6	5.8	1.7	17.2	3.5	0.9	59.2	1189	669	975	-2.3
25	-5.3	-12.8	15.2	5.4	44.6	24.1	-18.0	226.3	3320	2221	3353	-4.0
26	-0.7	-8.9	5.7	1.9	15.6	3.7	-0.1	61.3	1088	704	1007	-3.2
27	-0.9	0.2	0.5	0.3	0.6	6.8	0.2	18.8	259	144	365	-3.1

Des diagrammes de Pareto ont été produits dans le but de déterminer et d'illustrer les effets significatifs pour chaque variable de sortie étudiée S1 à S12 (figures II.1 à II.4). Ils illustrent l'estimé des effets standardisés classés d'après leur valeur absolue. Sur ces graphiques, la valeur minimale pour qu'un effet soit statistiquement significatif est également indiquée par une ligne verticale (p=0.05). Les 4 facteurs sont notés de la façon suivante au niveau des diagrammes de Pareto : ECVCT pour le module d'Young des joints CVCT, ECOTES pour les côtes, ECARTCOS pour les cartilages costaux et ECARTINT pour les ligaments intercostaux. Les effets linéaires (L) sont également numérotés de (1) à (4) pour les 4 facteurs d'entrée ECVCT, ECOTES, ECARTCOS et ECARTINT respectivement (figures II.1 à II.4).

L'analyse de ces graphiques indique que le module d'Young des ligaments intercostaux (ECARTINT) fait varier significativement l'ensemble de paramètres calculés après les simulations. De plus, la rigidité des joints CVCT influence également de façon significative la réponse du modèle sauf pour la proéminence des côtes à l'apex (S6) et le volume de la cage thoracique (S12). Ces résultats suggèrent que la variabilité des simulations de costoplasties est significativement dépendante de la modélisation des ligaments intercostaux et des joints CVCT. Il a également été observé que la rigidité des côtes et des cartilages costaux n'influencent pas de façon significative la réponse du modèle quel que soit le descripteur calculé. Des effets de non-linéarité interviennent significativement sur la variabilité de S1, S6, S7 et S8 pour le module d'Young des ligaments intercostaux (ECARTINT).

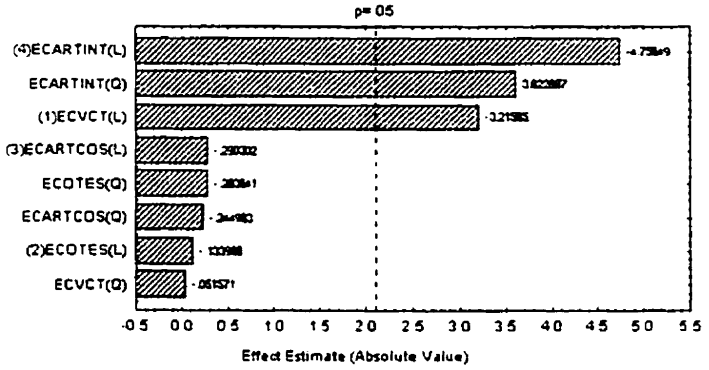

(a)

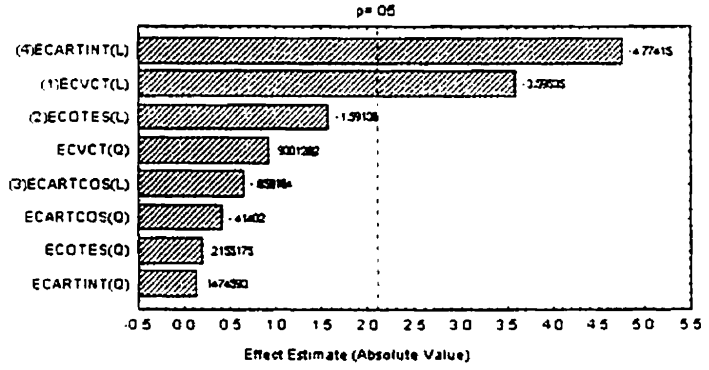

(b)

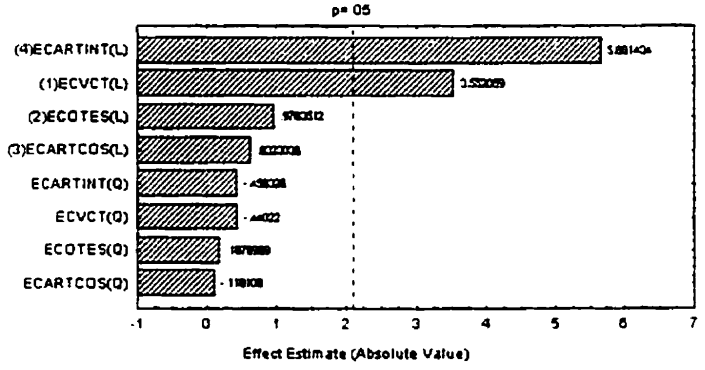

(c)

Figure II.1 : Diagrammes de Pareto des effets standardisés estimés pour les variables de sortie : (a) S1, (b) S2 et (c) S3

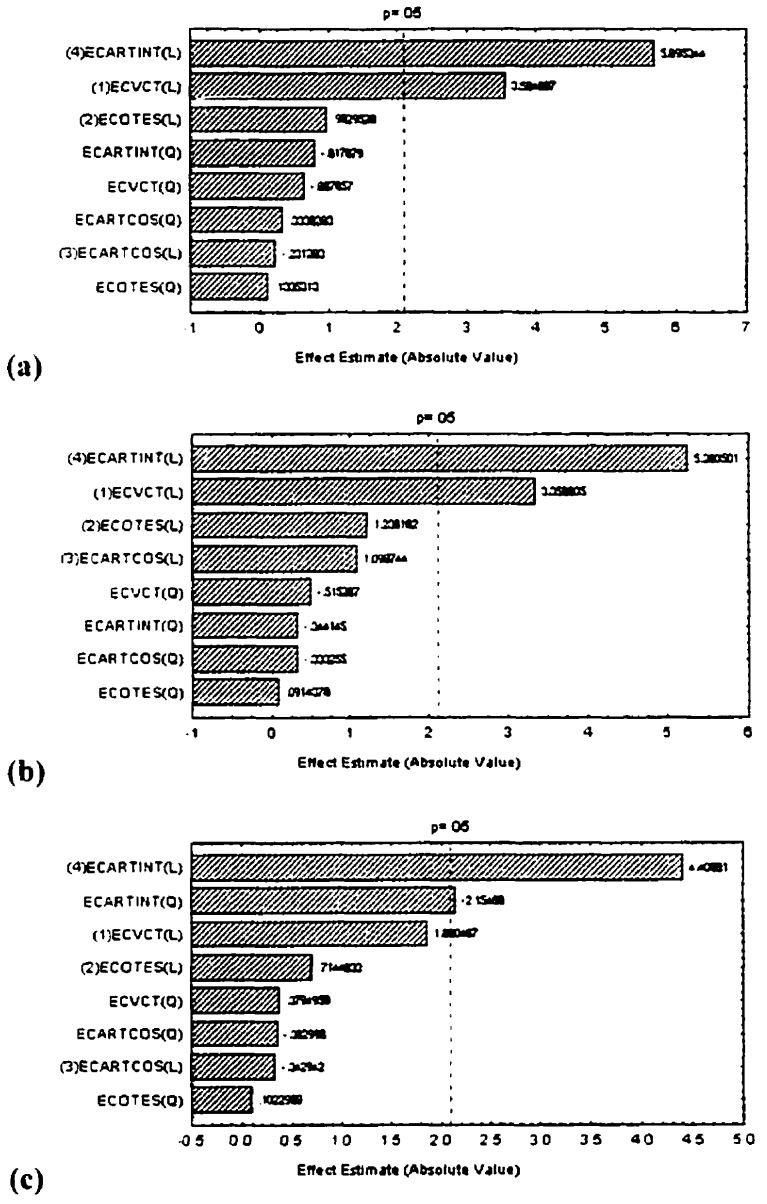

Figure II.2 : Diagrammes de Pareto des effets standardisés estimés pour les variables de sortie : (a) S4, (b) S5 et (c) S6

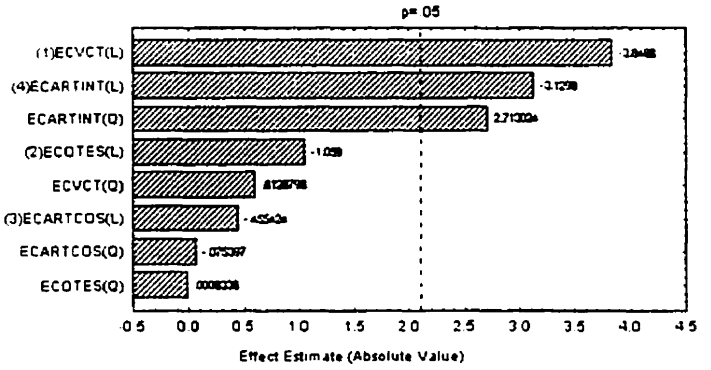

(a)

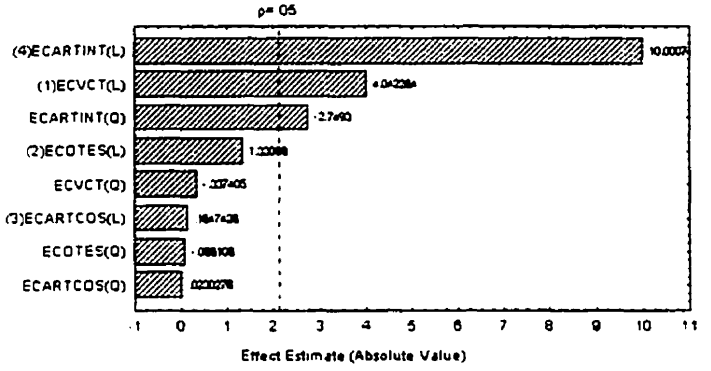

(b)

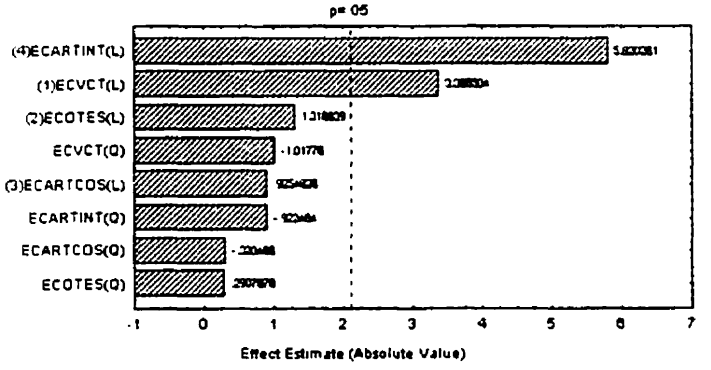

(c)

Figure II.3 : Diagrammes de Pareto des effets standardisés estimés pour les variables de sortie : (a) S7, (b) S8 et (c) S9

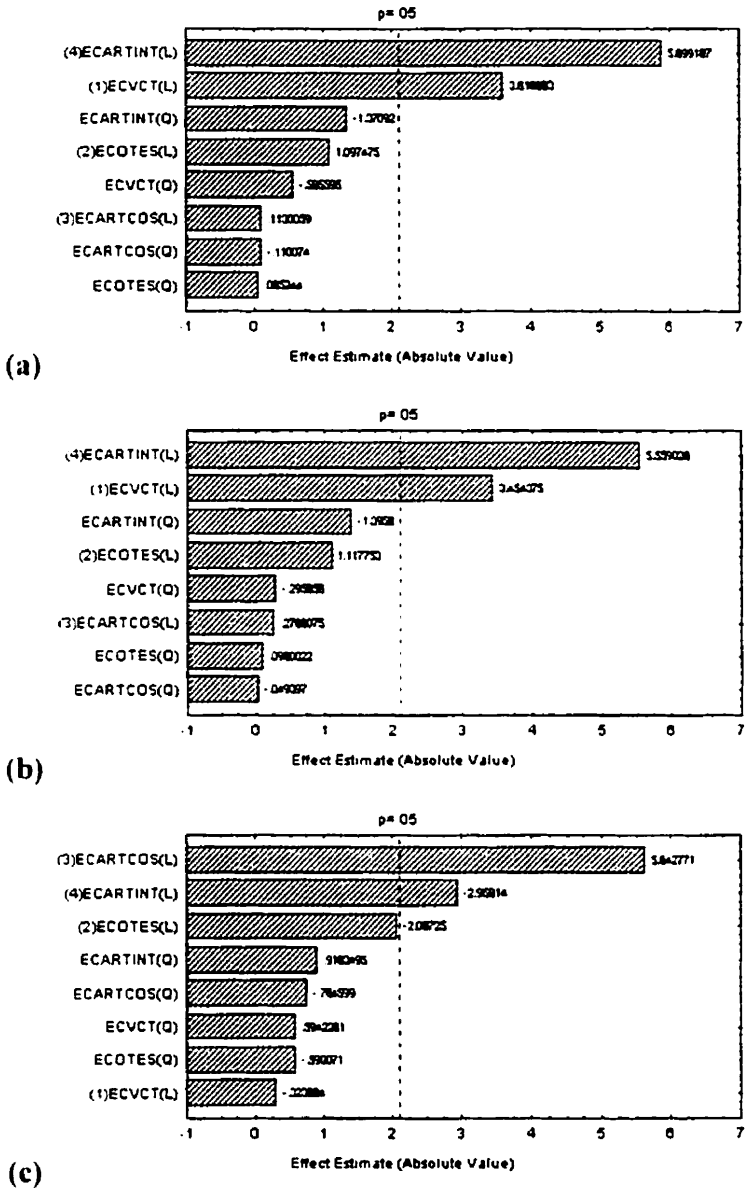

Figure II.4 : Diagrammes de Pareto des effets standardisés estimés pour les variables de sortie : (a) S10, (b) S11 et (c) S12