POLYPUBLIE
Polytechnique Montréal

POLYTECHNIQUE MONTRÉAL
UNIVERSITÉ D'INGÉNIERIE

Titre: Title:	Segmentation automatique de la moelle épinière sur des images de résonance magnétique par propagation de modèles déformables
Auteur: Author:	Benjamin De Leener
Date:	2014
Type:	Mémoire ou thèse / Dissertation or Thesis
Référence: Citation:	De Leener, B. (2014). Segmentation automatique de la moelle épinière sur des images de résonance magnétique par propagation de modèles déformables [Mémoire de maîtrise, École Polytechnique de Montréal]. PolyPublie. https://publications.polymtl.ca/1471/

Document en libre accès dans PolyPublie
Open Access document in PolyPublie

URL de PolyPublie: PolyPublie URL:	https://publications.polymtl.ca/1471/
Directeurs de recherche: Advisors:	Samuel Kadoury, & Julien Cohen-Adad
Programme: Program:	Génie biomédical

Ce fichier a été téléchargé à partir de PolyPublie, le dépôt institutionnel de Polytechnique Montréal
This file has been downloaded from PolyPublie, the institutional repository of Polytechnique Montréal

https://publications.polymtl.ca

UNIVERSITÉ DE MONTRÉAL

SEGMENTATION AUTOMATIQUE DE LA MOELLE ÉPINIÈRE SUR DES IMAGES DE RÉSONANCE MAGNÉTIQUE PAR PROPAGATION DE MODÈLES DÉFORMABLES

BENJAMIN DE LEENER

INSTITUT DE GÉNIE BIOMÉDICAL

ÉCOLE POLYTECHNIQUE DE MONTRÉAL

MÉMOIRE PRÉSENTÉ EN VUE DE L'OBTENTION

DU DIPLÔME DE MAÎTRISE ÈS SCIENCES APPLIQUÉES

(GÉNIE BIOMÉDICAL)

AOÛT 2014

© Benjamin De Leener, 2014.

UNIVERSITÉ DE MONTRÉAL

ÉCOLE POLYTECHNIQUE DE MONTRÉAL

Ce mémoire intitulé:

SEGMENTATION AUTOMATIQUE DE LA MOELLE ÉPINIÈRE SUR DES IMAGES DE RÉSONANCE MAGNÉTIQUE PAR PROPAGATION DE MODÈLES DÉFORMABLES

présenté par : DE LEENER Benjamin

en vue de l'obtention du diplôme de : Maîtrise ès Sciences Appliquées

a été dûment accepté par le jury d'examen constitué de :

M. GUIBAULT François, Ph. D., président

M. KADOURY Samuel, Ph. D., membre et directeur de recherche

M. COHEN-ADAD Julien, Ph. D., membre et codirecteur de recherche

M. DESCOTEAUX Maxime, Ph. D., membre

DÉDICACE

À Marie, ma princesse

À ma famille

REMERCIEMENTS

Je tiens tout d'abord à remercier mon directeur de recherche Samuel Kadoury et mon co-directeur de recherche Julien Cohen-Adad pour l'apprentissage qu'ils m'ont fournis. Ils m'ont montré, au cours de ces deux années de maîtrise, comment appréhender et compléter un projet de recherche universitaire dans le domaine biomédical. Ils ont toujours su m'écouter, me rassurer et me féliciter au bon moment tout en m'apportant leur aide quand j'en avais besoin. Je pense avoir énormément grandi et appris grâce à eux.

Mes remerciements sincères vont également à l'Équipe de Recherche en Réadaptation SensoriMotrice (ERRSM) qui a financé une grande partie de mon projet et m'a permis de le mener jusqu'à son stade actuel.

Je tiens à remercier François Guibault et Maxime Descoteaux d'avoir accepté de faire partie du jury.

Je voudrais aussi remercier les membres du laboratoire Medical, Eugène, Mahsa, William, Koushik, Anaïs et les autres, pour leur grande expertise et leur aide dans la vie quotidienne d'un étudiant de maîtrise, ainsi que l'ensemble des personnes composant le laboratoire NeuroPoly, Gabriel, Tanguy, Jean-François, Geoffrey, Marc, Alexandru, Simon et tous les autres, qui m'ont appris tout l'intérêt de participer à un projet d'envergure et l'importance d'une bonne ambiance et de la cohésion d'un groupe pour la réussite de grands travaux. Je ne veux évidemment pas oublier le reste des gens du local L-5626, avec lesquels j'ai passé deux ans, qui ont su m'accueillir au tout début et avec qui j'ai pu passer d'excellents moments.

Mes remerciements vont évidement à ma famille, sans qui je n'aurai jamais pu réaliser ce projet, qui a su me soutenir et m'apporter l'aide financière et morale dont j'avais besoin au cours de mon séjour à Montréal.

Finalement, mes remerciements les plus chers vont à celle que j'aime, Marie, qui m'a apporté la joie et l'amour indispensable à la réalisation de ce mémoire, tout en me soutenant dans les moments difficiles. Je remercie également sa famille, qui a participé à la réussite de mon mémoire en m'accueillant, en m'aidant et en me soutenant.

RÉSUMÉ

Les lésions de la moelle épinière, induites par des traumas (e.g. accident de la route) ou par des maladies neurodégénératives, touchent plus 85 000 personnes au Canada avec environ 4250 nouveaux cas chaque année[1]. Elles ont de plus un impact majeur sur la vie quotidienne des personnes atteintes, en provoquant des pertes de sensibilité et de contrôle moteur dont la gravité dépend de la taille et de l'emplacement des lésions. Bien qu'il existe des approches thérapeutiques permettant d'améliorer la réhabilitation fonctionnelle des patients, toutes ces approches se heurtent à une inconnue majeure : l'étendue des dégâts causés par les lésions. Un diagnostic précoce et précis des maladies neurodégénératives touchant la moelle épinière permettrait d'améliorer grandement l'efficacité de leurs traitements. Depuis de nombreuses années, l'IRM a prouvé son potentiel dans le diagnostic et le pronostic des lésions de la moelle épinière (Cadotte, 2011; Cohen-Adad et al., 2011). Ce domaine manque cependant encore d'outils complètement automatisés permettant l'extraction et la comparaison de métriques cliniques reliées à la structure de la moelle (aire de section transverse, volume, etc.). La segmentation de la moelle épinière sur des images IRM anatomiques peut fournir des mesures d'aires et de volumes de la moelle (Losseff et al., 1996) et peut quantifier son atrophie en cas de maladies neurodégénératives telles que la sclérose en plaques (Chen et al., 2013) et la sclérose latérale amyotrophique (Cohen-Adad et al., 2011).

Ce projet de maîtrise vise à *développer une méthode de segmentation complètement automatique de la moelle épinière, fonctionnant sur plusieurs types d'images IRM (pondérées en T_1 et en T_2) et sur n'importe quel champ de vue (cervical ou thoracique), et permettant d'extraire et de comparer des mesures précises de la moelle épinière*. La revue de la littérature a permis de mettre en évidence le manque de méthode de segmentation automatique de la moelle épinière fonctionnant sur n'importe quel type de contraste et de champ de vue. Elle a toutefois fait ressortir une série de propriétés intéressantes, dans les méthodes semi-automatiques existantes, pouvant être combinées pour former une méthode complètement automatisée.

---

[1] Farry A, Baxter D. The incidence and prevalence of spinal cord injury in Canada: overview and estimates based on current evidence. Rick Hansen Institute and Urban Futures Institute, Canada. 2010 pp 1–49.

La méthode qui a été développée dans ce projet se base sur la propagation multi-résolution d'un modèle déformable. En premier lieu, la moelle épinière est détectée dans l'image grâce à l'application d'une transformée de Hough elliptique sur de multiples coupes axiales, fournissant la position et direction approximative de la moelle. Une surface tubulaire de faible résolution est alors construite autour du point détecté et déformée vers les frontières de la moelle épinière dans l'image par la minimisation d'une équation d'énergie en suivant la théorie des modèles déformables. Un processus itératif de duplication, translation, orientation et déformation de la surface permet de la propager le long de la moelle épinière. Finalement, un raffinement de la surface augmente la résolution de la surface et une déformation globale améliore la précision de la segmentation. Dès lors, des mesures d'aires de section transverses et de volume de la moelle épinière peuvent directement être extraites de la surface. La segmentation du canal spinal peut être réalisée en inversant le gradient dans l'image et en initiant la segmentation avec une surface tubulaire plus large. Cette méthode de segmentation automatique de la moelle épinière a été couplée à un algorithme d'identification des niveaux vertébraux (Ullmann et al., 2014), permettant la définition d'un référentiel générique de la moelle épinière et la comparaison inter- et intra-patient immédiate des mesures extraites.

Cette méthode a été validée sur une cohorte de 17 sujets sains, avec des images IRM pondérées en T_1 et en T_2 couvrant l'entièreté de la moelle épinière. La précision des segmentations de la moelle épinière et du canal spinal a été validée en calculant le coefficient de Dice 3D et la distance de Hausdorff avec des segmentations manuelles effectuées par deux experts et comparées avec les résultats d'une méthode de segmentation semi-automatique de la moelle, basée sur les surfaces actives. La précision des segmentations a de plus été validée sur chaque coupe axiale des images en calculant les coefficients de Dice 2D pour tous les niveaux vertébraux. Les résultats démontrent une bonne précision comparée avec la méthode existante tant au niveau local que global (coefficient de Dice de 0.92 ± 0.01).

Dans le but de raffiner la méthode de segmentation, la sensibilité des paramètres influençant la propagation et les mécanismes d'adaptation au contraste a été étudiée. Ces paramètres ont été optimisés pour fonctionner sur différents types de contraste IRM. L'impact de la position d'initialisation et de prétraitement des images sur la précision des segmentations a également été investigué.

Afin de fournir des mesures précises et normatives de la moelle épinière, une étude des facteurs confondants à ces mesures a été réalisée sur 15 sujets. Les paramètres anatomiques étudiés étaient la longueur de la moelle épinière, le volume intracrânien et l'épaisseur corticale des régions motrices du cerveau. Aucune corrélation entre ces facteurs et les aires de section transverses tout le long de la moelle épinière n'a été trouvée pour notre ensemble de données, probablement à cause du faible nombre de sujets impliqués dans cette étude. Une future investigation sur une cohorte beaucoup plus large (> 100 sujets) devra étudier l'influence de multiples paramètres (âge, sexe, taille, longueur du cou, volume du cerveau, etc.) sur les mesures de la moelle épinière.

L'algorithme développé au cours de ce mémoire présente évidemment quelques limitations. La partie critique de la méthode de segmentation est le calcul, à chaque itération de la propagation, de l'orientation de la moelle épinière. Une attention particulière doit être portée à cet aspect pour améliorer la robustesse de la méthode. Le module de détection de la moelle épinière, permettant l'automatisation de la méthode, pourrait être amélioré. Bien que ce module atteigne de hauts taux de détection (99.5% pour les images T_1 et 92.1% pour les images T_2), une mauvaise détection fait échouer la segmentation, sans possibilité de récupération. Bien que de nombreuses procédures de détection aient été décrites pour l'utilisateur, l'amélioration de ce taux de détection devrait être une priorité.

Un référentiel générique permettant la comparaison immédiate des mesures de la moelle épinière a été décrit dans ce mémoire et est basé sur les niveaux vertébraux. L'identification des segments médullaires le long de la moelle épinière est cependant indispensable pour appréhender correctement les résultats des mesures de la moelle et un nouveau référentiel basé sur ces segments devra faire l'objet de recherches futures.

Finalement, avant de pouvoir appliquer la méthode de segmentation développée à une étude clinique, elle doit être validée longitudinalement sur des sujets sains pour déterminer la reproductibilité des mesures de la moelle épinière au cours du temps. Elle doit également être validée sur une cohorte de patients touchés par une maladie neurodégénérative, par exemple la sclérose en plaques, pour vérifier si cette méthode peut détecter précocement l'atrophie de la moelle épinière. Le code source de la méthode a aussi été mis en ligne afin de favoriser l'utilisation de la technique dans le cadre d'études cliniques.

ABSTRACT

Spinal cord lesions affects more than 85,000 people in Canada with about 4,250 new cases every year. Lesions can be caused by traumatic injuries or by neurodegenerative diseases such as multiple sclerosis. They have an important impact on a patient's daily life, inducing loss of sensibility or motor control in the human body. The extent of damages caused by a lesion varies with the number of damaged spinal cord tracks, and depends on the size and the position of the lesion within the spinal cord. Although therapeutic approaches for patient functional rehabilitation exist, they all face an unknown variable: the extent of spinal cord lesions. A precise and early diagnosis of neurodegenerative diseases would improve their treatment efficiency. For a number of years, MRI has demonstrated its potential in the diagnosis and prognosis of spinal cord lesions (Cadotte, 2011; Cohen-Adad et al., 2010). However, this research field still lacks of fully automatized tools for the extraction and comparison of clinical metrics related to the spinal cord structure (e.g. cross-sectional area, volumes). Spinal cord segmentation on anatomical MR images can provide accurate area and volume measurements (Losseff et al., 1996) and could quantify spinal cord atrophy caused by neurodegenerative diseases such as multiple sclerosis (Chen et al., 2013) or amyotrophic lateral sclerosis (Cohen-Adad et al., 2011).

The objective of this Master's project is to *develop a fully automatic spinal cord segmentation method, working on multiple MR contrasts and any field of view, able to extract and compare accurate spinal cord measurements*. The literature review pointed out the lack of such a method but highlighted several interesting features in existing methods, that can be combined to develop a new automatic segmentation algorithm.

The method developed in this project is based on the multi-resolution propagation of a deformable model. First, the spinal cord position and orientation is detected in the image using an elliptical Hough transform on multiple adjacent axial slices. A low-resolution tubular mesh is then build around the detection point and direction and deformed on spinal cord edges by minimizing an energy equation. An iterative process, composed by the duplication, translation, orientation and deformation of the mesh, propagates the surface along the spinal cord. Finally, a refinement and a global deformation of the surface provide accurate segmentation of the spinal cord. Measurements can be directly extracted from the segmentation surface. The spinal canal can also be segmented with our method by simply inversing the gradient in the image and

initiating the segmentation with a larger tubular mesh. In order to enable direct and reliable inter- and intra-patient comparison of spinal cord measurements, our method has been coupled with an automatic vertebral level labelling technique (Ullmann et al., 2014), leading to the definition of a generic coordinate system for the spinal cord.

This method has been validated against manual segmentations performed by two experts, on T_1- and T_2-weighted images from 17 healthy subjects, and compared with an existing active surface method (Horsfield et al., 2010). The global accuracy of the spinal cord and spinal canal segmentations have been assessed through 3D Dice coefficients and Hausdorff distances. Local accuracy has as well been determined by calculating Dice coefficients for each axial slice of the segmentation. Results show high local and global precision for both spinal cord and spinal canal segmentations when compared against the active surface method (Dice coefficient of spinal cord segmentation = 0.92 ± 0.01).

The sensitivity of the major parameters related to the mesh propagation has been thoroughly investigated and optimal values of these parameters have been determined to enable accurate segmentation of both T_1- and T_2-weighted images. The effect of initialization position and pre-processing on segmentation accuracy has also been assessed, demonstrating the robustness of this method.

In order to provide accurate and normative measures of the spinal cord, we have studied the possible confounding factors of spinal cord measurements. This investigation was performed on 15 healthy subjects and has studied the following anatomical parameters: the spinal cord length, the intracranial volume and the cortical thickness in the brain motor regions. No correlation was found between these measurements and the spinal cord cross-sectional areas along the spinal cord in our dataset. Future works will investigate the influence of more factors (age, sex, size, brain volume, etc.) on a larger cohort (> 100 subjects).

The presented method has several limitations. A crucial step in the segmentation process is the orientation computation, performed at each iteration of the propagation. Indeed, in presence of low contrast, this stage can sometimes fail and lead to wrong segmentation. Efforts should be made on this aspect to improve the robustness of our method. Similarly, spinal cord automatic detection can fail when contrast is missing. Although this module has a detection rate over 92%,

a failure means the incorrect segmentation of the spinal cord. Future work should be made to improve the spinal cord detection module.

A generic coordinate system of the spinal cord based on vertebral levels, enabling the direct inter- and intra-patient comparison of spinal cord measurements, has been described in this thesis. However, a coordinate system based on spinal segments should be developed to provide more useful information on neurodegenerative diseases diagnosis. Further investigations will define such a coordinate system, by developing a spinal segment identification method.

Finally, before applying our segmentation method on clinical studies, it must be validated longitudinally to determine its reproducibility over time. It must also be validated on a cohort of patients with neurodegenerative diseases, such as multiple sclerosis in order to assess its capability to quantify early spinal cord atrophy. The source code has been published online to allow it's application to multiple clinical studies.

TABLE DES MATIÈRES

DÉDICACE III

REMERCIEMENTS IV

RÉSUMÉ V

ABSTRACT VIII

TABLE DES MATIÈRES XI

LISTE DES TABLEAUX XV

LISTE DES FIGURES XVII

LISTE DES SIGLES ET ABRÉVIATIONS XXIII

CHAPITRE 1 INTRODUCTION 1

1.1 Organisation du mémoire 4

CHAPITRE 2 REVUE DE LA LITTÉRATURE 5

2.1 Anatomie et histologie 5

2.1.1 Base cellulaire – Neurone et myéline 5

2.1.2 Forme générale de la moelle épinière 7

2.1.3 Morphologie interne 7

2.1.4 Morphologie externe 8

2.1.5 Variabilité inter-individus 9

2.2 Lésions de la moelle épinière 10

2.2.1 Sclérose en plaques 11

2.2.2 Sclérose latérale amyotrophique 11

2.3 Imagerie par résonance magnétique de la moelle épinière 12

2.3.1 Fondements physiques 12

2.3.2 Imagerie IRM de la moelle épinière : méthodes et difficultés 15

2.4 Méthodes de segmentation de la moelle épinière 19
2.4.1 Tomographie à rayons X 20
2.4.2 Imagerie par résonance magnétique 24
2.4.3 Récapitulatif 32
2.5 Modèles déformables 35
2.5.1 Formulation mathématique 35
2.5.2 Discrétisation 36
2.5.3 Avantages et inconvénients 37
2.6 Identification des niveaux vertébraux 38
2.7 Quantification de l'atrophie de la moelle épinière 40
2.8 Validation des méthodes de segmentation de la moelle épinière 42
2.9 Objectifs du projet 45
CHAPITRE 3 MÉTHODOLOGIE 47
3.1 Publications résultantes du présent mémoire 47
CHAPITRE 4 ARTICLE #1 : ROBUST, ACCURATE AND FAST AUTOMATIC SEGMENTATION OF THE SPINAL CORD 50
4.1 Abstract 51
4.2 Introduction 52
4.3 Materials and Methods 54
4.3.1 Detection module 54
4.3.2 Propagation module 57
4.3.3 Refinement and global deformation 61
4.3.4 Validation 62
4.4 Results 65

4.4.1 Spinal cord detection 65

4.4.2 Segmentation 66

4.4.3 Cross-sectional areas 71

4.4.4 Computational time 71

4.5 Discussion 72

4.6 Conclusion 76

4.7 Acknowledgments 76

4.8 Bibliography 77

CHAPITRE 5 ARTICLE #2 : AUTOMATIC SEGMENTATION OF THE SPINAL CORD AND SPINAL CANAL WITH VERTEBRAL LABELING USING DEFORMABLE MODELS 80

5.1 Abstract 81

5.2 Introduction 82

5.3 Materials and methods 85

5.3.1 *PropSeg* – Spinal cord segmentation 85

5.3.2 Extraction of vertebral levels 93

5.3.3 Inter-/intra-subject correspondence 93

5.3.4 Validation methodology 93

5.4 Results 96

5.4.1 Accuracy assessment 97

5.4.2 Effect of SC initialization 99

5.4.3 Effect of image pre-processing 100

5.4.4 Parceling of SC segmentation by vertebral levels 101

5.5 Discussion 103

5.6 Conclusion 106

5.7 Acknowledgments 106

5.8 References 107

CHAPITRE 6 RÉSULTATS COMPLÉMENTAIRES 113

6.1 Analyse exploratoire des facteurs confondants des mesures d'aire de section transverse de la moelle épinière 113

6.1.1 Analyse de la variabilité des aires de section de la moelle épinière 115

6.1.2 Analyse des facteurs confondants 117

CHAPITRE 7 DISCUSSION GÉNÉRALE 122

7.1 Détection de la moelle épinière 122

7.2 Segmentation de la moelle épinière 123

7.3 Mesures de correction des erreurs et documentation 124

7.4 Validation 124

7.5 Normalisation des mesures de la moelle épinière 125

7.6 Référentiel générique de la moelle épinière 125

7.7 Distribution 125

CONCLUSION 127

BIBLIOGRAPHIE 128

LISTE DES TABLEAUX

Tableau 2.1 : Tableau comparatif des méthodes existantes de segmentation de la moelle épinière pour des images IRM et CT. Acronymes : DAO (Diagnostic Assisté par Ordinateur), ROI (Region Of Interest), IR-FSPGR (Fast Spoiled Grass Sequence with magnetization preparation), FIESTA (Fast Imaging Employing Steady State Acquisition), FA (Fractional Anisotropy), DTI (Diffusion Tensor Imaging), STIR (Short T1 Inversion Recovery), SCI (Spinal Cord Injury) 33

Table 4.1 : Parameters used for the propagated segmentation of the spinal cord. 66

Table 4.2 : Evaluation of the spinal cord segmentation with our method (PropSeg) and the method from Horsfield et al. against manual segmentation (Rater 1 and Rater 2) for the two MR sequences (T_1- and T_2-weighted). Results (mean ± standard deviation) are compared using the 3D Dice coefficient (3D DC), the mean absolute distance (MD) and the Hausdorff distance (HD). High Dice coefficient, low mean distance and low Hausdorff distance demonstrate good results of the PropSeg method. p-values of t-test between the PropSeg and the method from Horsfield are also shown. The fifth line shows inter-rater variability computed for five subjects. Significant differences between PropSeg and the method from Horsfield are enhanced in bold. 67

Table 4.3 : Intra-rater reproducibility. The spinal cords of three subjects were manually segmented by one rater a week apart and compared with the segmentations performed by PropSeg. 68

Table 5.1 : Assessment of spinal cord and CSF segmentation accuracy on T_1-weigthed (T_1w) and T_2-weigthed images (T_2w) in 17 healthy subjects. CSF was not segmented on T_1w images due to poor contrast between CSF and surrounding structures. Accuracy of the segmentation method (PropSeg) was demonstrated through Dice coefficients and Hausdorff distances compared to the active surface method from [16]. P-values (paired t-test) between PropSeg and Horsfield method are also shown for statistical significance. 97

Table 5.2 : Influence of image pre-processing on SC segmentation accuracy on T_1w images (first row) and T_2w images (second row) from samples subjects. First column shows initial Dice coefficients without any pre-processing. The following columns shows DC

after Gaussian filter (with $\sigma = 0.5, 1.0, 1.5$*), median filter (*$\sigma = 1$*), median filter followed by N4 algo, N4 algo, N4 algo followed by median filter and non-local means denoising. Higher DC than initial results are enhanced in bold.* 100

LISTE DES FIGURES

Figure 1.1 : Exemple de calcul des aires de section de la moelle épinière sur une image IRM pondérée en T_1. Une différence importante des mesures d'aire peut être observée dépendamment du niveau auquel elles sont effectuées. Cette image démontre de même quelques difficultés qu'une méthode de segmentation de la moelle épinière doit surmonter : importante courbure de la moelle, contraste variable et parfois manquant, etc. 3

Figure 2.1 : Illustration d'un neurone (Bear et al., 2007). Le soma est la partie centrale du neurone. L'axone est le tube entouré d'une gaine de myéline transmettant l'information nerveux aux dendrites (tubules épineux) grâce à ses synapses. 6

Figure 2.2 : Schéma représentant la forme variable (autant intérieurement que extérieurement) de la moelle épinière (Cohen-Adad et al, 2014). 7

Figure 2.3 : Illustration de la différence entre les niveaux vertébraux et les segments spinaux. À cause de la croissance relative de la moelle épinière par rapport à la colonne vertébrale, la moelle épinière se termine au niveau des premières vertèbres lombaires. Tiré de (Dorland, 2007). 9

Figure 2.4 : Illustration du fonctionnement de l'imagerie par résonance magnétique. (a) Sans champ magnétique externe, les spins des protons tournent autour de leur axe dans des directions aléatoires à la fréquence de Larmor (e.g. 127 MHz à 3 tesla). (b) Quand ils sont placés dans un champ magnétique constant B_0, la plupart des spins s'alignent le long de ce champ, induisant alors une magnétisation longitudinale M_z. (c) Une onde en radiofréquence de 90° est alors appliquée, ce qui a pour effet de (d) mettre en phase les spins des protons et induire une magnétisation transverse M_{xy} qui précesse à la fréquence de Larmor. Lorsque l'on stoppe l'onde de radiofréquence, les spins des protons vont retrouver leur stabilité par deux processus de relaxation : (e) la relaxation longitudinale, qui correspond aux spins se réalignant avec le champ B_0 et qui est caractérisée par le temps de relaxation T_1, et (f) la relaxation transverse, qui correspond au déphasage des spins dans le plan XY et qui est caractérisée par le temps de relaxation T_2. Tiré de (Weishaupt et al., 2008). 13

Figure 2.5 : Exemple d'image IRM en coupe sagittale. À gauche, une image IRM pondérée en T_1 (encodage 3d, inversion-récupération, écho de gradient) où la moelle apparait en clair par rapport au LCS. À droite, une image IRM pondérée en T_2 (encodage 3d, turbo spin echo) où la moelle apparait sombre par rapport au LCS. 15

Figure 2.6 : Imager la moelle épinière est un challenge. Quelques exemples d'artefacts dans les images de moelle épinière : les mouvements de flux de LCS (à gauche), les différences de susceptibilité magnétique entre les tissus à leur interface, pour des images anatomiques et particulièrement pour les séquences EPI (Echo Planar Imaging) (en haut à droite). De plus, la moelle épinière est relativement petite (~1cm) par rapport au reste du système nerveux central (en bas à droite). 16

Figure 2.7 : Exemple d'application d'un filtre correcteur de l'uniformité de l'intensité de l'image. À gauche est présentée l'image originale et à droite l'image corrigée. On peut notamment observer des variations d'intensité au niveau des vertèbres lombaires, bien que la différence ne soit pas flagrante. 18

Figure 2.8 : Processus de détection du canal spinal développé par Rangayyan et al., 2006. (a) image originale; (b) sélection d'une région d'intérêt et (c) extraction des bords de l'image. (d) détection du canal spinal par détection de cercle grâce à la transformée de Hough. Tiré de Rangayyan et al., 2006). 21

Figure 2.9 : Exemple de segmentation du canal spinal dans une image CT à l'aide de la méthode développée par Burnett et al. (2004). Cette méthode fonctionne même en présence de bruit et gère le manque de contraste. Tiré de (Burnett et al., 2004). 23

Figure 2.10 : Segmentation de la moelle épinière sur une image IRM pondérée en T_1 grâce à la transformée de Hough randomisée (Behrens et al., 2003). Des irrégularités sont visibles sur la surface segmentée. Tiré de (Behrens et al., 2003). 25

Figure 2.11 : Exemples de segmentation de la moelle épinière et des racines nerveuses. De nombreuses erreurs et incohérences sont visibles. Tiré de (Yen et al., 2013). 30

Figure 2.12 : Les différents atlas nécessaires à la méthode de segmentation automatique de moelle épinière de Chen et al. (2013). 31

Figure 2.13 : (gauche) Ajustement de polynôme après la détection des disques intervertébraux. (droite) Profil d'intensité extrait de la courbe polynomial le long des vertèbres. Tiré de (Peng et al., 2005) 39

Figure 2.14 : Modèle proposé par Engl et al. (2013) des facteurs influençant l'aire de section de la moelle épinière au niveau cervical. Tiré de Engl et al. (2013). 42

Figure 2.15 : Framework de validation proposé par Jannin et al. (2006). 44

Figure 4.1 : Workflow of the spinal cord detection module. ***1.*** *Using the symmetrical property of the body, a region is selected around the median plane.* ***2.*** *An elliptical Hough transform is then applied on multiple axial slices and false positives are removed by keeping only ellipses surrounded by the spinal canal.* ***3.*** *A neighborhood analysis extracts the most promising chain of detected ellipses.* ***4.*** *A discriminant analysis determines the correctness of the detection based on three metrics: the mean (μd) and standard deviation (σd) of the spinal cord radius and the local contrast between the spinal cord and the CSF (μdI).* 57

Figure 4.2 : Propagation of the deformable model (from left to right). The section Mi of the triangular mesh is duplicated, oriented in the direction of the spinal cord and deformed on image's edges using Eq. 4.3. 61

Figure 4.3 : Examples of the spinal cord detection. (a) shows a correct spinal cord detection which can lead to propagation errors and wrong segmentation due to missing CSF. Therefore, this detection has been rejected by the discriminant validation procedure and the starting slice of the propagated segmentation was chosen at another level. (b) and (c) show false positive detections (top ellipses, in red), due to low contrast and to the presence of other circular structures in the image. These false positives were removed by the discriminant validation process. (d) shows an example of correct spinal cord detection even in case of low contrast between the CSF and the spinal cord. 65

Figure 4.4 : Results of spinal cord segmentation. (left) T_1-weighted image of a subject with large curvature from C1 to T8. (right) T_2-weighted image of a subject from C1 to T12. Although the image contrast is fairly low around the lower thoracic levels, the segmentation is nevertheless successful. 69

Figure 4.5 : Spinal cord segmentation using the PropSeg method on a T_2-weighted image from a patient with SCI. (left) Sagittal view. (right) Axial view at the level of the bottom arrow. Despite challenging pathological-related hyperintensity (top arrow) and disk protuberance (bottom arrow), same accuracy as for healthy subjects was reached. 70

Figure 4.6 : Segmentation of the spinal cord on a T_2-weighted image at $0.5\times0.5\times5$ mm^3 resolution (including 2 mm slice gap). The PropSeg method correctly segmented the spinal cord with high accuracy (DC = 0.86 ± 0.03). (left) Sagittal view. (right) Axial view. Also note that the high contrast between the gray and white matter was not an issue for the segmentation.* 70

Figure 4.7 : Cross-sectional areas along the spinal cord for fifteen subjects. Mean and standard deviation of the area extracted from T_1- (blue solid line) and T_2-weighted (red dashed line) images are plotted on the same scale by corresponding vertebral levels. Small non-significant differences are visible between T_1- and T_2-weighted results, probably due to the differences of blurring between the two contrast mechanisms and/or sensitivity to motion/low artifacts. 71

Figure 5.1 : Diagram of the SC segmentation pipeline. The segmentation is performed by PropSeg algorithm in three step: (i) automatic SC detection (ii) iterative propagation of a low-resolution deformable model built as a tubular mesh (in green) and (iii) refinement and global deformation of the surface. PropSeg is coupled with a vertebral level identification method from [28]. 86

Figure 5.2 : Quadratic surface (red surface) discriminating correct (blue points) and incorrect (red points) SC detection through three metrics: the local CSF/SC contrast and the mean and standard deviation (std) of the distance between the SC center and its edges in the image. 88

Figure 5.3 : (Left) Optimal relation between the trade-off parameter d and the local CSF/SC contrast (x). Parameter d is included in the propagation equation (Eq. 5.2) and weights the relative contribution of the image feature (gradient) versus the maximum deformation. Each blue point represents the optimal parameter d of the segmentation in one region. The red line is the polynomial curve fitted to the data. (Right) Examples of

region extraction (yellow rectangles), contrast and d computation, and spinal cord segmentation. Note that the image intensity is normalized before segmentation. 92

Figure 5.4 : Illustration of the vertebral coordinate system (white arrows) on the SC. This coordinate system is set up based on automatic SC segmentation from PropSeg and vertebral level identification. Its origin is the upper edge of C1 vertebral level and goes though the spinal cord. It allows the immediate inter- and intra-subject comparison of SC measurements. 94

Figure 5.5 : Example of SC (in green) and CSF (in red) segmentations on a T_2-weighted image from a healthy subject. 3D model of SC and CSF segmentation are visible on right. Note that axial images were interpolated for visualization purpose (trilinear interpolation). 97

Figure 5.6 : Accuracy of spinal cord segmentations using PropSeg per vertebral level for T_1-weighted (T_1w) and T_2-weighted (T_2w) images. 2D Dice coefficient have been computed between PropSeg results and manual segmentation on axial slices from 17 healthy subject. No significant differences in accuracy were observed between T_1w and T_2w segmentations. 98

Figure 5.7 : Mean and standard deviation of cross-sectional areas measured on 17 healthy subjects with PropSeg. Significant differences can be observed between T_1w and T_2w measurements at several vertebral levels (stars). 99

Figure 5.8 : Influence of the initialization on the segmentation results on five subjects (T_1w and T_2w). Spinal cord segmentations have been initiated at each vertebral level from C1 to T8 and compared to manual segmentations. T_1w segmentations are more accurate when initiated at thoracic level (upper panel) while T_2w segmentations present good results at any vertebral levels (middle panel). Lower panel suggests initiating the SC segmentation in the thoracic region. Note that Dice coefficients can be in a range of 0 to 1 but the scale in this figure has been reduced to improve visualization of results. 100

Figure 5.9 : Examples of SC and CSF automatic segmentations (lower row) and vertebral labeling (upper row) on T_1w and T_2w images from five subjects with variable cervical curvature. In the upper row, each color corresponds to a different label related to the vertebral level (1->C1, 9->T2, 15->T10), allowing easy inter- and intra-subject

measurement correspondence. Note that some images were flattened to improve visualization. 102

Figure 6.1 : Aires de section transverses moyennes de la moelle épinière pour 15 sujets. Les barres représentent la déviation standard des mesures au niveau de chaque disque intervertébral. 114

Figure 6.2 : Visualisation séparée des aires de section transverses de la moelle épinière pour les 15 sujets. 115

Figure 6.3 : Résultats des corrélations entre les courbes AST de 15 sujets. En haut, l'histogramme des coefficients de corrélation montre une forte corrélation entre la plupart des courbes. L'image du bas montre les p-values d'un test t de Student pairé entre les courbes en fonction des coefficients de corrélation, démontrant que la plupart des courbes montrent une similarité. La ligne rouge représente la valeur limite (0.05) des p-values. 116

Figure 6.4 : Corrélation de Pearson entre les AST de 15 sujets et le volume intracrânien. (haut) Coefficients de corrélation. (bas) p-values des corrélations. La ligne rouge représente la valeur limite (0.05) des p-values. 118

Figure 6.5 : Corrélation de Spearman entre les AST de 15 sujets et le volume intracrânien. (haut) Coefficients de corrélation. (bas) p-values des corrélations. 118

Figure 6.6 : Corrélation de Pearson entre les AST de 15 sujets et la longueur de la moelle (de C2 à T3). (haut) Coefficients de corrélation. (bas) p-values des corrélations. 119

Figure 6.7 : Corrélation de Spearman entre les AST de 15 sujets et la longueur de la moelle (de C2 à T3). (haut) Coefficients de corrélation. (bas) p-values des corrélations. 119

Figure 6.8 : Corrélation de Pearson entre les AST de 15 et l'épaisseur corticale des régions motrices du cerveau. (haut) Coefficients de corrélation. (bas) p-values des corrélations. 120

Figure 6.9 : Corrélation de Spearman entre les AST de 15 sujets et l'épaisseur corticale des régions motrices du cerveau. (haut) Coefficients de corrélation. (bas) p-values des corrélations. 120

LISTE DES SIGLES ET ABRÉVIATIONS

Français	Description	Anglais
ACP	Analyse en composantes principales	PCA
AST	Aire de section transverse	CSA
LCS	Liquide cérébrospinal	CSF
IRM	Imagerie par résonance magnétique	MRI
IRMd	IRM de diffusion	dMRI
SEP	Sclérose en plaques	MS
SLA	Sclérose amyotrophique latérale	ALS

CHAPITRE 1 INTRODUCTION

La moelle épinière est un organe majeur du corps humain. Enchâssée dans la colonne vertébrale et protégée par celle-ci, la moelle épinière est constituée d'une trentaine de voies spinales (axones, matière blanche) jouant un rôle de transmission de l'information, tant sensorielle que motrice, entre le cerveau et le système nerveux périphérique. La moelle épinière est également constituée de neurones (matière grise), qui permettent notamment d'activer les muscles, et d'assurer un contrôle adaptatif lors de la locomotion (Rossignol et al., 2006). Dès lors, il est aisé de comprendre l'impact qu'une lésion[2] de la moelle épinière (dite « lésion médullaire ») puisse avoir sur les fonctions motrices et sensorielles d'une personne. Le degré de handicap provoqué par une lésion médullaire, allant d'une baisse de sensibilité jusqu'à une paralysie d'une partie du corps, dépend du niveau auquel la lésion se situe, de la gravité/étendue de celle-ci, et du type de voies spinales atteintes.

Les lésions médullaires peuvent être causées par des traumatismes (accidents), accidents vasculaires, cancers ou encore par des maladies neurologiques (e.g., sclérose en plaque, sclérose latérale amyotrophique). L'évaluation de la gravité et de la progression des lésions est extrêmement importante pour effectuer des diagnostics et pronostics précoces des maladies, visant à les traiter plus efficacement. La communauté clinique a un besoin important de nouveaux biomarqueurs sensibles aux changements anatomiques et fonctionnels précoces provoqués par des lésions de la moelle épinière. En plus de fournir les informations nécessaires à la progression d'une maladie et à la compréhension de ses mécanismes sous-jacents, ces biomarqueurs permettraient la création d'outils d'évaluation de nouveaux traitements, indispensables à leur validation (Freund et al., 2012). L'imagerie par résonance magnétique (IRM), de par la multitude de contrastes offerts, peut nous permettre d'établir des biomarqueurs sensibles et reproductibles. Cette modalité d'imagerie possède de nombreux avantages par rapport aux autres modalités d'acquisition d'images, comme sa sensibilité aux tissus mous constituant le corps humain, et elle peut nous renseigner, de manière non invasive, sur les propriétés tant structurelles que fonctionnelles des tissus le constituant. Par ailleurs, l'IRM est non-ionisante (contrairement aux

---

[2] Le terme « lésion » utilisé tout au long de ce document est un terme générique définissant une atteinte à la moelle épinière.

rayons X), est donc sans danger pour l'être humain, et est dès lors un outil de choix pour l'imagerie de la moelle épinière.

De nombreuses métriques quantitatives tirées de l'IRM sont utilisées de nos jours pour l'évaluation de la macro- et microstructure de la moelle épinière. On peut notamment citer les informations sur le diamètre axonal et l'orientation des neurones présents dans la moelle, extraites par IRM de diffusion (IRMd), ou encore les informations reliés à la quantité de myéline entourant les axones, quantifiées à partir de l'imagerie par transfert d'aimantation. Ce type de métrique peut être corrélé avec l'état de progression de maladies neurodégénératives. Par exemple, la sclérose en plaques, qui provoque une démyélinisation des axones, cause une atrophie de la moelle épinière au niveau des lésions, qui peut être quantifiée en calculant l'aire de section transverse (AST) de la moelle (Figure 1.1). Cette mesure peut être effectuée à partir d'une segmentation[3] de la moelle épinière sur des images anatomiques du patient, comme des images IRM pondérées en T_1 ou pondérées en T_2.

Utile pour la mesure de l'atrophie de la moelle épinière, mais aussi pour l'identification de régions d'intérêt utilisées pour la quantification d'autres métriques, la segmentation de la moelle épinière n'est pourtant pas une tâche aisée. Sa structure longue et mince ainsi que l'importante variabilité de sa courbure (qui dépend notamment de la position du patient dans la machine IRM) limite l'utilisation d'information *a priori*. De plus, cette courbure variable rend l'automatisation des segmentations difficile. La majorité des méthodes de segmentation sont soit manuelles soit semi-automatiques et nécessitent d'importantes manipulations de la part d'un expert, rendant leur utilisations longues, coûteuses et sujettes à des biais de l'utilisateur, pour des études comptant un grand nombre de sujets. Une méthode automatique permettrait de mener des études multicentriques sur de larges cohortes de sujets tout en minimisant le biais induit par l'utilisateur. Une telle méthode doit de plus être indépendante du champ de vue de l'image[4], doit gérer la courbure de la moelle épinière ainsi qu'un contraste variable entre la moelle épinière et les structures avoisinantes.

---

[3] La segmentation d'un objet dans une image consiste en l'extraction de ses contours ou de la région qu'il englobe.

[4] Le champ de vue d'une image est la région du corps qu'elle couvre. Dans le reste de ce document, on définira le champ de vue d'une image en fonction des niveaux vertébraux qu'elle contient. Figure 1.1 → C1 à T2.

Afin de pouvoir comparer les mesures d'aire de section transverse de la moelle épinière entre plusieurs patients ainsi qu'avec les mesures effectuées sur une même personne à des moments différents, il est nécessaire de connaître la position de chaque mesure par rapport à un référentiel commun. Une identification des niveaux vertébraux ou des niveaux spinaux[5] dans l'image est donc requise pour effectuer cette mise en correspondance inter- et intra-patient. De plus, la mesure de l'atrophie de la moelle épinière sur des patients atteints de maladies neurodégénératives peut être exploitée dans un contexte clinique uniquement après avoir normalisé les mesures d'aire de section par rapport à des facteurs possiblement confondants tels que l'âge du patient, sa taille, son volume intracrânien, etc. Une étude de ces facteurs est nécessaire pour obtenir une méthode de quantification précise de l'atrophie de la moelle épinière.

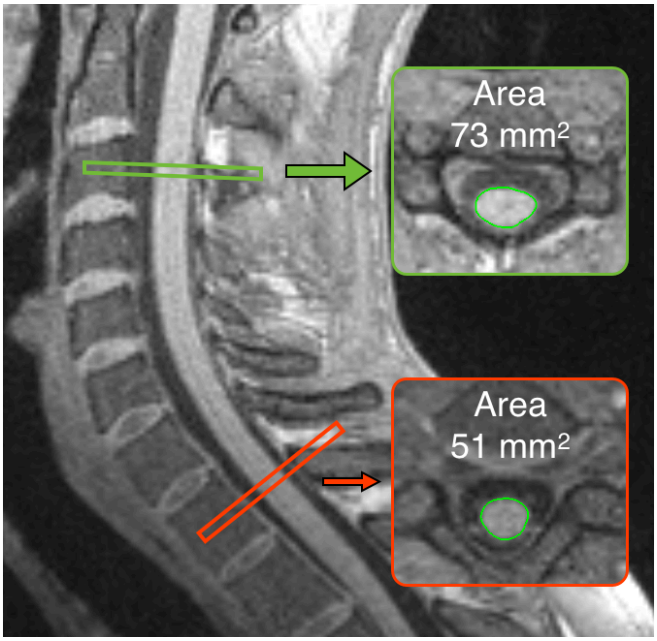

Figure 1.1 : Exemple de calcul des aires de section de la moelle épinière sur une image IRM pondérée en T_1. Une différence importante des mesures d'aire peut être observée dépendamment du niveau auquel elles sont effectuées. Cette image démontre de même quelques difficultés qu'une méthode de segmentation de la moelle épinière doit surmonter : importante courbure de la moelle, contraste variable et parfois manquant, etc.

---

[5] Les niveaux spinaux représentent les segments de la moelle épinière (aussi appelés « segments médullaires ») séparés par les nerfs spinaux sortant de la moelle vers le système nerveux périphérique.

L'objectif principal de ce projet de recherche est donc de **développer une méthode de segmentation complètement automatique de la moelle épinière** pouvant fonctionner sur différents contrastes d'images IRM, quelle que soit la région et capable de gérer efficacement la variabilité de courbure de la moelle. Cette méthode doit également être robuste par rapport aux variabilités et manques de contraste au sein de la moelle. Elle doit être capable de fournir des métriques précises et normalisées relatives à sa structure, permettant une comparaison aisée avec des valeurs standards, grâce à une détection des niveaux vertébraux.

1.1 Organisation du mémoire

Le présent mémoire s'organise comme suit. Le Chapitre 2 aborde les thèmes essentiels à la compréhension du projet, c'est-à-dire l'anatomie et l'histologie de la moelle épinière, quelques maladies neurodégénératives impliquant la moelle et l'imagerie par résonance magnétique de façon basique. Ce chapitre présentera aussi les méthodes de segmentation de la moelle épinière, la théorie des modèles déformables, ainsi que les méthodes d'identification des niveaux vertébraux existantes dans la littérature. Il présente également les principes de validation des méthodes de traitement d'images médicales et se termine par les objectifs de mon mémoire. Le Chapitre 3 présente brièvement la démarche scientifique suivie et les choix qui ont été effectués afin de répondre à ces objectifs, tandis que le Chapitre 4 et le Chapitre 5 présentent les deux articles scientifiques qui ont découlé de ce mémoire :

1. *Robust, accurate and fast automatic segmentation of the spinal cord*, publié dans le journal NeuroImage le 18 avril 2014 (en ligne) ;
2. *Parcelled segmentation of the spinal cord and spinal canal by vertebral levels using deformable models*, soumis à l'édition spéciale « Spine imaging » du journal IEEE Transactions on Medical Imaging (TMI) le 15 juillet 2014.

Le Chapitre 6 discute des différents aspects méthodologiques supplémentaires dont nous avons dû tenir compte pour développer et valider notre méthode, ainsi que de quelques résultats complémentaires. Le Chapitre 7 est une discussion générale du projet et le dernier chapitre conclut ce mémoire en résumant brièvement la démarche suivie et les résultats obtenus.

CHAPITRE 2 REVUE DE LA LITTÉRATURE

Ce chapitre contient une revue des connaissances propres au sujet de ce projet. La section 2.1 présente tout d'abord l'anatomie et l'histologie de la moelle épinière, importante pour comprendre les enjeux de la méthode de segmentation que je propose, ainsi que les principaux défis qu'elle devra surmonter. La section 2.2 décrit brièvement quelques maladies neurodégénératives de la moelle épinière et leur apparence macroscopique au niveau des images IRM. La section 2.3 énonce brièvement les principes fondamentaux de l'IRM et plus particulièrement des deux séquences IRM utilisées dans ce projet, les images pondérées en T_1 et en T_2 ainsi qu'un bref état-de-l'art de l'imagerie IRM de la moelle épinière. La section 2.4 réalise une revue de la littérature complète des méthodes de segmentation de la moelle épinière tandis que la section 2.5 expose les principes des modèles déformables, élément indispensable à la compréhension de la méthode développée au cours de ce mémoire. La section 2.6 décrit quelques méthodes d'identification des niveaux vertébraux. La section 2.7 donne quelques renseignements sur les problèmes de quantification de l'atrophie de la moelle épinière et la section 2.8 expose les principes de validation qu'une méthode de segmentation de la moelle épinière devrait respecter. Finalement, la question de recherche du présent mémoire ainsi qu'une synthèse de la revue de littérature et des objectifs globaux et spécifiques sont présentés dans la section 2.9.

2.1 Anatomie et histologie

2.1.1 Base cellulaire – Neurone et myéline

Un neurone est composé de trois parties principales : le soma, les dendrites et l'axone (voir Figure 2.1). Le soma est le corps du neurone. Il contient le noyau de la cellule et tous les organites (mitochondrie, réticulums endoplasmiques, ribosomes, etc.) permettant au neurone de vivre et de renouveler son matériel protéique et nucléique. Les dendrites forment une arborescence de filaments recouverts de synapses permettant de recueillir l'information provenant d'autres neurones. Les signaux nerveux acquis par tous les dendrites sont regroupées et transmis jusqu'au corps du neurone puis dans son axone. L'axone est une structure tubulaire hautement spécialisée dans la transmission de signaux électriques, ayant une longueur allant d'un millimètre jusqu'à plusieurs dizaines de centimètres (typiquement dans la moelle épinière) et un

diamètre de quelques micromètres. Certains axones sont entourés par un tissu appelé *myéline*, dont la fonction est de permettre une transmission rapide et efficace du signal nerveux. La myéline est une gaine lipidique générée par les cellules gliales, plus particulièrement par les oligodendrocytes dans le système nerveux central et par les cellules de Schwann au niveau du système nerveux périphérique. Cette gaine discontinue entourant les axones permet l'apparition d'un phénomène de conduction rapide du signal nerveux : la conduction saltatoire (Hartline et al., 2007).

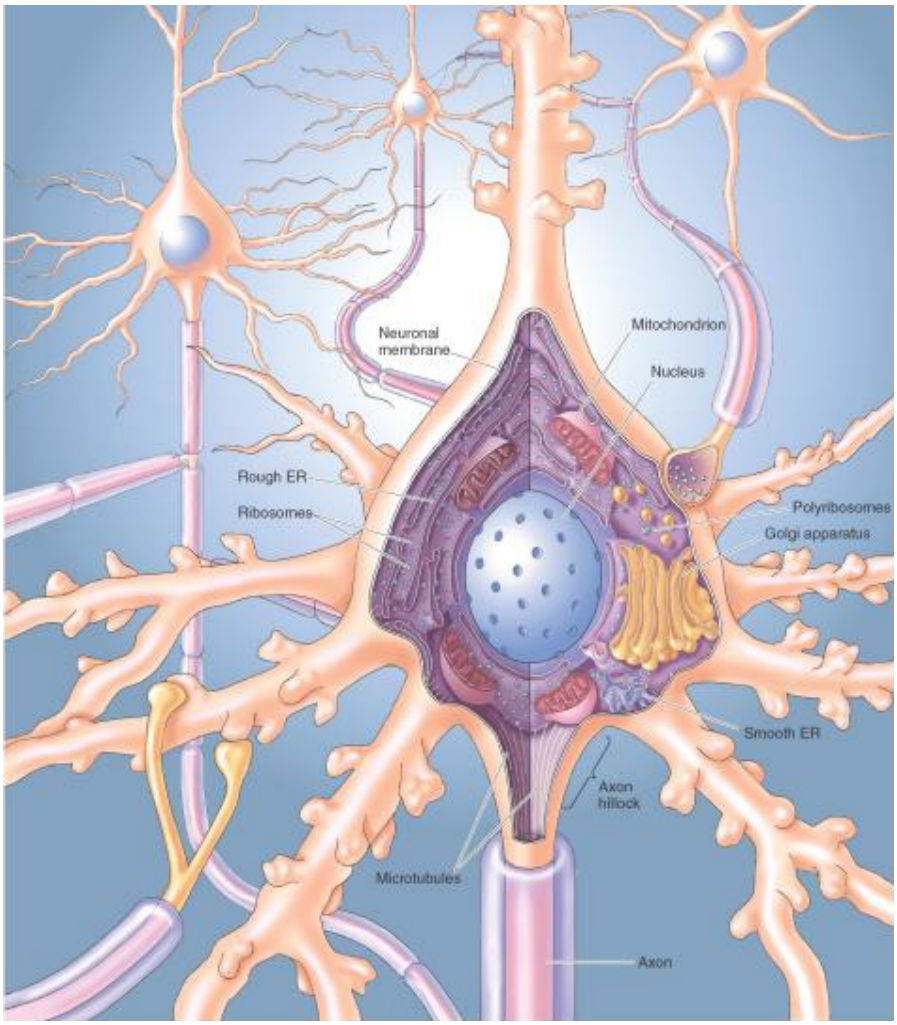

Figure 2.1 : Illustration d'un neurone (Bear et al., 2007). Le soma est la partie centrale du neurone. L'axone est le tube entouré d'une gaine de myéline transmettant l'information nerveux aux dendrites (tubules épineux) grâce à ses synapses.

2.1.2 Forme générale de la moelle épinière

La moelle épinière est un long et mince organe enchâssé dans la colonne vertébrale, commençant à la terminaison inférieure du tronc cérébral et se terminant généralement entre la première (L1) et la deuxième (L2) vertèbre lombaire chez l'adulte humain (voir Figure 2.2). Sa longueur moyenne est de 45 cm chez les hommes et 42 cm chez les femmes tandis que son diamètre est d'environ un centimètre et varie selon le niveau vertébral (Standring, 2009). La moelle épinière épouse la forme de la colonne vertébrale et présente donc une courbure variable, dépendante de l'individu ainsi que la position dans laquelle celui-ci se trouve. Elle est composée de 32 segments dits «spinaux », correspondant approximativement aux différents niveaux vertébraux : 8 cervicaux, 12 thoraciques, 5 lombaires et 5 sacraux. Chacun de ces niveaux est associé à un nerf spinal et porte le nom de sa vertèbre correspondante (à l'exception du niveau spinal C8, qui correspond au niveau vertébral T1). La moelle épinière se termine par le cône médullaire (au niveau de L2) et les nerfs spinaux présents au-delà du cône ne sont plus compacts, sont dès lors séparés par du liquide cérébrospinal et forment la *queue de cheval*. La moelle épinière a une géométrie quasi-tubulaire, et une coupe axiale à différents niveaux (voir Figure 2.2) démontre des formes circulaires ou elliptiques. Par ailleurs, on observe un élargissement relatif de la moelle épinière au niveau cervical (vertèbres C3 à T2) et au niveau lombaire (vertèbres T9 à T12).

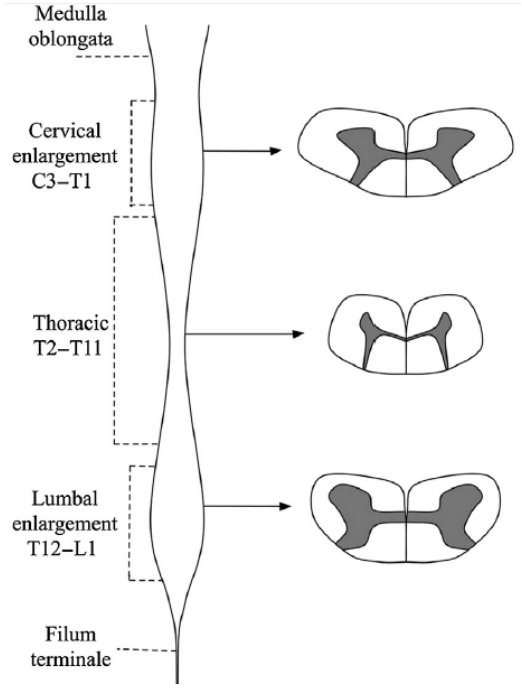

Figure 2.2 : Schéma représentant la forme variable (autant intérieurement que extérieurement) de la moelle épinière (Cohen-Adad et al, 2014).

2.1.3 Morphologie interne

La moelle épinière, organisée symétriquement par rapport au plan sagittal, est constituée de deux principaux tissus : la matière blanche (ou substance blanche) et la matière grise (ou substance grise). Inversement à l'organisation du cerveau, la matière blanche se situe en périphérie de la moelle épinière tandis que la matière grise se trouve au centre, présentant une

forme de « papillon » (voir Figure 2.2). La matière grise est principalement constitué des corps cellulaires des neurones spinaux inclus et peut se subdiviser en deux parties : les cornes ventrales et les cornes dorsales. La taille, la forme et l'orientation de ces cornes varient fortement entre individus ainsi qu'en fonction de la position vertébrale (Taso et al., 2014).

De manière analogue, la substance blanche est constituée des faisceaux d'axones, essentiellement parallèles, parcourant la moelle de haut en bas et de bas en haut. Elle peut être subdivisée en trois colonnes appelées respectivement colonne ventrale, colonne latérale et colonnes dorsale. Elle peut de même être divisée en régions dépendantes de l'origine des axones dans le cerveau et être ainsi organisée en tractus ou faisceaux, ascendants ou descendants. Le nom de chaque faisceau est directement en rapport avec son rôle et avec les régions auxquelles il est rattaché. Par exemple, les faisceaux spinothalamiques sont composés d'axones ascendants transmettant l'information de douleur, de toucher, de température et de pression de la moelle épinière jusqu'au thalamus.

2.1.4 Morphologie externe

Les nerfs spinaux entrent et sortent de la moelle épinière par des paires de faisceaux appelés respectivement *racines dorsales* et *ventrales*. Les nerfs traversent la pie-mère, la membrane arachnoïdienne et la dure-mère pour rejoindre le système nerveux périphérique.

Comme la croissance de la colonne vertébrale s'effectue plus rapidement que celle de la moelle épinière au cours de la croissance et du développement de l'individu, le niveau anatomique des segments de la moelle épinière ne correspond pas exactement avec le niveau vertébral (voir Figure 2.3). Dans la région supérieure de la moelle, les nerfs spinaux sortent directement de la colonne vertébrale tandis que dans la région inférieure, les nerfs longent la moelle avant de sortir de la colonne. Cette différence est variable selon les individus et il est nécessaire de connaître l'information de position tant spinale que vertébrale d'une lésion pour appréhender l'étendue de ses dégâts.

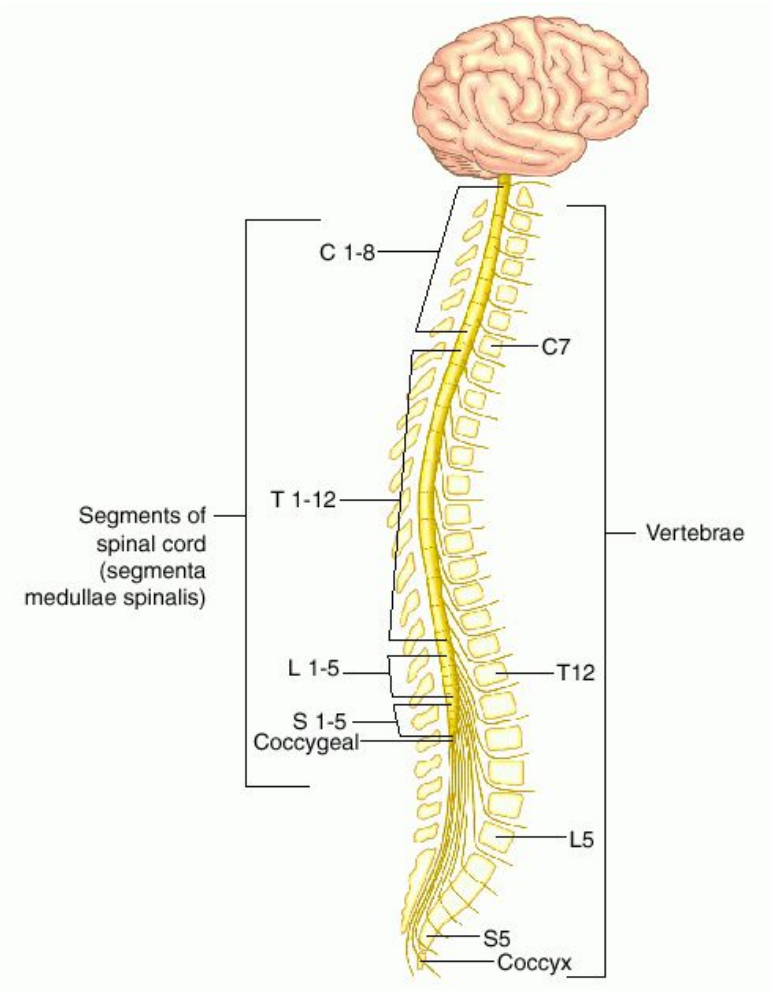

Figure 2.3 : Illustration de la différence entre les niveaux vertébraux et les segments spinaux. À cause de la croissance relative de la moelle épinière par rapport à la colonne vertébrale, la moelle épinière se termine au niveau des premières vertèbres lombaires. Tiré de (Dorland, 2007).

2.1.5 Variabilité inter-individus

Bien que sa forme générale soit peu variable, la moelle épinière présente des différences assez importantes en termes de taille et d'épaisseur entre individus ainsi qu'au niveau de son organisation interne (Fradet et al., 2014; Kameyama et al., 1994; Kameyama et al., 1996; Kato et al., 2012; Ko et al., 2004; Okada et al., 1994; Sherman et al., 1990). Comme nous le verrons plus tard dans ce mémoire, le volume de la moelle (ainsi que son aire de section transverse) est une mesure déterminante pour diagnostiquer de nombreuses maladies neurodégénératives. Ce volume peut être influencé par de nombreux paramètres anatomiques et/ou sociaux tels que la taille de la

personne, son âge, son sexe, son poids (Yanase et al., 2006) ainsi que le volume du cerveau et sa masse (Engl et al., 2013).

De nombreux groupes ont étudié l'influence de tels paramètres sur la moelle épinière, principalement au niveau cervical. Cependant, aucun consensus global n'a été atteint et de nombreuses contradictions, dépendamment de l'origine de l'étude, apparaissent. Une section de ce mémoire sera accordée à cette question de variabilité entre individus et son influence sur le diagnostic des maladies neurodégénératives (section 2.7).

De plus, la courbure et l'emplacement de la moelle épinière peuvent varier entre individus ainsi qu'au sein d'une même personne. En effet, cette courbure dépend du positionnement de la personne lors de l'acquisition, si elle est debout ou allongée, en position ventrale ou dorsale, avec son cou relevé ou non, présence de scoliose, etc. Ces défis représentent des obstacles importants afin de segmenter cet organe avec précision.

2.2 Lésions de la moelle épinière

Les lésions de la moelle épinière ont des origines nombreuses et ont des conséquences très variables selon la façon dont elles vont porter atteinte aux cellules de la moelle épinière. Dépendamment de leur position et de leur gravité, leur impact sur la qualité de vie d'une personne touchée peut être extrêmement important. Elles peuvent causer des pertes complètes ou partielles du système sensitif ainsi que du contrôle moteur, menant à des paralysies plus ou moins importantes de plusieurs parties du corps. Par exemple, une lésion au niveau de la voie corticospinale descendante dans les colonnes latérales peut notamment provoquer une faiblesse des mouvements de flexion et/ou une augmentation de la tension des muscles.

Les lésions médullaires peuvent être causées par des traumatismes (accidents), accidents vasculaires, cancers ou encore par des maladies neurologiques (e.g., sclérose en plaque, sclérose latérale amyotrophique). Dans le présent mémoire, nous ne nous concentrerons pas sur un type particulier de lésion, mais nous faisons l'hypothèse que la majorité des pathologies médullaires sont détectables par IRM en mesurant l'atrophie de la moelle épinière provoquée par une dégénérescence cellulaire ou par une démyélinisation des axones (Cohen-Adad et al., 2011).

2.2.1 Sclérose en plaques

La sclérose en plaques (SEP) est une maladie affectant la myéline entourant les axones de cellules nerveuses. Bien que les causes de cette maladie ne soient pas encore connues, ses impacts sur le système moteur et sensitif sont bien définis. La dégénérescence de la gaine de myéline (démyélinisation) provoque un ralentissement significatif de la conduction du signal nerveux, entraînant des gênes ou des manques de coordination dans le mouvement ainsi que de la faiblesse dans les muscles. L'analyse des symptômes de la maladie lors d'un examen physique est l'un des principaux outils diagnostic de la SEP mais est limité car (i) ces symptômes font généralement état d'un stade avancé de la maladie et (ii) des symptômes similaires mais relatifs à une autre pathologie peuvent se manifester, réduisant ainsi la spécificité du test. Le Panel international sur la SEP reconnaît l'IRM comme le plus sensible et le plus spécifique des tests para-cliniques pour le diagnostic de la SEP (McDonald et al., 2001). En effet, les lésions apparaissent en hyper-signal (séquence pondérée en T_2) ou en hypo-signal (séquence pondérée en T_1) sur les images IRM et leur taille et forme peuvent ainsi être déterminées. Les lésions détectées ne sont généralement pas récentes et cette méthode ne permet pas un diagnostic précoce de la maladie, ce qui est pourtant indispensable pour la traiter le mieux possible. L'utilisation d'agent de contraste permet d'aider à visualiser les lésions récentes.

Il a été prouvé que la démyélinisation des axones apparaît à un stade très précoce de la SEP (De Stefano et al., 2002). La myéline constituant une bonne part de l'espace occupé par les axones, la démyélinisation peut être observée de façon macroscopique dans la moelle épinière et dans le cerveau en observant leur volume au cours du temps. Plusieurs études ont prouvé que cette atrophie peut être quantifiée grâce à l'aire de section transverse de la moelle épinière telle que présentée sur la Figure 1.1 (Losseff et al., 1996; Lundell et al., 2011; Mann et al, 2007) ou à partir du volume de la moelle épinière au niveau de la lésion (Chen et al., 2013; Hickman et al., 2003; Lin et al, 2003), menant à de nouvelles techniques de diagnostic de cette maladie.

2.2.2 Sclérose latérale amyotrophique

La sclérose latérale amyotrophique (SLA) est une maladie neurodégénérative affectant les motoneurones α du cerveau et de la moelle épinière, provoquant une perte du mouvement volontaire. À l'instar de la sclérose en plaques, les causes exactes de cette maladie sont inconnues

à ce jour mais certains indices pointent vers des mutations du gène de l'enzyme *superoxyde dismutase*, impliquée dans la détoxification de la cellule. Une perte d'activité de cette enzyme provoquerait donc l'accumulation de radicaux libres dans la cellule, menant à sa mort. D'autres pistes posent l'hypothèse que la mort des neurones moteurs serait due à l'altération d'un transporteur membranaire du glutamate, menant à une sur-stimulation de la transmission de cet acide aminé, ce qui provoque son accumulation extracellulaire et peut mener à la mort cellulaire (Bear et al., 2007).

Bien que les mécanismes de la mort sélective des motoneurones associés à la SLA ne soient pas encore compris, il est possible d'observer son impact au niveau de la moelle épinière à partir de l'IRM à des fins de diagnostic et de pronostic. De récentes études ont permis de corréler la dégénérescence des motoneurones avec l'atrophie de la moelle épinière (Cohen-Adad et al., 2011; Branco et al., 2013). Cette atrophie a été quantifiée à partir d'images IRM de la moelle épinière.

2.3 Imagerie par résonance magnétique de la moelle épinière

À cause de son petit diamètre (~1 cm) et des mouvements de la moelle et des organes proches (cœur, poumons), la moelle épinière est un organe très difficile à imager par IRM. La plupart des modalités d'imagerie médicale existantes (tomodensitométrie, radiographie, ultrasons, etc.) peinent à fournir un contraste suffisant pour la visualiser correctement. Grâce à ses propriétés physiques, l'IRM est devenu un outil très adapté pour imager les tissus mous dans le corps humain et particulièrement pour étudier la moelle épinière, tant au niveau structurel (et micro-structurel) qu'au niveau fonctionnel.

2.3.1 Fondements physiques

Le nom de l'imagerie par résonance magnétique (IRM) provient du fait que ce type d'imagerie se base sur les propriétés magnétiques des noyaux nucléaires des atomes présents dans les tissus que l'on cherche à imager. Le fonctionnement de base de l'IRM consiste à placer l'humain dans un fort champ magnétique constant B_0 (voir Figure 2.4) et à exciter les protons d'hydrogène du corps par des radiofréquences. La détection de l'onde réémise permet de produire une cartographie des noyaux d'hydrogène (contenu principalement sous forme d'eau ou de lipides) dans les différents tissus.

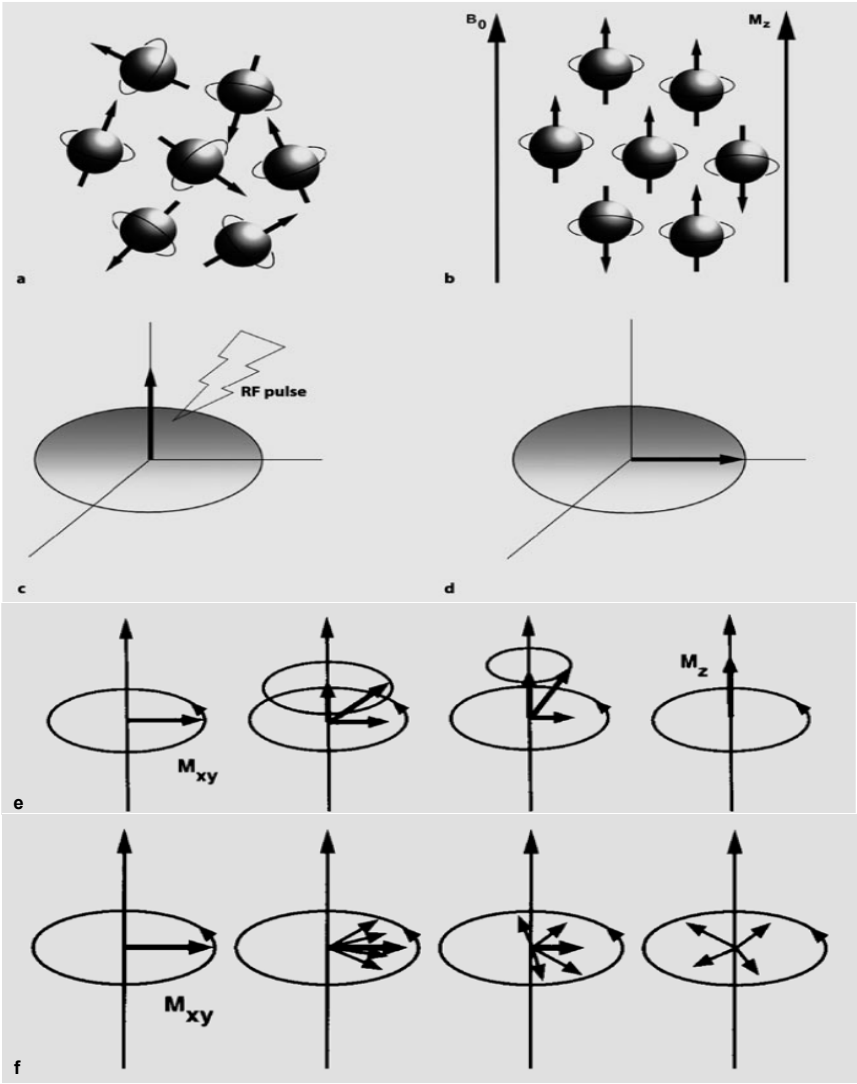

Figure 2.4 : Illustration du fonctionnement de l'imagerie par résonance magnétique. (a) Sans champ magnétique externe, les spins des protons tournent autour de leur axe dans des directions aléatoires à la fréquence de Larmor (e.g. 127 MHz à 3 tesla). (b) Quand ils sont placés dans un champ magnétique constant B_0, la plupart des spins s'alignent le long de ce champ, induisant alors une magnétisation longitudinale M_z. (c) Une onde en radiofréquence de 90° est alors appliquée, ce qui a pour effet de (d) mettre en phase les spins des protons et induire une magnétisation transverse M_{xy} qui précesse à la fréquence de Larmor. Lorsque l'on stoppe l'onde de radiofréquence, les spins des protons vont retrouver leur stabilité par deux processus de relaxation : (e) la relaxation longitudinale, qui correspond aux spins se réalignant avec le champ B_0 et qui est caractérisée par le temps de relaxation T_1, et (f) la relaxation transverse, qui correspond au déphasage des spins dans le plan XY et qui est caractérisée par le temps de relaxation T_2. Tiré de (Weishaupt et al., 2008).

Suite à l'impulsion de radiofréquence, deux types de relaxation des protons se produisent : la relaxation longitudinale (T_1) et la relaxation transverse (T_2). Les différences de liaison des protons d'hydrogène avec les molécules avoisinantes résultent en des temps de relaxation T_1 et T_2 sensiblement différents entre les tissus. La modulation des paramètres de l'IRM (temps de répétition TR, temps d'écho TE, etc.) permet ainsi de différencier de nombreux tissus grâce à une variation des contrastes. L'encodage spatial en IRM (localisation des spins) se fait par la manipulation de la phase des spins en fonction de leur localisation spatiale. Cette manipulation est effectuée grâce aux bobines de gradient magnétique.

Les deux séquences d'acquisition d'image nous intéressant dans ce projet sont les images pondérées en T_1 et les images pondérées en T_2, offrant deux différents types de contraste, inversés par rapport au couple moelle épinière / liquide cérébro-spinal (LCS) dont des exemples sont présentés à la Figure 2.5. Ces deux séquences ont été choisies car elles font généralement partie des acquisitions standards d'un examen IRM. À noter que dans ce cas-ci, le signal du LCS est faible car la séquence de pondération T_1 inclut un pulse de pré-saturation (séquence inversion-récupération), dont le temps d'inversion correspond au T_1 du LCS (environ 1.2 s), ce qui n'est pas le cas de toutes les séquences en pondération T_1.

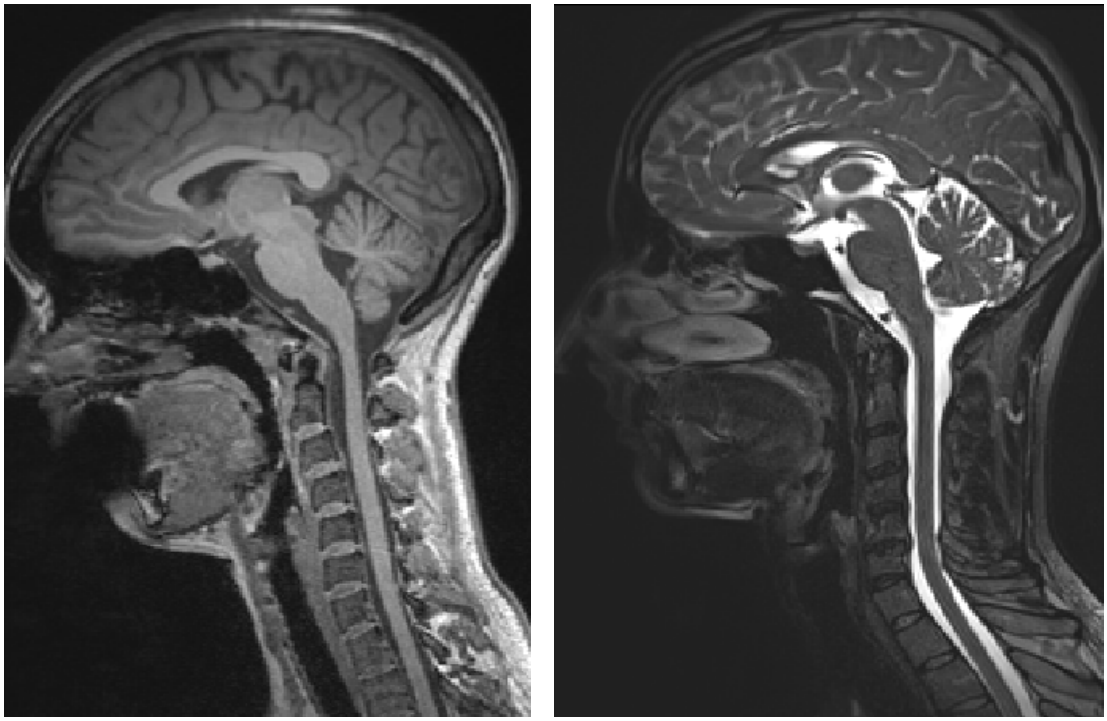

Figure 2.5 : Exemple d'image IRM en coupe sagittale. À gauche, une image IRM pondérée en T_1 (encodage 3d, inversion-récupération, écho de gradient) où la moelle apparait en clair par rapport au LCS. À droite, une image IRM pondérée en T_2 (encodage 3d, turbo spin echo) où la moelle apparait sombre par rapport au LCS.

2.3.2 Imagerie IRM de la moelle épinière : méthodes et difficultés

De nombreuses techniques ont été développées au cours des dernières années afin non seulement d'imager la structure anatomique de la moelle épinière (images pondérées en T_1 ou T_2), mais aussi d'estimer l'activité neuronale (IRM fonctionnelle). De récents développements ont également permis de déterminer la microstructure de la moelle épinière (diamètre et orientation des axones, fraction volumique de myéline, etc.) grâce à une utilisation particulière de l'IRM de diffusion (dMRI) et au transfert d'aimantation (Zhang et al., 2012; Alexander et al., 2010). De plus, l'analyse moléculaire de la moelle épinière est également possible grâce à la spectroscopie par résonance magnétique (Gomez-Anson et al., 2000; Moffett et al.,, 2007; Ciccarelli et al., 2007; Ciccarelli et al., 2010; Marliani et al., 2007; Kendi et al., 2004; Henning et al., 2008; Cohen-Adad et al., 2014). Toutes ces possibilités donnent à l'IRM un potentiel énorme dans la recherche de biomarqueurs des lésions de la moelle épinière, ainsi que pour le diagnostic et pronostic de ces lésions (Cadotte et al., 2011).

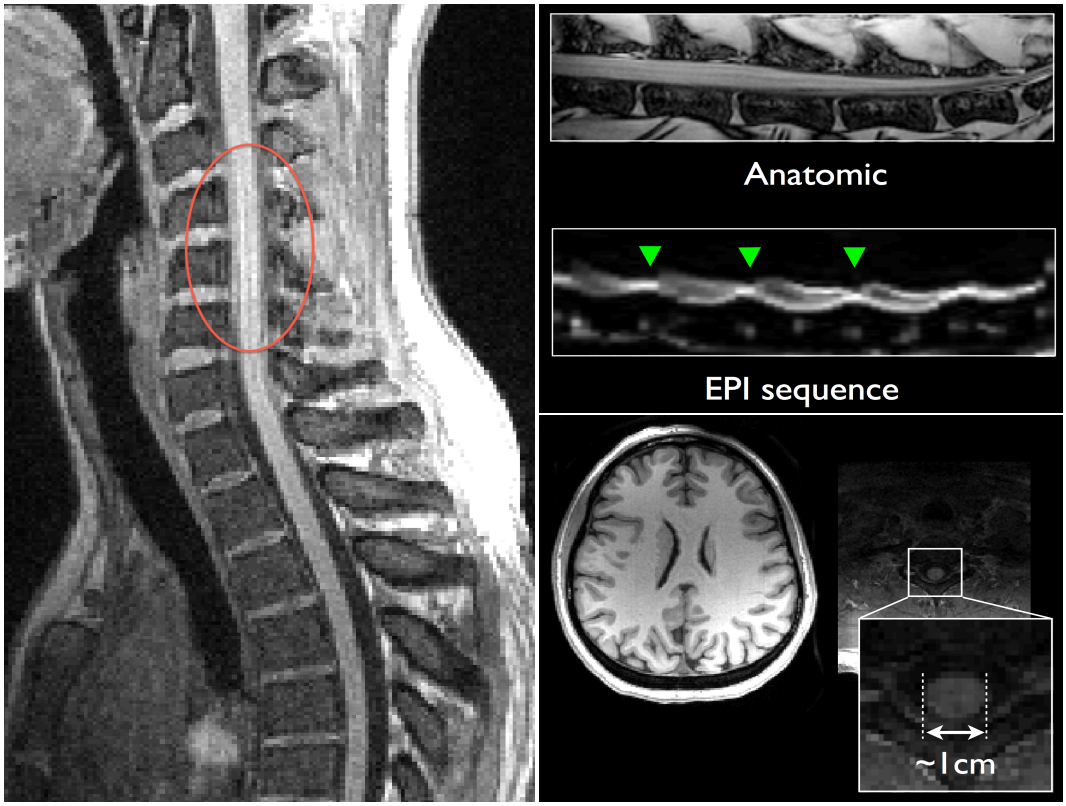

Figure 2.6 : Imager la moelle épinière est un challenge. Quelques exemples d'artefacts dans les images de moelle épinière : les mouvements de flux de LCS (à gauche), les différences de susceptibilité magnétique entre les tissus à leur interface, pour des images anatomiques et particulièrement pour les séquences EPI (Echo Planar Imaging) (en haut à droite). De plus, la moelle épinière est relativement petite (~1cm) par rapport au reste du système nerveux central (en bas à droite).

Cependant, imager la moelle épinière présente encore de nombreux défis, tant au niveau de l'acquisition que du traitement des images (voir Figure 2.6). Les images IRM de la moelle épinière sont notamment perturbées par des artéfacts de susceptibilité magnétique (aux interfaces avec disques intervertébraux, oxygène paramagnétique dans la cavité pulmonaire) ou de mouvements physiologiques (respiration, flux de LCS, etc.). Ces deux problématiques, ajoutées au faible diamètre axial de la moelle épinière, font partie de l'environnement immuable entourant la moelle et ne peuvent être modifiées.

Une partie de la communauté scientifique spécialisée en imagerie de la moelle épinière a pour objectif d'améliorer la qualité des images acquises, en augmentant par exemple la résolution spatiale et le rapport signal/bruit. Ces améliorations passent par une optimisation des

composantes matérielles au niveau des machines IRM, tout comme au niveau du traitement des images. De nouvelles antennes pour le cou ont par exemple été développées (Cohen-Adad et al., 2010). Ces antennes sont optimisées pour la sensibilité (SNR) et leur nombre important d'éléments de réception indépendants (32 canaux) permettent une imagerie parallèle efficace, et donc une réduction des artefacts de susceptibilité magnétique (Griswold et al., 2002; Pruessmann et al., 1999). De même, on note le développement de nouvelles séquences de pulse, optimisées pour la réduction du champ de vue dans la direction d'encodage de phase, induisant une réduction des distorsions liées aux artefacts de susceptibilité magnétique (Dowell et al., 2009; Wheeler-Kingshott et al., 2002; Wilm et al., 2007).

Le traitement des images IRM permet de réduire, après l'acquisition des images, les problèmes dus à des artéfacts technologiques, les différences physiologiques ou même du bruit, et permet une analyse plus efficace et plus précise. L'exemple le plus commun est la correction du mouvement. Ce problème provoque un flou dans l'image à faible amplitude et des artéfacts « fantômes » à grande amplitude. Ces effets sont présents dans la moelle épinière lorsque le patient bouge la tête dans le scanner ou lorsque qu'il respire à un rythme plus élevé. On peut également observer un déplacement de la moelle épinière avec les battements du cœur. La correction de ces mouvements est la plupart du temps réalisée en calculant une transformation rigide (translation + rotation) ou non-rigide (i.e. déformation difféomorphique) pour chaque coupe de l'image (Brosch et al., 2002; Cohen-Adad et al., 2010; Raj et al., 2001).

Un autre exemple de traitement d'image important en imagerie de la moelle épinière est l'application d'un correcteur d'inhomogénéité du signal. En effet, il est connu en IRM que l'intensité du signal (valeur d'un voxel[6]) décroît avec la distance par rapport aux antennes. Lors d'acquisition d'images centrées sur la tête du sujet, on observera donc une décroissance généralisée (un biais) de l'intensité de l'image dans la direction supérieur-inférieur. Les inhomogénéités du signal peuvent être également causées par un couplage inductif entre les antennes de réception, ou une inhomogénéité du champ durant l'excitation. L'effet de ce type de problème peut être réduit par l'application d'un filtre N3 (*non-parametric non-uniform intensity*

---

[6] Un voxel représente un élément de la grille régulière qu'est une image en trois dimensions (ou plus). Un voxel est l'équivalent 3D d'un pixel.

normalization ; Sled et al., 1998) ou N4 (extension du filtre N3 ; Tustiton et al., 2010) qui normalise les basses fréquences de l'intensité dans l'image.

Le filtre N3 tente d'estimer de façon itérative le champ multiplicatif correctif F à appliquer à l'image pour uniformiser son intensité. La distribution de l'intensité des tissus réels U est également estimée pour éliminer la dépendance de l'anatomie sur l'estimation de la

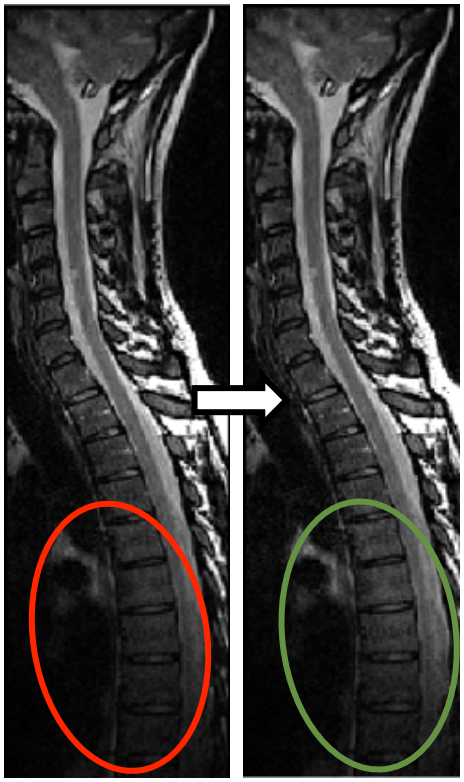

Figure 2.7 : Exemple d'application d'un filtre correcteur de l'uniformité de l'intensité de l'image. À gauche est présentée l'image originale et à droite l'image corrigée. On peut notamment observer des variations d'intensité au niveau des vertèbres lombaires, bien que la différence ne soit pas flagrante.

correction. Dans cette méthode, le champ correcteur est défini comme le champ multiplicatif F maximisant le contenu fréquentiel de U de sorte que F ne contienne que les basses fréquences de l'image, correspondantes aux inhomogénéités du signal IRM. Cette maximisation passe par un lissage important de l'image au moyen d'une approximation B-spline dont les paramètres influencent grandement les résultats du correcteur N3. Tustison et al. (2010) ont amélioré l'algorithme d'approximation B-spline pour le rendre moins dépendant de ses paramètres. Un

exemple de l'effet du filtre N4 sur une image IRM de la moelle épinière est visible sur la Figure 2.7.

De nombreux réducteurs de bruit peuvent également être envisagés avant l'analyse d'images IRM. On peut notamment utiliser de très basiques filtres gaussiens ou médians, ou des filtres plus complexes tels que le filtre moyenneur non local et adaptatif (Manjon et al., 2010).

2.4 Méthodes de segmentation de la moelle épinière

Les applications cliniques d'une segmentation de la moelle épinière sont nombreuses. La plus pertinente dans ce projet est d'offrir la possibilité de calculer les aires de section transverses de la moelle épinière et d'ainsi quantifier l'atrophie potentielle de celle-ci en cas de maladies neurodégénératives telle que la sclérose en plaques. Plusieurs auteurs ont proposé des méthodes permettant de segmenter la moelle et d'en calculer les aires de façon semi- ou pseudo-automatique dans le but de corréler leur diminution avec la détérioration de fonctions motrices ou sensitives (e.g. EDSS[7]) et d'établir le diagnostic et pronostic des maladies (Chen et al., 2013; Coulon et al., 2002; Horsfield et al., 2010; Losseff et al., 1996). D'autres auteurs ont développé des méthodes similaires de segmentation de la moelle épinière dans le domaine de la radiothérapie (Archip et al., 2002; Burnett et al., 2004; Nyul et al., 2005). En effet, la thérapie par rayons X de tumeurs dans la région de la moelle épinière peut avoir des conséquences sur celle-ci, engendrant des lésions indésirables. Il est donc important d'offrir une procédure de localisation de la moelle épinière. En outre, une équipe de recherche en Inde a développé une méthode automatique de segmentation de la moelle épinière de chats en vue d'implanter des électrodes pour l'étude de la restauration de fonctions motrices post-lésions (Mukherjee et al., 2010). Les sous-sections suivantes vont présenter en détail les méthodes existantes de segmentation de la moelle épinière en différenciant autant les méthodes automatiques que non-automatiques, ainsi que les méthodes fonctionnant sur des images en deux dimensions ou dans un volume 3D. Bien que les contrastes en jeu ne soient pas tout à fait similaires, nous nous sommes intéressés aux méthodes segmentant tant la moelle épinière que le canal spinal en imagerie par

---

[7] EDSS = *Expended Disability Status Scale*. Il s'agit d'un score clinique fort utilise dans le diagnostic et pronostic de maladies neurodégénératives, faisant état des fonctions motrices et sensitives du patient.

résonance magnétique et en tomographie à rayons X (CT-scan). Les méthodes segmentant la moelle se basent sur l'identification d'une différence de contraste entre la moelle et le liquide cérébro-spinal. Ces méthodes proposent des propriétés intéressantes qui pourraient être utiles dans le cadre de ce projet. Les méthodes de segmentation sont généralement séparées en cinq catégories, des plus simples aux plus évoluées : (i) les méthodes basées sur une binarisation, (ii) les méthodes basées sur la détection de contours, (iii) les méthodes utilisant des régions (croissance de région, *split&merge*), (iv) les méthodes par *watershed* et (v) les méthodes basées sur la minimisation d'« énergie ». Les méthodes de segmentation de la moelle épinière peuvent généralement être considérées de « haut niveau » et une nouvelle catégorisation serait plus judicieuse pour les classer : (1) les méthodes basées sur l'intensité, qui regroupent les catégories (i), (ii) et (iii) de la précédente classification, (2) les méthodes de minimisation d'énergie basée sur l'image (template[8], atlas, graph cut, etc.) et (3) les méthodes de minimisation d'énergie utilisant des contours/surfaces actif(ve)s. Un tableau récapitulatif des méthodes existantes est présenté à la fin de cette section (section 2.4.3).

2.4.1 Tomographie à rayons X

Une modalité d'imagerie irradiante comme les rayons X ne permet pas de différencier la moelle épinière du liquide cérébrospinal. En effet, les mécanismes d'absorption des rayons X lors de leur passage dans le corps humain offrent peu de contraste entre les liquides et les tissus mous. Les os, par contre, absorbent bien les rayons X et sont particulièrement bien visibles sur les images de radiographie ou tomodensitométrie (CT). Par conséquent, les méthodes de segmentation de la moelle pour les images CT segmentent en réalité le canal spinal, délimité par les vertèbres. De plus, la finalité de ces méthodes n'est généralement pas d'imager directement la moelle épinière mais plutôt d'initialiser une méthode de segmentation des vertèbres ou bien de définir une région d'intérêt à éviter lors d'une radiothérapie ou d'une chirurgie.

---

[8] Un template est une image représentative d'un ensemble d'autres images, souvent calculé en en calculant la moyenne.

2.4.1.1 Méthodes basées sur l'image (binarisation, détection de bords, régions)

Karangelis et al. (2002) ont développé une méthode de segmentation du canal spinal sur des images axiales de vertèbres et de la moelle épinière sur CT. Cette méthode applique une binarisation de l'image (avec un seuil fixé) couplé avec un filtre de détection de bords avant de lancer une recherche des bords des vertèbres par lancer de rayons (à partir d'un point initial fourni par l'utilisateur). Le canal spinal est reconstruit en trois dimensions à partir de multiples coupes axiales par interpolation non-linéaire. Cette méthode de segmentation rapide (1-2 secondes) donne des résultats précis (distance moyenne = 1.5 mm) mais est très sensible au seuil de binarisation.

Rangayyan et al. (2006) ont créé un algorithme simple et complètement automatique de segmentation du canal spinal sur des volumes 3D CT dans un objectif de radiothérapie (délimitation d'une région à risque). Les tissus non nécessaires à la segmentation tels que la peau, la graisse sont tout d'abord retirés des images (axiales) grâce à la connaissance de leur contraste (en unités Hounsfield) et de leur position. L'initialisation de la méthode de segmentation est fournie par une détection de cercles utilisant la transformée de Hough (voir Figure 2.8) sur une image des régions corticales des vertèbres. Les points fournis par l'initialisation sont utilisés pour démarrer une méthode de croissance de région à l'intérieur du canal spinal, suivie par plusieurs

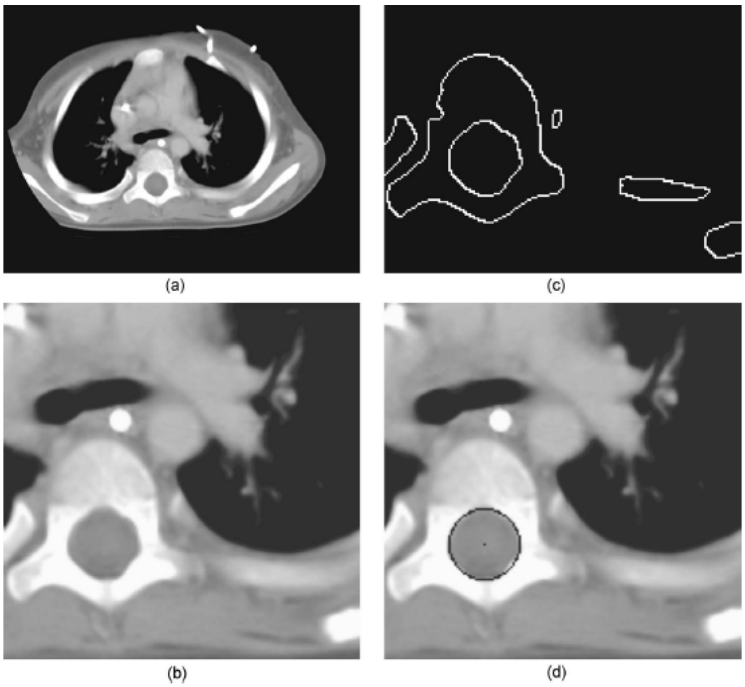

Figure 2.8 : Processus de détection du canal spinal développé par Rangayyan et al., 2006. (a) image originale; (b) sélection d'une région d'intérêt et (c) extraction des bords de l'image. (d) détection du canal spinal par détection de cercle grâce à la transformée de Hough. Tiré de Rangayyan et al., 2006).

opérations morphologiques (binarisation et fermeture). Cette méthode se base sur des connaissances *a priori* de la structure et de la position du canal spinal pour le détecter de manière automatique (transformée de Hough) et fournit une segmentation précise de celui-ci (distance maximale = 1.7 mm).

Récemment, Kim et al. (2009) ont utilisé une méthode d'extraction automatique de la moelle épinière pour initialiser une segmentation des vertèbres. Cette extraction est initiée par des connaissances de l'intensité (en unités Hounsfield) de la moelle et réalisée par la propagation d'une sphère à rayon variable. Par la suite, une détection des disques intervertébraux par analyse de profil d'intensité permet le positionnement complètement automatique de modèles déformables de vertèbres. Bien qu'aucune validation n'ait été directement effectuée sur l'extraction de la moelle épinière, les vertèbres ont été segmentées des volumes CT de manière précise, prouvant l'efficacité de la méthode.

2.4.1.2 Méthodes de minimisation d'énergie basées sur les contours actifs / surfaces actives

Archip et al. (2002) ont démontré la faisabilité de l'automatisation d'une méthode de segmentation du canal spinal sur des images CT, une fois encore pour la radiothérapie. Leur approche consiste en la recherche du canal spinal et de la moelle épinière grâce à une carte des structures anatomiques du corps humain (*anatomical structure map*). Cette carte est constituée de la position relative des organes du corps humain les uns par rapport aux autres et un algorithme de recherche logique permet de détecter le canal spinal grâce à la position des autres organes. De multiples stratégies sont intégrées à cette méthode pour segmenter le canal spinal (e.g. contour actif, croissance de région) même en cas d'échec dû à un manque de contraste. Cet algorithme permet d'identifier la moelle épinière efficacement et avec une précision convenable (85% de contours correctement détectés) avec un temps de calcul relativement faible (~ 5 minutes).

Burnett et al. (2004) ont proposé un prototype de modèle déformable pour des images CT et l'ont validé en extrayant les contours du canal spinal. Cette méthode est composée de trois étapes, appliquées sur chaque coupe axiale : une détection de bords utilisant les *wavelets* est tout d'abord appliquée, suivie par un positionnement d'un *template* déformable et enfin par la relaxation (déformation) de ce *template* sur les bords du canal spinal. Chaque segmentation 2D est par la suite couplée pour former la segmentation 3D du canal spinal, donnant des résultats très précis (91% de contours acceptables). Les interventions manuelles de cette technique consistent

en la pose de multiples points le long de la moelle épinière ainsi qu'en des corrections manuelles de mauvaises segmentations. Dans cette étude, les modèles déformables (voir section 2.5) ont prouvé leur efficacité pour des contours dont certaines parties manquent de contraste ainsi qu'en présence de bruit (voir Figure 2.9) et sont dès lors un outil de choix pour la segmentation de la moelle épinière.

Figure 2.9 : Exemple de segmentation du canal spinal dans une image CT à l'aide de la méthode développée par Burnett et al. (2004). Cette méthode fonctionne même en présence de bruit et gère le manque de contraste. Tiré de (Burnett et al., 2004).

Par la suite, Nyul et al. (2005) ont développé une méthode « automatique » (nécessitant un point d'initialisation à l'utilisateur) de segmentation de la moelle épinière et du canal spinal. Après avoir extrait une région d'intérêt en utilisant les informations sur les structures avoisinantes, la moelle est segmentée par contour actif (*snake*) sur des images axiales et par propagation dans les directions inférieure et supérieure. Le canal spinal est quant à lui segmenté par une croissance de régions. Bien que les résultats des deux segmentations (moelle épinière et canal spinal) semblent très prometteurs, il convient de se demander comment les paramètres de la segmentation de la moelle épinière ont été ajustés. En effet, l'imagerie par tomodensitométrie étant très peu sensible aux tissus mous (et donc à la moelle épinière), ces résultats peuvent être

discutables et ceux fournis par les auteurs ne sont pas suffisants pour apprécier totalement la qualité de la méthode.

2.4.2 Imagerie par résonance magnétique

Grâce aux développements des technologies par IRM, les 20 dernières années ont vu naître de nombreuses méthodes permettant de segmenter la moelle épinière sur des images 2D ou 3D, pour différents types de contraste et pour différentes applications. Tel que mentionné précédemment, l'un des objectifs principaux de telles méthodes est de calculer des métriques/marqueurs de l'état de la moelle épinière, comme son aire de section transverse ou son volume. Les maladies ciblées peuvent être neurodégénératives, comme la SEP ou la sclérose latérale amyotrophique (SLA). Les lésions traumatiques sont aussi ciblées ainsi que l'aide au diagnostic ou l'aide à la chirurgie. Les sous-sections suivantes décrivent chacune de ces méthodes et énoncent les avantages/désavantages généraux de celles-ci. Le Tableau 2.1 résume les méthodes existantes.

2.4.2.1 Méthodes basées sur l'image (binarisation, détection de bords, régions)

À ma connaissance, Losseff et al. (1996) ont été les premiers à développer une méthode de segmentation de la moelle épinière sur des images IRM dans le but de quantifier une métrique clinique. Bien que très simple, cette technique a permis de calculer de façon précise et reproductible l'aire de section de la moelle et d'en faire une mesure de son atrophie en cas de lésions. Les intensités moyennes de la moelle et du liquide cérébrospinal sont calculées grâce aux contours sommaires effectués par un utilisateur sur une image axiale de la moelle épinière. À partir de ces intensités moyennes, une technique de croissance de régions permet d'extraire les bords de la moelle épinière et d'en calculer l'aire.

Tench et al. (2005) ont démontré l'intérêt de corriger les aires de section par rapport au volume partiel[9] et à l'orientation de la moelle épinière. Leur méthode calcule tout d'abord les bords de l'image par l'application d'un filtre de Sobel en deux dimensions et sélectionne les bords de la moelle épinière grâce à un point fourni par l'utilisateur, pour ensuite en calculer l'aire

---

[9] L'effet de volume partiel correspond à la présence de plusieurs tissus dans un même voxel, rendant l'interprétation de son contenu difficile.

de section transverse. Cette mesure est ensuite corrigée pour tenir compte du volume partiel de la moelle épinière dans les voxels proches du LCS ainsi que pour tenir compte de l'orientation de la moelle. Leur méthode a été validée sur des images pondérées en T_1 et a été utilisée dans une étude longitudinale (4 ans) de patients touchés par la SEP.

Entre temps, Behrens et al. (2003) ont développé une méthode générale pour segmenter des structures tubulaires dans des images médicales. La méthode est basée sur la transformée de Hough randomisée, couplée avec l'application d'un filtre de Kalman, permettant de détecter une succession de cylindres dans une image en trois dimensions. Sans avoir été validée sur des images réelles, cette méthode a été testée sur des images synthétiques de tubes en présence de bruit, ainsi que sur des images IRM réelles, en segmentant l'aorte et la moelle épinière. Bien que l'approche soit prometteuse, les résultats visuels de la moelle épinière présentent de fortes irrégularités, probablement dues à l'assemblage de multiples cylindres (voir Figure 2.10). De plus, la transformée de Hough est une méthode très lourde en temps de calcul (de nombreux paramètres à estimer).

Figure 2.10 : Segmentation de la moelle épinière sur une image IRM pondérée en T_1 grâce à la transformée de Hough randomisée (Behrens et al., 2003). Des irrégularités sont visibles sur la surface segmentée. Tiré de (Behrens et al., 2003).

2.4.2.2 Méthodes de minimisation d'énergie basées sur les contours actifs / surfaces actives

Coulon et al. (2002) furent les premiers à développer un algorithme de segmentation de la moelle épinière sur des images IRM en se basant sur une surface active. Pour l'initialisation de la méthode, l'utilisateur doit insérer plusieurs points au centre de la moelle tout au long de la direction axiale du volume. Une surface B-spline 3D, de forme tubulaire, est alors construite autour des points et déformée vers les bords de la moelle épinière par minimisation d'une équation d'énergie. Cette équation est constituée de forces externes, basées sur le gradient et le laplacien de l'image, poussant la surface vers la moelle épinière, ainsi que de contraintes internes, empêchant la surface de présenter des courbures aberrantes et trop élevées. Le principal désavantage de cette méthode est son important temps de calcul. En effet, elle permet d'obtenir une segmentation précise de la moelle épinière en plusieurs heures (jusqu'à 10 heures de calcul pour l'optimisation). Bien que coûteuse en temps de calcul, cette méthode fournit pour la première fois des mesures d'aires de section transverses de la moelle à n'importe quel niveau vertébral (sans toutefois les identifier) en tenant directement compte de l'orientation de la moelle.

Plus récemment, Horsfield et al. (2010) ont repris l'approche de surface active de (Coulon et al., 2002) mais en simplifiant le type de surface. Partant de la même initialisation (points au centre de la moelle tout le long de l'organe), un cylindre constitué de disques orientés est construit le long de la moelle épinière. La déformation de la surface est réalisée grâce à un processus itératif de modification des rayons de chaque disque vers les hauts gradients de l'image, couplé à des contraintes de lissage de la surface pour éviter les déformations aberrantes. La déformation s'arrête lorsque les rayons ne bougent plus de façon significative. Grâce à la simplicité de la représentation de la surface, cette méthode est bien plus rapide que celle de (Coulon et al., 2002) et donne une segmentation de la moelle épinière en quelques minutes. Elle est cependant moins précise et ne donne pas de bons résultats lorsque le contraste est faible ou qu'il manque du liquide cérébrospinal autour de la moelle. Horsfield et al. (2010) ont été les premiers à valider leur méthode sur différents types d'images IRM (pondérées en T_1 et en T_2).

De nombreux auteurs ont segmenté la moelle épinière sur des images IRM en deux dimensions. Van Uitert et al. (2005) ont utilisé une segmentation *level-set* précédée par quelques étapes de pré-processing (lissage anisotropique, détection de bords, gradients, inversion de l'image), suivi par une série d'opérations morphologiques permettant d'extraire efficacement la

moelle épinière de l'image (fermeture, squelettisation, etc.) et d'en calculer l'aire de section. Cette méthode demande la même initialisation que les deux méthodes précédentes. Les segmentations de type *level-set* (Osher and Sethian, 1988; Sethian, 1999) utilisent un contour actif pouvant se diviser ou fusionner avec un autre. Des contraintes sur la courbure sont généralement imposées au modèle pour éviter des segmentations non réalistes. Les méthodes *level-set* souffrent cependant d'un besoin de réinitialisation pour maintenir la stabilité de l'évolution des courbes entrainant d'importantes erreurs numériques. Bien que la technique présentée par Van Uitert et al. (2005) soit intéressante, l'ensemble des étapes avant et après la segmentation la rend fortement dépendante du type d'image qu'il sera possible de segmenter. Aucune contrainte ne permet de prévenir de l'expansion des segmentations en cas de manque de contraste ou en présence de pathologies. De plus, cette méthode n'a pas été validée sur une cohorte de sujets.

Sonkova et al. (2008) ont utilisé la même approche (*level-set*) pour segmenter la moelle épinière sur des coupes sagittales de patients atteints de sclérose en plaques. Les segmentations sont ensuite regroupées pour former une surface 3D de laquelle des mesures (aire de section) peuvent être effectuées. L'approche en coupes sagittales a toutefois le désavantage de ne pas être précise aux bords (droit et gauche) de la moelle épinière. En effet, l'algorithme segmente les coupes sagittales jusqu'à ce que les segmentations soit inférieures à une taille donnée. Des parts plus ou moins importantes de la moelle épinière ne vont donc pas être ajoutées au volume 3D et les mesures seront biaisées.

Koh et al. ont aussi segmenté la moelle épinière et le canal spinal au niveau lombaire sur des coupes sagittales d'images IRM pondérées T_2 en utilisant tout d'abord des contours actifs (Koh et al., 2010) puis une segmentation *level-set* (Koh et al., 2011). Bien que décrite comme automatique, la méthode utilisant un contour actif assumait que la moelle épinière soit exactement comprise dans une région déterminée. Cette technique ne fonctionne donc plus lorsque le champ de vue de l'image est différent. Les auteurs ont résolu ce problème pour la méthode *level-set* en utilisant une carte de saillance (*saliency map*) inspirée du système visuel et basée sur le filtre de Gabor, afin de détecter des orientations et fréquences particulières. Cette carte permet d'initialiser le premier contour qui sera déformé par la segmentation *level-set*. Cette

méthode donne de faibles résultats (coefficient de Dice[10] = 0.7 contre 0.9 entre les segmentations manuelles).

Récemment, Kawahara et al. (2013a) ont développé une méthode semi-automatique de segmentation de la moelle épinière en trois dimensions sur des images IRM pondérées en T_1. Nécessitant deux points fournis par l'utilisateur (point inférieur et point supérieur de la moelle dans l'image), leur algorithme se base sur un modèle de moelle épinière, construit en utilisant une analyse en composante principale sur des coupes axiales de la moelle de nombreux sujets. Ce modèle comprend donc une image moyenne de la moelle ainsi que ses modes de variation principaux. La segmentation est réalisée en cherchant l'ensemble de variation du modèle correspondant à la coupe axiale de la moelle qui doit être segmenté. Des contraintes sur les coupes adjacentes sont imposées pour avoir une segmentation lisse. Les auteurs ont amélioré leur méthode en ajoutant un processus d'auto-contextualisation, tel qu'un classificateur supervisé, permettant de mieux détecter les groupes de voxels appartenant potentiellement à la moelle épinière (Kawahara et al., 2013b). Cette amélioration permet d'obtenir de meilleurs résultats en des temps bien plus courts (environ 10 minutes au lieu de plusieurs heures).

Quelques années plus tôt, le même groupe de recherche (McIntosh et al., 2006; McIntosh et al., 2011) a étendu un algorithme de segmentation des vaisseaux sanguins à la moelle épinière. Leurs *Spinal Crawlers* forment un système d' « organismes artificiels » constitués de plusieurs couches comportementales et de décision, leur permettant de se déformer pour se propager, de choisir une voie ou de s'orienter dans la moelle. Cette méthode a été validée sur des volumes IRM pondérés en T_1 sur des sujets sains ainsi que sur des patients atteints de sclérose en plaques. Elle ne nécessite que deux points d'initialisation et prend quelques minutes (~ 3.5 min) pour fournir une segmentation de la moelle épinière sur quelques niveaux vertébraux (C3-C7).

Mukherjee et al. (2010) ont été les seuls à utiliser la symétrie du corps sur l'IRM pour automatiser une méthode de segmentation de la moelle épinière. Bien qu'ayant pour objectif la moelle épinière de chat pour la planification d'une chirurgie en réhabilitation, leur méthode ne requiert aucune intervention de l'utilisateur et fournit la segmentation sur des images IRM

---

[10] Le coefficient de Dice est une mesure de recouvrement entre deux images binaires égal à 0 lorsque les deux images sont complètement différentes et égal à 1 lorsqu'elles sont identiques.

pondérées en T_2* (correspondant à une séquence d'écho de gradient) en utilisant des contours actifs sur des coupes axiales, qui sont ensuite regroupés pour former un volume 3D.

2.4.2.3 Méthodes de minimisation d'énergie basées sur l'image (atlas, template, graph cut)

L'amélioration de la puissance computationnelle des ordinateurs ces dernières années a permis le développement de méthodes complexes de segmentation d'image telles que les surfaces actives, les modèles déformables et les méthodes *level-set* où le coût computationnel est très important à cause des importantes étapes d'optimisation les constituant. D'autres méthodes de segmentation ayant su profiter de ces nouvelles capacités sont les méthodes de minimisation d'énergie basées directement sur l'image. Ces méthodes sont souvent très gourmandes en temps de calcul, compte tenu du grand nombre de données des images 3D.

Carbonell-Caballero et al. (2006) ont développé et comparé deux méthodes de segmentation de la moelle épinière sur des coupes 2D d'images IRM pondérées en T_2, couplées avec des corrections de volume partiel et d'orientation. La moelle épinière est tout d'abord localisée automatiquement dans une image en recalant un *template* de moelle par une maximisation des coefficients de corrélation entre les images. La première méthode de segmentation, très similaire à celle de Losseff et al. (1996) consiste en la simple binarisation d'une région d'intérêt autour de la moelle épinière. La deuxième méthode tente d'estimer l'apparence de l'histogramme d'intensité de la même région, représentée par une somme de distributions gaussiennes, afin de séparer les tissus et le liquide. Cette modélisation permet de détecter les voxels où plusieurs tissus sont présents, qui correspondent aux bords de la moelle. Inspirés par Tench et al. (2005), les auteurs ont ajout à ces méthodes des corrections du volume partiel pour le calcul des aires de section ainsi que des corrections de l'orientation de la moelle. Les auteurs ont comparé les deux méthodes avec ou sans les correctifs. La méthode donnant les meilleurs résultats était la méthode de modélisation, avec correctifs du volume partiel et de l'orientation (erreur d'aire de section de 1.6 mm^2). Ils ont de plus validé cette méthode sur des patients atteints de sclérose en plaques dans une étude longitudinale, prouvant sa reproductibilité. Comme cette technique repose fortement sur l'intensité des images, elle peut ne pas être efficace en cas de pathologies pour lesquelles l'intensité peut varier des tissus normaux.

Récemment, Yen et al. (2013) ont implémenté une méthode de segmentation de la moelle épinière ainsi que des nerfs spinaux pour des images IRM-STIR (*Short Tau Inversion Recovery*),

basée sur une méthode probabiliste de labellisation (*3D random walker*) nécessitant une lourde initialisation et correction de la part de l'utilisateur. Bien que prometteuse et première à segmenter les nerfs spinaux, cette méthode n'a pas du tout été validée et les résultats visuels ne sont pas probants (voir Figure 2.11).

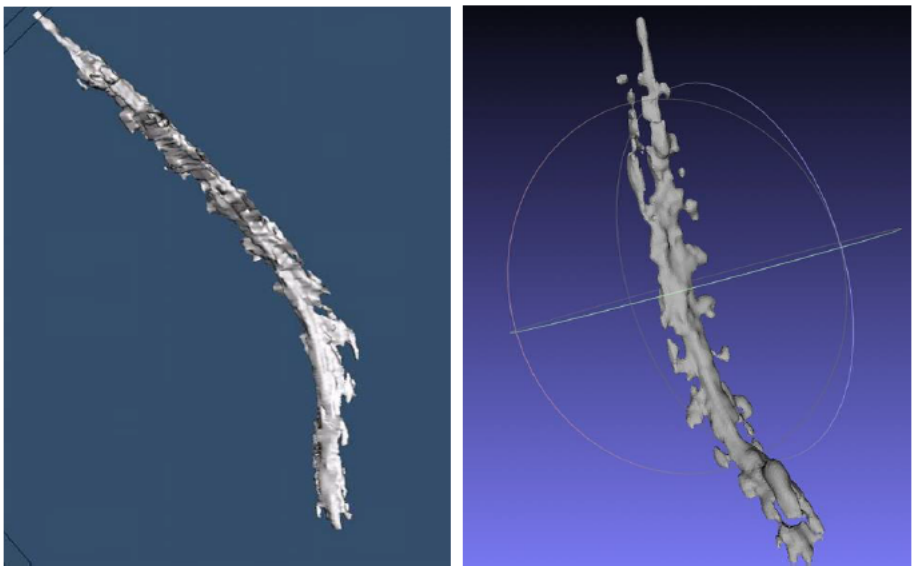

Figure 2.11 : Exemples de segmentation de la moelle épinière et des racines nerveuses. De nombreuses erreurs et incohérences sont visibles. Tiré de (Yen et al., 2013).

Tout aussi récemment, deux groupes de recherche distincts ont développé des méthodes semi-automatique de segmentation de la moelle épinière utilisant la méthode *Graph Cut (Boykov et al., 2001)*. Kayal et al. (2013) ont développé une telle technique pour la moelle épinière ainsi que pour le canal spinal, nécessitant plusieurs points d'initialisation et l'ont validée visuellement sur des coupes axiales venant d'images pondérées en T_1, en T_2 et des images d'anisotropie fractionnelle (FA) provenant d'IRM de diffusion. Pezold et al. (2013) ont quant à eux développé et validé une méthode similaire en trois dimensions sur des images pondérées en T_1, mais ne nécessitant aucune initialisation de la part de l'utilisateur (grands nombres de points indiquant les régions à segmenter et les régions de « fond »). Cette méthode a été validée sur des sujets sains et des patients affectés par une sclérose en plaques et des mesures d'atrophie (aires de section et volumes) ont pu être extraites. Une différence significative d'aire de section a été démontrée entre les sujets sains et les patients ainsi qu'une corrélation avec des scores cliniques comme l'EDSS (Weier et al., 2013).

La plupart des méthodes présentées ci-dessus ont été développées pour des séquences particulières et pour des champs de vue bien définis. Chen et al. (2013) ont été les premiers à créer un algorithme de segmentation de la moelle épinière totalement automatique. Leur technique consiste à recaler de façon non-rigide un *template* de moelle épinière sur l'image d'un sujet/patient tout en préservant la topologie de la moelle dans les images. Cette approche fonctionne potentiellement pour tout type d'images et n'importe quel champ de vue, à condition d'avoir le *template* correspondant. Cette méthode ne nécessite aucune initialisation mais un *template* de la moelle, ainsi que des atlas topologiques et statistiques pour la moelle et le CSF doivent être construits pour chaque séquence et chaque champ de vue (voir Figure 2.12). Les auteurs ont néanmoins fourni une méthode de génération automatique de *template*, à partir de segmentation manuelle. Cette génération peut fonctionner avec seulement un sujet mais est dès lors fortement biaisée par les caractéristiques du sujet choisi.

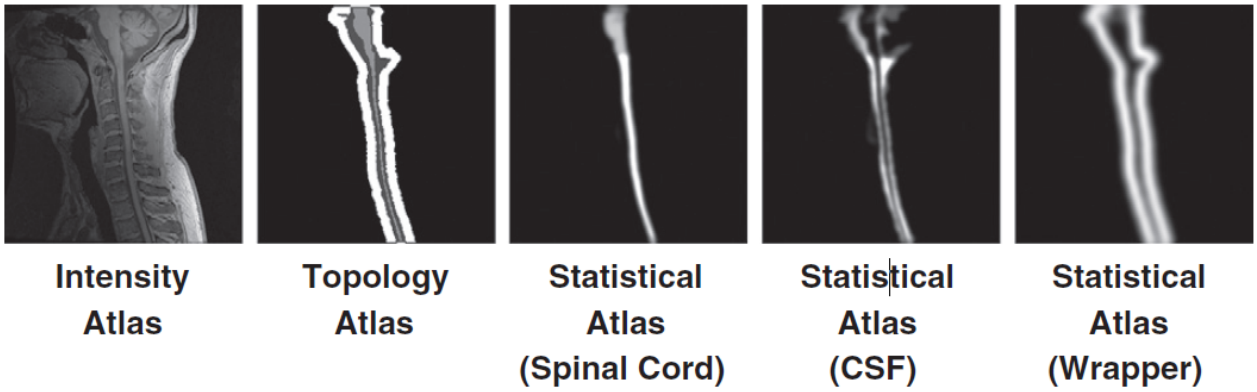

Figure 2.12 : Les différents atlas nécessaires à la méthode de segmentation automatique de moelle épinière de Chen et al. (2013).

2.4.3 Récapitulatif

De nombreuses méthodes ont été proposées pour segmenter la moelle épinière pour plusieurs applications cliniques (mesures de métriques pour le diagnostic/pronostic de maladies neurodégénératives, planning de / aide à la chirurgie, etc.). Cependant, tel que mentionné dans la section précédente, la plupart de ces méthodes fonctionnent seulement pour un contraste donné (T_1 ou T_2) ainsi que pour un champ de vue particulier, en deux ou trois dimensions. Les techniques simples se basant directement sur l'image (binarisation, croissance région, etc.) sont très dépendantes de l'intensité tandis que les méthodes en contours actifs / surfaces actives mettent en jeu des forces d'attraction dépendantes du contraste dont les réglages sont extrêmement sensibles. De plus, très peu de méthodes sont réellement automatiques. Elles nécessitent généralement au minimum un point, plusieurs points, un atlas ou un champ de vue spécifique. Afin d'effectuer des études multicentriques sur de très larges groupes de sujets/patients, une méthode de segmentation devrait être complètement non-supervisée. De plus, un bon nombre des méthodes existantes ont été présentées lors de conférences internationales et leur description n'établit pas clairement la réalisation d'une validation complète des techniques.

Tous ces algorithmes présentent néanmoins des idées/approches originales pouvant être regroupées et appliquées sur différents types de séquences IRM. Particulièrement, grâce à la forme relativement constante de la moelle, la détection de cercles/ellipses grâce à la transformée de Hough permet de trouver efficacement la moelle épinière sur des coupes axiales. De même, la détection de la symétrie du corps humain peut fortement aider à réduire le champ d'exploration des images durant la recherche de la moelle. Le Tableau 2.1 catégorise les principales méthodes existantes de segmentation de moelle épinière sur des images IRM ainsi que les méthodes s'appliquant sur des images CT, toutes présentées aux sections 2.4.1 et 2.4.2. Les colonnes du tableau montrent les caractéristiques techniques de chaque algorithme (automaticité, métriques calculées, techniques utilisées et besoin(s) pour l'initialisation), leur objectif clinique et les types de séquences sur lesquelles elles sont appliquées. La dernière colonne décrit le niveau de validation de chaque méthode, en suivant les principes énoncés à la section 2.8, selon la classification suivante : Ø (pas de validation), + (faible validation, peu de sujet, pas assez de métrique de validation), ++ (bonne validation).

Tableau 2.1 : Tableau comparatif des méthodes existantes de segmentation de la moelle épinière pour des images IRM et CT. Acronymes : DAO (Diagnostic Assisté par Ordinateur), ROI (Region Of Interest), IR-FSPGR (Fast Spoiled Grass Sequence with magnetization preparation), FIESTA (Fast Imaging Employing Steady State Acquisition), FA (Fractional Anisotropy), DTI (Diffusion Tensor Imaging), STIR (Short T1 Inversion Recovery), SCI (Spinal Cord Injury)

IRM									
Nom, Année	**Objectif anatomique**	**Automaticité**	**Séquence**	**2D / 3D**	**Objectif clinique**	**Métriques calculées**	**Technique de segmentation**	**Besoin pour l'initialisation**	**Validation**
Méthodes basées directement sur l'image (binarisation, détection de bords et « région »)									
Losseff, 1996	Moelle	Semi-auto	T_1-like (FSPGR)	2D	SEP	AST	Intensité, croissance de région	Intervention manuelle	++
Behrens, 2003	Divers	Semi-auto	T_1w	3D			Transformée de Hough + filtre Kalman	Multiples points	Ø
Tench, 2005	Moelle	Semi-auto	T_1w	2D		AST	Détection de bords + correction volume partiel	ROI + point	++
Méthodes de minimisation d'énergie basées sur les contours actifs / surfaces actives									
Coulon, 2002	Moelle	Semi-auto	T_1-like (IR-FSPGR)	3D	SEP	AST, Volume	Surface B-spline active	Points le long de la moelle	+
Horsfield, 2010	Moelle	Semi-auto	T_1w, T_2w	3D	SEP	AST	Surface active (raffinement de rayons)	Points le long de la moelle	++
Kawahara, 2013a (ISBI)	Moelle	Semi-auto	T_1w	3D	SEP		Minimal search path ; modèle ACP de coupes	Deux points	++
Kawahara, 2013b (MLMI)	Moelle	Semi-auto	T_1w	3D	SEP		+ auto-contextualisation	Deux points	++
Koh, 2010	Moelle	Auto	T_2w	2D	DAO		Contour actif	ROI assumé	+
Koh, 2011	Moelle	Auto	T_2w	2D	DAO		Level-set	ROI assumé	+
McIntosh, 2006	Moelle	Semi-auto	T_1w	3D	SEP	Volume	Spinal Crawlers	Deux points	+
Mukherjee, 2010	Moelle	Auto	T_2*w	2D→3D	Chirurgie		Contour actif		+

Sonkova, 2008	Moelle	Semi-auto	T_1-like (IR-FSPGR)	2D→3D	SEP	Volume	Level-set	ROI	+
Van Uitert, 2005	Moelle	Semi-auto	T_2-like (FIESTA)	2D		Longueur, Volume	Level-set + filtres morphologiques	Points le long de la moelle	+
Méthodes de minimisation d'énergie basées sur l'image (atlas, template, graph cut)									
Carbonell-Caballero, 2006	Moelle	Auto	T_2w	2D	SEP	AST	Modélisation du volume partiel	Template	++
Chen, 2013	Moelle	Auto	T_1w, T_2*w	3D	SEP	AST	Déformation d'un atlas	Atlas	++
Kayal, 2013	Moelle	Semi-auto	T_1w, T_2w, FA (DTI)	2D	SCI		Graph cut	Plusieurs points	Ø
Pezold, 2013	Moelle	Semi-auto	T_1w	3D	SEP	AST, Volume	Graph cut	Masque et plusieurs points	++
Yen, 2013	Moelle et nerfs	Semi-auto	STIR	3D			3D random walker	Ensemble de points	Ø
CT									
Nom, Date	**Objectif anatomique**	**Automaticité**		**2D / 3D**	**Objectif clinique**	**Métriques**	**Technique de segmentation**	**Besoin pour l'initialisation**	**Validation**
Méthodes basées directement sur l'image (binarisation, détection de bords et « région »)									
Karangelis, 2002	Canal spinal	Semi-auto		2D→3D	Radiothérapie		Boundary tracking	Un point	++
Kim, 2009	Vertèbres	Auto		3D	Chirurgie colonne		Propagation d'une sphère		Ø
Rangayyan, 2005	Canal spinal	Auto		2D→3D	Radiothérapie		Croissance de région		+
Méthodes de minimisation d'énergie basées sur les contours actifs / surfaces actives									
Archip, 2002	Canal spinal	Auto		3D	Radiothérapie		Active Shape model		++
Burnett, 2004	Canal spinal	Semi-auto		3D	Radiothérapie		Modèles déformables	Un point	++
Nyul, 2005	Moelle et canal spinal	Semi-auto		2D→3D	Radiothérapie		Contour actif ou croissance de région	Un point	++

2.5 Modèles déformables

Les modèles déformables constituent une large gamme de méthodes de segmentation d'image, et peuvent être catégorisés dans les techniques de minimisation d'énergie, et peuvent fonctionner en deux ou trois dimensions (ou 4D en intégrant le temps). Basés sur un modèle variable pouvant se déformer vers des caractéristiques de l'image, tout en intégrant des contraintes et des informations *a priori*, ils permettent de tenir compte de la variabilité des structures anatomiques et biologiques ainsi que de la variabilité entre les individus. Bien conditionnés, ces modèles gèrent bien le bruit présent dans l'image et s'intègrent facilement dans des interfaces avec l'utilisateur, pour d'éventuelles corrections ou vérifications. Les sous-sections suivantes vont décrire la théorie des modèles déformables, ainsi que ses avantages et inconvénients.

2.5.1 Formulation mathématique

Un modèle déformable est tout d'abord défini par son contour ou sa surface, qui peut être décrit sous la forme d'un ensemble de point ou de façon paramétrique, $\boldsymbol{v}(s)$:

$$\boldsymbol{v}(s) = \big(x(s), y(s), z(s)\big)^T \tag{2.1}$$

où x, y et z sont les coordonnées des points représentant la surface selon le paramètre s allant de 0 à 1. La forme du modèle déformable est définit par la minimisation de l'équation d'énergie suivante :

$$E(\boldsymbol{v}) = S(\boldsymbol{v}) + P(\boldsymbol{v}). \tag{2.2}$$

Le premier terme $S(\boldsymbol{v})$ définit l'*énergie interne*, et caractérise les contraintes d'élasticité et de rigidité de la surface et peut être donné sous la forme suivante :

$$S(\boldsymbol{v}) = \int_0^1 w_1(s) \left|\frac{\partial \boldsymbol{v}}{\partial s}\right|^2 + w_2(s) \left|\frac{\partial^2 \boldsymbol{v}}{\partial s^2}\right|^2 ds \tag{2.3}$$

où les deux paramètres w_1 et w_2 régulent le caractère élastique et rigide de la surface. Par exemple, une grande valeur de w_1 va résulter en une grande tension du modèle et va tendre à la minimisation de sa surface. Une augmentation de w_2 résultera en l'augmentation de la rigidité de

la surface, empêchant ainsi toute expansion d'un point solitaire et donnant des segmentations lisses et moins flexibles. Le second terme de l'équation 2.1 est défini comme *énergie externe* par l'équation suivante :

$$P(\boldsymbol{v}) = \int_0^1 P\big(\boldsymbol{v}(s)\big)ds \tag{2.4}$$

où P correspond à la fonction d'attraction de la surface vers un *feature* de l'image. Les *features* coïncident avec les bords de l'image extraits par un détecteur de bord, les pics d'intensité ou bien un champ de gradient qui va attirer la surface vers les gradients maximums. Ils peuvent aussi être fournis par des méthodes plus complexes de recherche de positions « optimales » de la surface. La minimisation de l'équation 2.2 par rapport aux points $\boldsymbol{v}$ de la courbe/surface permet de déformer le modèle vers le *feature* d'intérêt tout en respectant des contraintes de lissage, de continuité ou des contraintes tirées d'informations *a priori*. Par exemple, les déformations peuvent être tirées de modèles statistiques de la forme à segmenter tenant compte de la variabilité inter-individus (Kaus et al., 2003).

2.5.2 Discrétisation

La minimisation de l'équation 2.2 consiste en la résolution d'une équation différentielle et des méthodes numériques sont nécessaires pour la résoudre par un ordinateur. La forme discrète (matricielle) de l'équation 2.2 s'écrit comme suit :

$$E(\boldsymbol{u}) = \frac{1}{2}\boldsymbol{u}^T\boldsymbol{K}\boldsymbol{u} + P(\boldsymbol{u}) \tag{2.5}$$

où $\boldsymbol{K}$ est la matrice de rigidité, $\boldsymbol{u}$ est un vecteur contenant l'ensemble des points formant la courbe ou la surface et P est la version discrète du terme d'énergie externe (Eq. 2.4).

Dépendamment du contenu des deux termes d'énergie interne et externe, l'équation 2.5 peut être minimisée algébriquement ou au moyen d'une méthode d'optimisation. Une attention particulière au choix de la méthode de minimisation doit être accordée pour réduire au maximum les temps de calcul. Par exemple, une équation d'énergie sous une forme quadratique peut être minimisée efficacement avec la méthode des gradients conjugués plutôt qu'une autre.

2.5.3 Avantages et inconvénients

Comme les modèles déformables peuvent potentiellement représenter n'importe quel type de courbe ou de surface, ils peuvent être utilisés dans un grand nombre d'applications en imagerie médicale. En plus des applications de segmentation, cette technique peut permettre de localiser des structures dans une image (Cootes et al., 1994), de mettre en correspondance (*matching*) des organes venant de différents individus ou vers un atlas (Thompson et al., 1996) ou encore de détecter des mouvements (*motion tracking*) comme les mouvements du cœur (McInerney et al., 1996).

Les modèles déformables ont généralement besoin d'ajustements importants pour des applications spécifiques, autant dans la forme de l'équation d'énergie que dans le choix des paramètres y étant intégrés. La forme initiale de la surface ou du contour doit également être fournie, ce qui limite l'automatisation des applications des modèles déformables. La variabilité des images médicales ainsi que la présence de bruit peuvent aussi venir perturber la déformation des surfaces et provoquer des erreurs. On préfère généralement des méthodes interactives ou qui nécessitent de faibles corrections manuelles, bien que les méthodes complètement automatiques permettraient d'améliorer grandement l'efficacité, la vitesse et la reproductibilité des systèmes d'imagerie médicale.

Le choix de la représentation des surfaces est crucial pour la segmentation d'images médicales. Les surfaces paramétriques sont compactes et leur déformation est donc rapide, elles peuvent perdre en précision. Leur analyse est pourtant très aisée car leurs paramètres peuvent correspondre à des grandeurs physiques (Stern et al., 2011). Inversement, les surfaces constituées de points ou de polygones peuvent être très précises mais sont beaucoup plus difficiles à déformer (plus de paramètres d'optimisation). La résolution de la surface doit évidemment dépendre de la précision désirée, tout en faisant attention au temps de calcul et à la converge des déformations.

La robustesse des modèles déformables devrait être analysée pour chaque application médicale. En effet, les modèles déformables devraient être relativement insensibles aux bruits et aux conditions initiales et différentes stratégies peuvent être mises en place pour augmenter la robustesse de ces méthodes de segmentation. Une approche est d'y intégrer des informations *a priori*, empêchant ainsi les déformations aberrantes. Une autre approche consiste en l'utilisation

de modèles déformables multi-résolution, permettant de capter la forme globale de l'objet à segmenter, pour ensuite l'extraire avec précision.

2.6 Identification des niveaux vertébraux

Tel que mentionné dans l'introduction, l'identification des niveaux vertébraux est un prérequis indispensable à la mise en correspondance de métriques et de mesures entre plusieurs sujets et patients, ou même entre deux acquisitions d'un même patient obtenues à des moments différents. Par exemple, chaque aire de section calculée le long de la moelle épinière à partir d'une méthode de segmentation doit être reliée à un niveau vertébral pour pouvoir être comparée à un autre sujet ou être comparée aux aires de section du même sujet à des temps différents. Bien entendu, le diagnostic et pronostic de maladies neurodégénératives dans la moelle épinière sont souvent référés par rapport aux segments spinaux plutôt qu'au niveau vertébral. Bien qu'il soit difficile de détecter les racines nerveuses sur des images IRM, des solutions peuvent être trouvées pour faire correspondre les segments spinaux aux niveaux vertébraux.

Peu de groupes de recherche ont développé des méthodes d'identification des niveaux vertébraux. Iñesta et al. (1995) ont été les premiers à prouver qu'il est possible d'identifier les vertèbres à partir de descripteurs anatomiques tels que l'aire de coupe axiale de la vertèbre, ses angles, différents ratios entre longueur et largeur, etc. Ils ont aussi démontré qu'une classification à base de perceptrons multi-couches (réseaux de neurones) surpasse les capacités d'identification humaine des vertèbres. Extraire ces descripteurs requiert néanmoins beaucoup de temps et d'expérience, particulièrement si on les extrait à partir d'images IRM où le contraste des os n'est pas aussi bon qu'en imagerie par rayons X.

Peng et al. (2005) ont résolu ce problème en détectant les disques intervertébraux, qui apparaissent en surbrillance sur des images IRM pondérées en T_1. Les disques sont tout d'abord détectés approximativement sur l'image grâce à un *template* d'un disque. La courbure de la colonne vertébrale est ensuite calculée en ajustant[11] une courbe polynomiale d'ordre 4 sur l'ensemble de points détectés. Le profil d'intensité le long de la courbe est extrait et une position

---

[11] L'ajustement d'une courbe sur un ensemble de points consiste à déterminer les paramètres de la courbe minimisant la distance entre les points et la courbe. Ce procédé est appelé « fitting » en anglais.

approximative des disques est obtenue en détectant les pics d'intensité s'y trouvant (voir Figure 2.13). Une détection des bords des vertèbres permet de raffiner itérativement la position des centres des corps vertébraux jusqu'à convergence. Cette méthode a l'avantage d'être très simple (et donc potentiellement très robuste) et peut s'adapter à tout type d'image où les disques apparaissent contrastés par rapport aux corps vertébraux. La détection préliminaire des disques, utilisant un *template*, est néanmoins fortement restreinte et peu d'informations ont été fournies concernant la détection des pics. Il faut noter que les pics ne servent ici qu'à initier une détection des bords des corps vertébraux.

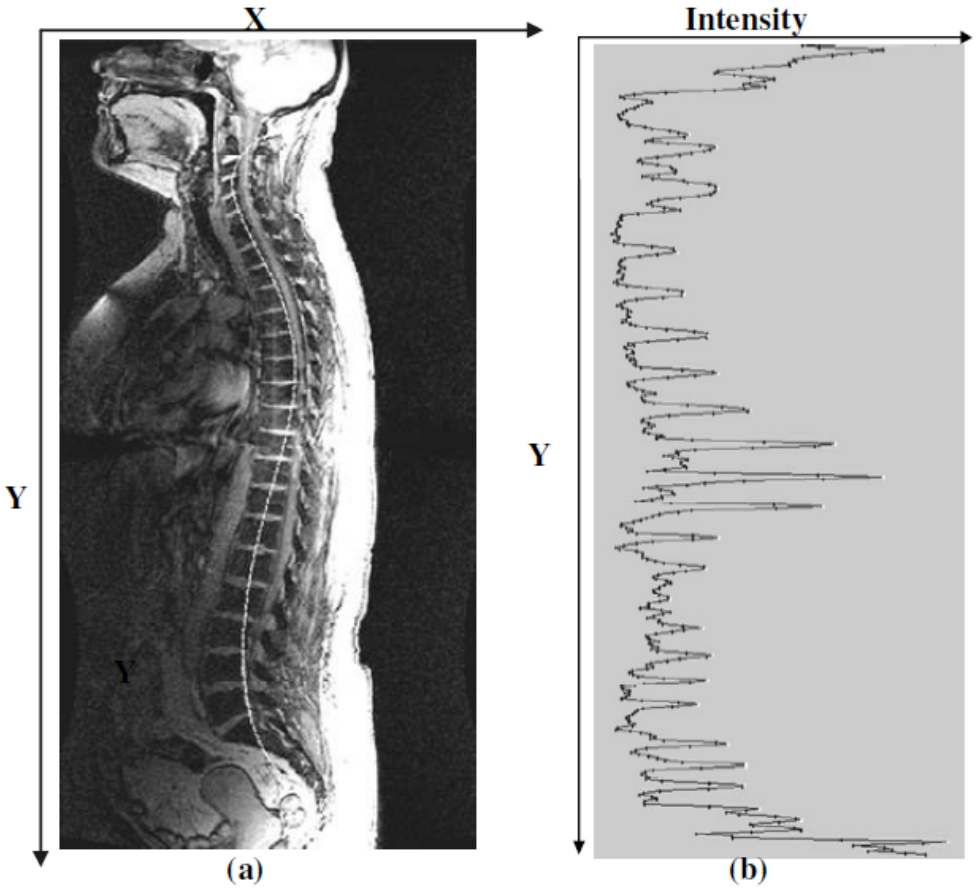

Figure 2.13 : (gauche) Ajustement de polynôme après la détection des disques intervertébraux. (droite) Profil d'intensité extrait de la courbe polynomial le long des vertèbres. Tiré de (Peng et al., 2005)

Très récemment, notre groupe de recherche a repris l'idée de Peng et al. (2005) pour détecter et identifier les disques intervertébraux et, dès lors, les niveaux vertébraux. Ullmann et al. (2014) détectent les disques dans une image IRM pondérée en T_1 ou en T_2 en partant de la

ligne centrale de la moelle épinière, représentée par une spline cubique. Cette spline est déplacée sur la colonne vertébrale et les disques sont extraits directement à partir du profil d'intensité le long de la spline. Pour améliorer la robustesse de la détection et résoudre le problème de disques manquants dus à des artéfacts ou opérations chirurgicales, un *template* des longueurs moyennes des corps vertébraux a été couplé à la détection de pics d'intensité. Une fois les disques détectés, l'identification des niveaux est effectuée en assumant que le premier disque détecté est entre les vertèbres C1 et C2. Lorsque ce n'est pas le cas, une interface utilisateur permet d'identifier le premier disque. Cette méthode permet de détecter les niveaux vertébraux de manière robuste et précise (erreur = 2.2 mm) mais elle ne permet pas d'identifier complètement automatiquement les niveaux (hypothèse de premier disque).

Des méthodes bien plus complexes ont été développées dans les dernières années pour détecter et identifier automatiquement les vertèbres sur des images CT et les disques intervertébraux sur des images IRM (Chèvrefils et al., 2009; Glocker et al., 2012; Klinder et al., 2009; Schmidt et al., 2007; Kadoury et al., 2013). Cette thématique sort néanmoins du cadre de ce mémoire et ces méthodes ne seront donc pas décrites. La méthode d'Ullmann et al. (2014) suffit amplement à satisfaire les objectifs de ce travail, qui seront présentés à la section 2.8.

2.7 Quantification de l'atrophie de la moelle épinière

Bon nombre d'auteurs ont quantifié l'atrophie de la moelle épinière à différents niveaux dans le cas de maladies neurodégénératives, telles que la sclérose en plaque (Brex et al., 2001; Kearney et al, 2014; Losseff et al., 1996; Lundell et al., 2011; Lycklama et al., 1998; Miller et al., 2002; Stevenson et al., 1998; Tartaglino et al., 1996; Thielen et al., 1996), la sclérose latérale amyotrophie (Cohen-Adad et al., 2011) ou encore la maladie de Huntington (Mühlau et al., 2014). L'aire de section transverse ou le volume de la moelle épinière ont de même souvent été corrélés avec des scores cliniques de la fonction motrice et sensitive (e.g. EDSS) en cas de pathologies ou de traumatismes. Certains groupes ont calculé ces métriques manuellement sur les images IRM tandis que d'autres ont développé ou utilisé une des méthodes décrites ci-dessus. Avec l'amélioration des acquisitions IRM, en termes de résolution et de qualité, l'organisation interne de la moelle épinière (voir la section 2.1.3), comme la matière grise, devient visible sur les images IRM et peut être maintenant analysée (Yiannakas et al., 2008; Asman et al, 2014; Fradet et al., 2014) et prise en compte dans les études de maladies neurodégénératives (Kearney

et al., 2013). L'ensemble des conclusions des études sur l'atrophie de la moelle épinière ne sera pas repris dans ce mémoire, compte tenu de leur nombre important. Une liste non exhaustive est présentée dans la bibliographie de ce document.

Un aspect néanmoins important dans l'étude de l'atrophie de la moelle épinière, et qui a souvent été délaissé dans la littérature, est la normalisation de l'aire de section (ou du volume) de la moelle par rapport à d'éventuels facteurs confondants comme l'âge, le poids ou la taille de la personne, son volume crânien ou la taille de son cerveau. Tant de mesures pouvant avoir un impact sur le diamètre de la moelle dans une population donnée, tout en n'étant pas du tout dépendant de la maladie étudiée. Ce facteur confondant a souvent été pris en compte en imagerie du cerveau, mais rarement en imagerie de la moelle épinière.

Les études sur les facteurs influençant la moelle épinière se sont quelque peu contredites au cours des dernières années. Rashid et al. (2006) ainsi que Song et al. (2008) ont démontré l'influence du volume intracrânien sur le volume de la moelle épinière tandis que Healy et al. (2011) n'ont pu démontrer que cette mesure aide à la différenciation de sous-groupes en sclérose en plaques. La longueur de la moelle a souvent été montrée comme ayant un impact significatif sur son épaisseur (Oh et al. 2014). Ces études ont cependant le désavantage d'avoir été effectuées sur des cohortes de patients assez faibles (< 30) et ne possèdent donc pas une puissance statistique permettant d'établir des corrélations significatives avec ces facteurs. Cependant, d'autres études plus importantes, avec un plus grand nombre de sujets, se sont penchées sur la normalisation de la moelle épinière. Valsasina et al. (2012) ont construit un atlas normalisé de la moelle épinière cervical sur 90 sujets. De nouveau au niveau cervical, Engl et al. (2013) ont fait une étude, sur deux cohortes de 133 et 285 sujets sains, de l'influence de nombreux paramètres anatomiques sur l'aire de la moelle épinière (voir Figure 2.14). Une étude similaire sur l'ensemble de la moelle pourrait faire grandement avancer le domaine de l'imagerie de la moelle épinière et plus particulièrement de la recherche de nouveaux biomarqueurs cliniques.

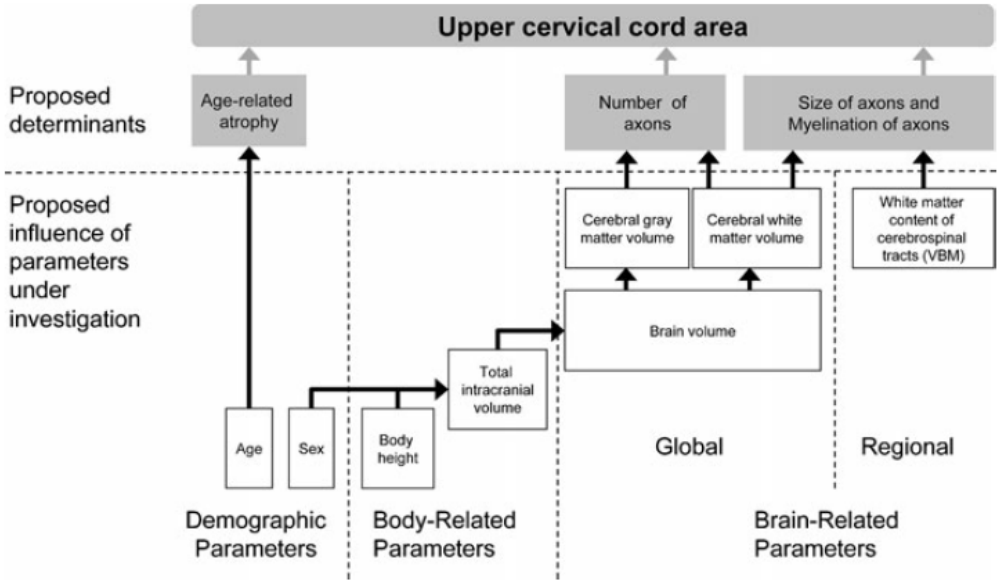

Figure 2.14 : Modèle proposé par Engl et al. (2013) des facteurs influençant l'aire de section de la moelle épinière au niveau cervical. Tiré de Engl et al. (2013).

2.8 Validation des méthodes de segmentation de la moelle épinière

De nombreuses méthodes de segmentation de la moelle épinière, sur des images CT comme des images IRM, ont été proposées dans la littérature. Pourtant, la moitié de ces méthodes n'ont été validées de façon appropriée (peu de sujets, pas assez de métriques de validation, mauvais *dataset*) dépendamment de leur application. Par exemple, les méthodes visant l'extraction d'une région d'intérêt pour la chirurgie ou la radiothérapie ne doivent montrer qu'une bonne précision globale tandis que les méthodes ayant un objectif clinique tel que la quantification de métriques sur la moelle épinière (e.g. aires de section transverses) devraient avoir en plus une très bonne précision locale. Les paragraphes suivants vont décrire les étapes de validation requises à une méthode de segmentation de la moelle épinière en s'appuyant sur les théories énoncées dans (Jannin et al., 2006).

Jannin et al. (2006) ont proposé un *framework* de validation (voir Figure 2.15) dans le but de standardiser la terminologie et la méthodologie des étapes de validation des méthodes de traitement d'images médicales (recalage, segmentation). Les différents composants que tout processus de validation devrait contenir y sont décrits. Le contexte clinique dans lequel se place la méthode et l'étude de validation doit tout d'abord être énoncé et ainsi que les objectifs de

validation qui en découlent. Une hypothèse de validation peut alors être formulée afin de répondre aux objectifs définis. Par exemple, certaines méthodes de segmentation de la moelle épinière se placent dans le cadre de mesures des aires de section transverses ou du volume de la moelle. L'objectif clinique est, pour ces méthodes, le diagnostic de maladies neurodégénératives au travers de la quantification de l'atrophie de la moelle épinière (Carbonell-Caballero et al., 2006; Chen et al., 2013; Coulon et al., 2002; Horsfield et al., 2010; Pezold et al., 2013). Les objectifs de validation sont généralement d'évaluer la précision et la reproductibilité (surtout pour des méthodes semi-automatiques nécessitant une intervention humaine) des algorithmes et d'en tester les performances par rapport à d'autres méthodes existantes au moyen de tests statistiques. Par exemple, une méthode de segmentation de la moelle épinière visant à quantifier l'atrophie de la moelle épinière causée par une pathologie doit, en plus de tester la précision des mesures qu'elle extrait, valider la reproductibilité dans le temps de ces mesures. En effet, il convient de prouver que les données extraites soient constantes chez des sujets sains afin de pouvoir en déterminer l'évolution dans le temps chez des patients.

Les données de validation peuvent être des simulations numériques, des fantômes[12] ou des données réelles. Pour la segmentation de moelle épinière, les données réelles, sous forme d'images IRM de différents contrastes ou d'images CT, sont le plus souvent utilisées pour tester les algorithmes (Chen et al., 2013; Horsfield et al., 2010) mais on peut aussi observer l'utilisation de fantômes (Coulon et al., 2002; Pezold et al., 2013). Les paramètres définis dans la Figure 2.15 réfèrent aux paramètres pouvant influencer les performances des méthodes en cours de validation et dont on voudrait connaître les valeurs optimales. Les données de validation sont alors traitées à l'aide de la méthode proposée ainsi que d'une méthode de référence et les résultats sont comparés à l'aide de métriques de validation.

La méthode de référence décrite ci-dessus est définie comme la valeur théorique (idéale) que l'on cherche à obtenir (en anglais : *ground truth*). Lorsque cette valeur théorique n'est pas disponible, on cherche à s'en approcher en prenant une valeur de « confiance » (en anglais : *gold standard*) qui peut par exemple être calculée manuellement par des experts ou par une méthode

---

[12] En imagerie, un fantôme est un objet créé dans le but d'être scanné et de tester les performances des processus d'imagerie. Un fantôme tend à se rapprocher de la réalité mais ses paramètres sont entièrement connus et contrôlés.

performante. En segmentation de la moelle épinière sur des images réelles *in vivo*, il n'est pas possible d'avoir la valeur exacte de la position, du volume ou de l'aire de la moelle et les chercheurs ont souvent recours à des segmentations manuelles effectuées par des experts.

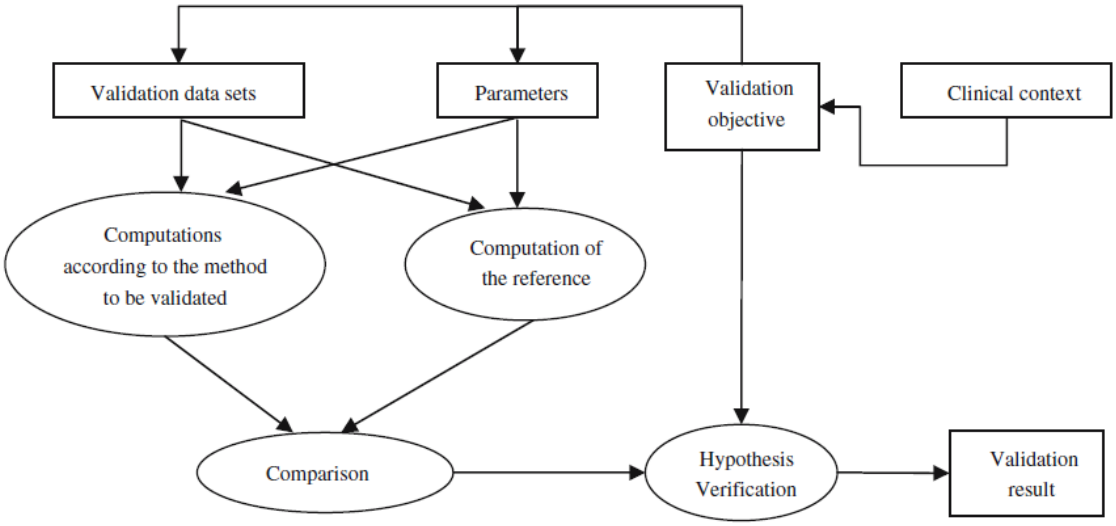

Figure 2.15 : Framework de validation proposé par Jannin et al. (2006).

Cependant, la méthode de référence choisie contient aussi des erreurs et il convient d'en tenir compte lors du processus de validation. Les segmentations manuelles, par exemple, devraient être réalisées par plusieurs experts (Yoo et al., 2000) et comparées entre elles afin d'évaluer la variabilité inter-experts. Si les résultats de la méthode de segmentation sont supérieurs à la variabilité inter-experts, cette méthode peut être considérée comme plus performante que les capacités humaines.

Les métriques de comparaison doivent être choisies pour répondre aux objectifs de validation. Une méthode de segmentation de la moelle épinière devrait tout d'abord être validée à l'aide de métriques globales comme les statistiques Kappa et le coefficient de Dice dans le cas de volumes (Dice, 1945; Zou et al., 2004), ou la distance Euclidienne moyenne entre les segmentations dans le cas de surfaces ou de contours). Ce type de métrique est néanmoins dépendant de la taille de l'objet à segmenter et ne donne qu'une information globale sur les résultats. Elles doivent donc être couplées à des métriques locales comme la distance de Hausdorff (Aspert et al., 2002) ou la distance Euclidienne maximale entre les surfaces/contours, qui attesteront de la précision locale des résultats. Lorsque des mesures sont extraites des segmentations de la moelle épinière, comme l'aire de section transverse de la moelle, celles-ci

devraient également être validées. Les métriques de validation décrites ci-dessus ne permettent toutefois pas de connaître la position des erreurs de segmentation et ne différencient toujours pas les erreurs locales (sur- ou sous-segmentation localisée) et les erreurs globales (sur- ou sous-segmentation généralisée). La forme allongée de la moelle permet de résoudre ce problème en validant les segmentations coupe par coupe, dans la direction axiale.

Les méthodes de segmentation de la moelle épinière devraient donc être validées en suivant les recommandations suivantes :

- Les données doivent contenir des images provenant d'un grand groupe de sujet (au moins 20 individus) et avec différents champs de vue.
- La méthode doit être validée en la confrontant à des segmentations manuelles réalisées par plusieurs experts et comparée à d'autres méthodes de segmentation à l'état-de-l'art sur le même ensemble d'image. La variabilité inter-experts doit être mesurée.
- Les métriques de validation doivent rendre compte des erreurs globales et locales des segmentations. Proposition de métriques : coefficient de Dice entre les volumes et par coupes axiales et distance de Hausdorff entre les surfaces/contours.

2.9 Objectifs du projet

La revue de littérature a démontré de nombreuses lacunes avec les approches actuelles pour la segmentation automatique de la moelle épinière. En effet, les méthodes existantes sont généralement applicables à un seul type de séquence IRM et à un champ de vue particulier. Très peu d'entre elles sont complètement automatiques et ne fournissent pas directement un ensemble de mesures utiles pour l'étude clinique de pathologies médullaires. Aucune n'est à ce jour couplée avec une méthode d'identification des niveaux vertébraux ou spinaux, qui est absolument nécessaire pour pouvoir comparer les mesures entre sujets et au cours du temps.

Comme bon nombre d'algorithmes semi-automatiques ne nécessitent que quelques points pour initialiser la segmentation de la moelle épinière, il devient pertinent de chercher à développer une méthode permettant de détecter approximativement la moelle dans une image IRM. La détection du centre de la moelle à un endroit dans l'image peut servir à initier une

méthode fonctionnant par propagation (Kim et al., 2009; McIntosh et al, 2006) tandis que la détection du centre de la moelle à plusieurs endroits dans le volume permettrait de plus d'automatiser une des méthodes les plus utilisées à ce jour (Horsfield et al., 2010).

Les problématiques énoncées ci-dessus ont permis de dégager la question de recherche suivante :

« *Est-il possible de complètement automatiser la segmentation de la moelle épinière sur plusieurs types d'images IRM, permettant la mise en correspondance de métriques cliniques pour de larges groupes de patients?* »

L'**objectif général** de ce mémoire est donc de développer une méthode de segmentation automatique de la moelle épinière pour des images IRM pondérées en T_1 et en T_2 (ou des contrastes similaires), pour n'importe quel champ de vue et n'importe quelle résolution, et qui permet l'extraction de métriques cliniques pouvant être comparées avec d'autres mesures grâce à l'identification des niveaux vertébraux et/ou spinaux.

Cet objectif peut être décomposé en plusieurs **objectifs spécifiques** :

1. Développer et valider une méthode de détection de la moelle épinière sur des images IRM basée sur la détection d'ellipses grâce à la transformée de Hough et la détection de symétrie du corps humain sur des coupes axiales ;
2. Développer une méthode de segmentation de la moelle épinière sur des images IRM basée sur la propagation de modèles déformables et la valider sur une large cohorte de sujet sains et de patients, sur différents champs de vue et sur différentes types de contraste IRM ;
3. Coupler la méthode de segmentation automatique de la moelle épinière avec l'identification des niveaux vertébraux et développer un module d'extraction facile à utiliser et précis de mesures cliniques de la moelle épinière (CSA, volumes).

CHAPITRE 3 MÉTHODOLOGIE

Une analyse approfondie de la littérature a permis de mettre en évidence toute une série de caractéristiques propres à chacune des méthodes existantes, pouvant être couplées pour développer une méthode de segmentation automatique de la moelle épinière, fonctionnant pour différents types d'images ainsi que pour n'importe quel champ de vue. Notamment, l'application de la transformée de Hough elliptique sur des coupes axiales se révèle particulièrement prometteuse pour la détection de la moelle épinière, compte tenu de sa forme tantôt circulaire, tantôt elliptique. Cette méthode est cependant très couteuse en temps de calcul et une détection de la symétrie permettrait dès lors de réduire significativement le champ de vue fourni à la détection de la moelle épinière. De plus, la détection d'ellipse sur de multiples coupes axiales adjacentes couplée à une analyse de points avoisinants permettrait d'extraire efficacement la moelle épinière ainsi que son orientation.

Une approche de segmentation de la moelle épinière par propagation permettrait de résoudre le problème de courbure variable de la moelle et ne nécessiterait qu'un seul point et une seule orientation comme initialisation, que le module de détection (basé sur la transformée de Hough) peut fournir. L'utilisation de modèles déformables couplés à une adaptation au contraste local permet de segmenter efficacement des structures dans des images dont l'intensité moyenne peut diminuer et dans lesquelles du bruit est présent. Une approche multi-résolution peut également être adoptée pour pallier au long temps d'optimisation des modèles déformables.

Finalement, afin de fournir des métriques cliniques de la moelle épinière pouvant être comparées entre sujets et à travers le temps, une identification des niveaux vertébraux (et/ou spinaux) devient indispensable. Une importance particulière au couplage d'une méthode d'identification des niveaux vertébraux avec la méthode de segmentation proposée sera apportée pour atteindre cet objectif.

3.1 Publications résultantes du présent mémoire

Le travail effectué au cours de ce mémoire a donné lieu à plusieurs publications, notamment une dans deux journaux scientifiques à haut facteur d'impact (Neuroimage : IF=6.252, Transactions on Medical Imaging : IF=4.027). Ce projet a également été présenté lors des conférences/symposiums locaux ou internationaux suivants :

- *20th annual meeting of the Organization for Human Brain Mapping (OHBM)*, Hamburg, Germany, 8-12 juin 2014. Poster #3562.

- *36ème Symposium international du Groupe de Recherche sur le système nerveux central*, Montréal, Canada, 12-13 mai 2014. Poster #63.

- *SPIE Medical Imaging 2014: Image Processing*, San Diego, USA, 15-20 février 2014. Poster #9034. **Finaliste pour le meilleur poster.**

- *6ème journée scientifique du Réseau de Bio-Imagerie du Québec*, Montréal, Canada, 31 janvier 2014. Poster #5.

Un article supplémentaire a découlé de la conférence *SPIE Medical Imaging 2014* :

De Leener B, Cohen-Adad J, Kadoury S. Automatic 3D segmentation of spinal cord MRI using propagated deformable models. *Proc. SPIE 9034, Medical Imaging 2014: Image Processing*, 90343R (March 21, 2014). doi:10.1117/12.2043183.

Le Chapitre 4 présente le premier article, publié dans la revue *NeuroImage*. Cet article expose les fondements de la méthode de segmentation, reprenant les outils décrits dans les paragraphes ci-dessus : une détection de la symétrie, la transformée de Hough pour identifier la position de la moelle épinière, et une propagation de modèles déformables par une approche multi-résolution. Il présente aussi une validation complète de la méthode en comparant les segmentations automatiques avec des segmentations manuelles et des segmentations provenant d'une autre méthode de segmentation à l'état-de-l'art (Horsfield et al., 2010).

Le chapitre 5 présente le deuxième article écrit au cours de ce mémoire, soumis à l'édition spéciale *Spine Imaging* de *IEEE Transactions on Medical Imaging*, décrivant plus en profondeur l'estimation de certains paramètres inclus dans l'optimisation des modèles déformables, notamment l'adaptation au contraste local. Il montre aussi de nouveaux résultats de segmentation, sur la moelle épinière et le liquide cérébrospinal, en validant sur un peu plus de sujets. Cet article démontre également l'intérêt de coupler une méthode de segmentation automatique de la moelle épinière avec une méthode d'identification des niveaux vertébraux (Ullmann et al., 2014),

permettant une comparaison immédiate et précise des aires de section de la moelle. Le Chapitre 6 présente des aspects de la méthodologie supplémentaires ainsi que des résultats complémentaires.

CHAPITRE 4 ARTICLE #1 : ROBUST, ACCURATE AND FAST AUTOMATIC SEGMENTATION OF THE SPINAL CORD

Cet article présente le fonctionnement de la méthode de segmentation automatique de la moelle épinière sur des images IRM de différents types, de champs de vue variés et de résolutions multiples (isotropique ou non). Il démontre de même la robustesse et la précision de l'algorithme au travers d'une validation complète (15 sujets, segmentations manuelles effectuées par deux experts). Cet article a été publié par le journal NeuroImage.

doi : 10.1016/j.neuroimage.2014.04.051

Authors

Benjamin De Leener[a], Samuel Kadoury[a,b], Julien Cohen-Adad[a,c]

Affiliations

[a]Institute of Biomedical Engineering, Polytechnique Montréal, Montreal, QC, Canada

[b]Department of Computer Engineering, Polytechnique Montréal, Montreal, QC, Canada

[c]Functional Neuroimaging Unit, CRIUGM, Université de Montréal, Montreal, QC, Canada

4.1 Abstract

Spinal cord segmentation provides measures of atrophy and facilitates group analysis via inter-subject correspondence. Automatizing this procedure enables studies with large throughput and minimizes user bias. Although several automatic segmentation methods exist, they are often restricted in terms of image contrast and field-of-view. This paper presents a new automatic segmentation method (*PropSeg*) optimized for robustness, accuracy and speed. The algorithm is based on the propagation of a deformable model and is divided into three parts: firstly, an initialization step detects the spinal cord position and orientation using a circular Hough transform on multiple axial slices rostral and caudal to the starting plane and builds an initial elliptical tubular mesh. Secondly, a low-resolution deformable model is propagated along the spinal cord. To deal with highly variable contrast levels between the spinal cord and the cerebrospinal fluid, the deformation is coupled with a local contrast-to-noise adaptation at each iteration. Thirdly, a refinement process and a global deformation are applied on the propagated mesh to provide an accurate segmentation of the spinal cord. Validation was performed in 15 healthy subjects and two patients with spinal cord injury, using T_1- and T_2-weighted images of the entire spinal cord and on multiecho T_2*-weighted images. Our method was compared against manual segmentation and against an active surface method. Results show high precision for all the MR sequences. Dice coefficients were 0.9 for the T_1- and T_2-weighted cohorts and 0.86 for the T_2*-weighted images. The proposed method runs in less than 1 min on a normal computer and can be used to quantify morphological features such as cross-sectional area along the whole spinal cord.

Keywords: Spinal cord segmentation, deformable model, propagation, MRI, automatic.

4.2 Introduction

Spinal cord segmentation is commonly done to quantify spinal cord atrophy (Lin et al., 2004; Coulon et al., 2002) or to extract MRI metrics within segments of the spinal cord (Cohen-Adad et al., 2011). Segmentation can also be useful for surgical planning (Mukherjee et al., 2010). A review of possible applications of spinal cord segmentation can be found in Wheeler-Kingshott et al. (2013). However, the spinal cord is a challenging structure to segment. The longitudinal and thin morphology limits the application of basic registration methods (Chen et al., 2013). Moreover, the large subject-dependent curvature makes classical deformable model-based methods (Terzopoulos and Fleisher, 1988) challenging, because these methods assume small structural deformations and a good initialization (McInerney and Terzopoulos, 1996).

Several attempts were made to automatically or semi-automatically segment the spinal cord or the spinal canal in computed tomography imaging (CT). Archip et al. (2002) proposed a method for the extraction of the spinal cord and nearby structures using a knowledge-based segmentation. Specifically, the spinal cord detection was made using the information of the body contour, the lamina to compute seed points of a region growing segmentation of the spinal canal. Nyúl et al. (2005) developed a technique based on active contour on 2D slices requiring one seed point. Rangayyan et al. (2006) proposed an automatic method for the segmentation of the spinal canal using mathematical morphology and region growing. The automatic detection of the spinal canal was provided using the circular Hough transform (Ballard, 1981). Although these methods are suitable for CT images, they do not apply on MRI data because of the large differences between CT and MRI contrast. Challenges of MRI-based spinal cord segmentation include the intensity bias field due to distance from the coil and inhomogeneous transmit field (Lin et al., 2004). Furthermore, missing CSF around the spinal cord as well as the common presence of intervertebral disk calcification can introduce errors in segmentations.

Several MRI-based spinal cord segmentation methods have been proposed. Van Uitert et al. (2005) developed a semi-automatic level-set segmentation method for measuring the spinal cord area in sagittal T_2-weighted MR images. However, the method is quite sensitive to contrast-to-noise ratio and requires a morphological closing to remove possible holes in the segmentation. Coulon et al. (2002) used a parameterized active surface to segment the spinal cord in cervical T_1-weighted images and Horsfield et al. (2010) proposed a method based on an active surface

model with intrinsic smoothness constraints. Both techniques require providing the spinal cord centerline to initialize the surface model of the cord. The user has to provide points distributed with regular spacing along the spinal cord; these points are used to approximate a cubic spline which is computed along the spinal cord centerline. McIntosh et al. (2011) demonstrated the usability of deformable models for the spinal cord segmentation. Their *Spinal Crawlers* method, based on an artificial life framework with high-level control mechanisms, propagates a mesh along the spinal cord using a minimal path guidance approach and only requires three seed points. More recently, Kawahara et al. (2013) developed a semi-automated spinal cord segmentation method based on a globally minimal path optimization in high dimensions using probabilistic principal component analysis to represent shape variability. Although the previously stated methods are efficient in segmenting the spinal cord, they still require manual intervention.

Automatic segmentation would improve the workflow of radiological exams and enable multicenter studies with large throughput and no user-bias. Mukherjee et al. (2010) proposed a method to automatically segment spinal cords of cats using symmetric boundary tracing and adaptive active contour. Their method performs the segmentation on 2D axial slices and reconstructs a 3D segmentation by minimizing an energy equation integrating the symmetry of the detected contours and the smoothness between slices. Koh et al. (2010) developed a 2D active contour based method to extract the spinal cord on sagittal T_2-weighted MR images using gradient vector flow field. Later, Koh et al. (2011) proposed an automatic 2D spinal canal segmentation method based on active contours and an attention model. Based on the Gabor filter, this attention model extracts contextual information in an inspired way of the primary visual cortex.

To summarize, most existing fully automated methods are adequate with a particular field of view (FOV) or image contrast, but fail when imaging protocols slightly differ or when in presence of challenging artifacts (e.g. lack of CSF around the spinal cord or calcification). To our knowledge, the automatic framework presented by Chen et al. (2013) is the only method adaptable for different MR sequences and various FOV. The method uses a combination of atlas-based deformable registration and topology preserving intensity classification. One limitation however is the need to create a protocol-specific atlas, which depends on the acquisition sequence and the FOV. Moreover, the technique assumes that CSF surrounds the spinal cord, which is not always the case.

In this paper, we present a fully automatic segmentation method for the spinal cord, which supports T_1-, T_2- and T_2*-weighted types of contrast and which works for cervical, thoracic and lumbar levels. The automation is provided by an independent spinal cord detection module, using the circular/elliptical shape of the spinal cord and the symmetry of the body to perform an elliptical Hough transform. The segmentation is based on an iterative propagation of a deformable model with adaptive contrast mechanisms. This approach aims to be flexible towards highly curved structures by computing the spinal cord orientation in an iterative fashion. Our method performs well for an unsupervised segmentation and is robust towards lack of CSF around the spinal cord.

4.3 Materials and Methods

The main inspiration of our method is the deformable model approach (Kaus et al., 2003) and consists in the iterated propagation of a tubular deformable model. Adaptive contrast properties are included within the deformable model framework so to appropriately deal with potential lack of signal-to-noise ratio (McInerney and Terzopoulos, 1996). The initialization of the propagation generates a small elliptical tubular mesh near the center of the spinal cord and is properly oriented in the principal direction of the structure. This initial surface is then deformed towards the spinal cord edges on the MR image. Each iteration consists of computing a new direction of propagation and adapting the deformation of the local mesh. The following subsections present the detection and propagation modules.

4.3.1 Detection module

The detection module consists in finding the spinal cord position and orientation, defined as a point in the 3D space and two normals in both directions, as well as an approximation of its size. This step is divided into three parts followed by a validation procedure of the spinal cord detection using a supervised classification approach. The workflow of the spinal cord detection module is represented in Figure 4.1.

Firstly, an axial plane is automatically selected (e.g., the middle slice of the volume). Then, using the symmetrical properties of the human body, the medial antero-posterior line is detected, represented by the plane oriented in the antero-posterior direction and that passes

through the spinal cord. This step improves the detection robustness and reduces the computational time. The detection of the symmetrical line p is made using the following equation:

$$p = \arg\max_{p}\{S(I_{left}, I_{right})\} \tag{4.1}$$

where $S(A, B)$ represents the mutual information (Thévenaz and Unser, 2000) between the images A and B, I_{left} and I_{right} are the two parts of the 2D axial slice, separated at the p position. The mutual information metric was empirically chosen based on preliminary results from several types of contrasts, level of noise and vertebral level. A restrained image is built by cropping a region of 5 cm in the left-right direction around the symmetrical line. Information about subject orientation is extracted from the image header (here we used the NIFTI format).

Secondly, based on the circular properties of the spinal cord and the spinal canal, a circular Hough transform (Ballard, 1981) is performed on the restrained image. Using directional information of the edge's image and accumulating intensity at the center of mass of potential objects, the circular Hough transform provides the most promising circles included in the image. However, other circular anatomical structures may be present in the image and the first detected circle may not be the spinal cord. To remove false positives, only the circles that are embedded in another circle are kept (i.e., spinal cord in spinal canal, see *Figure 4.1*.2). Furthermore, because the spinal cord can have an elliptical shape, particularly in the cervical region, a stretching factor is applied on the image in the anterior-posterior direction in order to detect elliptical shapes. This procedure allows the performance of a simple elliptical Hough transform using the efficient implementation of circular Hough transform in the ITK libraries (Yoo, 2002). As prior information, the average spinal cord and spinal canal radii, respectively called r_{cord} and r_{canal} are set to 4 and 8 mm.

Finally, to further improve detection rates and provide the orientation of the spinal cord, the previous steps are applied to the 5 axial slices rostral and caudal to the starting plane, each separated by several millimeters, depending of the slice thickness. A simple neighborhood analysis is then performed on all detected structures to connect neighboring points to each other. The connections are performed using the distance between detected circles and their radii. We assume that the longest and greatest (in terms of accumulator values) chain indicates the position

of the spinal cord, which is followed by the computation of its position and orientation. The number of slices and the gap between these images allows having a robust detection of the spinal cord position as well as its orientation. The gap between two adjacent slices has to take into account the image resolution in the inferior-superior direction in order to provide an accurate estimation of the spinal cord orientation and minimize the discretization effect due to this pixel-based detection method. Based on the detected point on each axial slice, we define the center of the spinal cord as the middle point of the chain and we approximate the spinal cord orientations in both directions as the vectors between the extreme points and the middle point. The approximate size of the spinal cord is computed as the average radius of the circles extracted by the Hough transform for each slice.

This detection method is usually able to provide a correct approximation of the spinal cord position and orientation. Nevertheless, several cylindrical structures such as the aorta or arteries, can also be detected by our algorithm. Low-contrast and noisy regions can lead to false detection. Therefore, a validation process can be useful to determine the correctness of the detected spinal cord position and orientation. We have developed a supervised classification method based on a discriminant analysis on three different metrics easily computable: the local contrast between the CSF and the spinal cord, the average distance between the detected point and the edges of the spinal cord and the standard deviation of these distances (Figure 4.1.4). These distances are computed by detecting the maximum gradient along each profile intensity around the detected point. The contrast is defined as the average difference of intensity values before and after the detected spinal cord edges. A median filter is applied on the intensity profile to reduce any noise effect. A discriminant analysis is then used to compute a quadratic surface able to separate, in the three-dimensional metric space, the correct spinal cord detection from the incorrect ones to improve the sensitivity of the detection module.

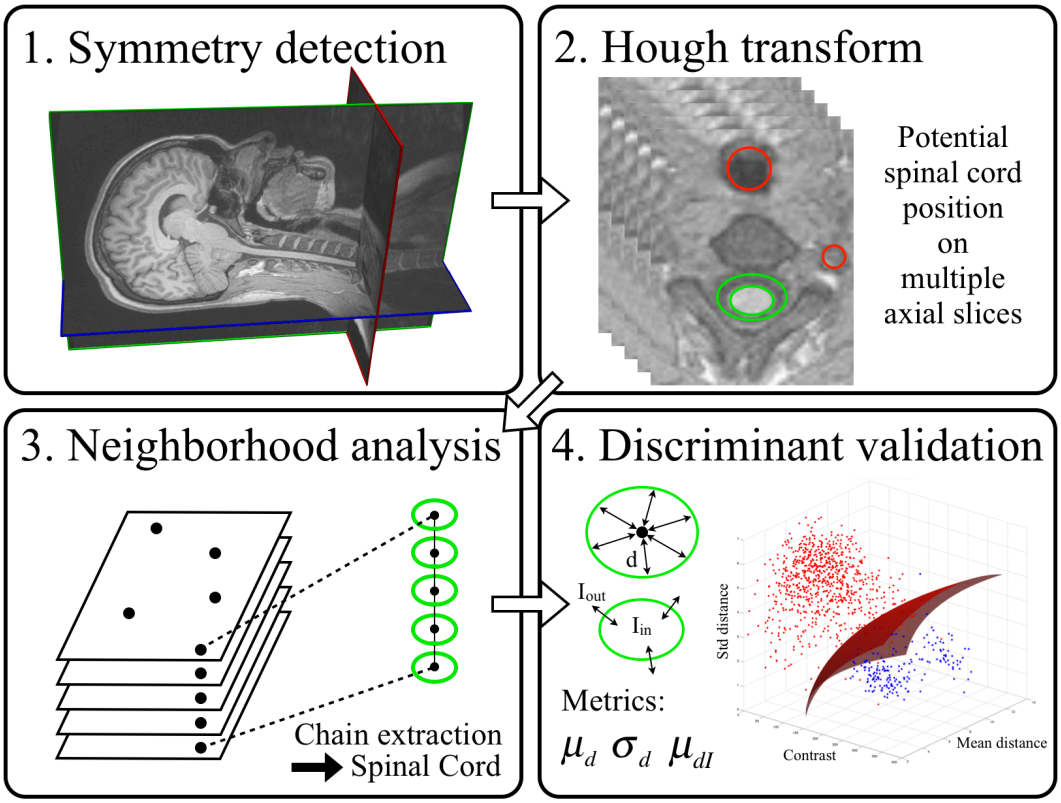

Figure 4.1 : Workflow of the spinal cord detection module. ***1.*** *Using the symmetrical property of the body, a region is selected around the median plane.* ***2.*** *An elliptical Hough transform is then applied on multiple axial slices and false positives are removed by keeping only ellipses surrounded by the spinal canal.* ***3.*** *A neighborhood analysis extracts the most promising chain of detected ellipses.* ***4.*** *A discriminant analysis determines the correctness of the detection based on three metrics: the mean (μ_d) and standard deviation (σ_d) of the spinal cord radius and the local contrast between the spinal cord and the CSF (μ_{dI}).*

4.3.2 Propagation module

Given a starting point and orientation provided from the initialization step, a small elliptical triangular tubular mesh is built inside the spinal cord, with an axial resolution res_{axial} and a radial resolution res_{radial} (see Figure 4.2). These resolutions are related to the image resolution. Indeed, to perform accurate segmentation, the final resolution of the surface has to be in the same order than the image resolution. This tubular mesh is then deformed towards the spinal cord edges and then propagated along the spinal cord using a deformable model (Terzopoulos and Fleisher, 1988). This technique consists in the two-step iterative deformation of

a triangular mesh towards a particular feature in the image to segment. Our approach is mainly inspired by Kaus et al. (2003). At the beginning of each iteration, a search algorithm finds the most promising points where the triangular mesh has to be deformed. According to Kaus et al. (2003), these locations are computed using the following equation:

$$\tilde{\boldsymbol{x}}_i = \boldsymbol{x}_i + kh\boldsymbol{n}_i \quad where \quad k = \underset{j=-l,\ldots,l}{\operatorname{argmax}}\{F(\boldsymbol{x}_i + jh\boldsymbol{n}_i) - dh^2j^2\} \tag{4.2}$$

where $2l + 1$ is the number of searched points along the triangle normal, h is the distance between two searched point along this normal and d is the trade-off between the feature F and the distance. Furthermore, F is the *feature function*, which allow to lead the deformation to edges in the image, and is defined by $F(\boldsymbol{x}_i) = \boldsymbol{n}_i^T \boldsymbol{g}(\boldsymbol{x}_i)$. Here, $\boldsymbol{n}_i$ and $\boldsymbol{g}(\boldsymbol{x}_i)$ are the normal and the gradient vector at the position $\boldsymbol{x}_i$, respectively. The most promising points $\tilde{\boldsymbol{x}}_i$ are the positions which maximize the dot product between $\boldsymbol{n}_i$ and $\boldsymbol{g}(\boldsymbol{x}_i)$, balanced by a restriction on the distance. The parameter d is computed on prior information depicting the relation between the gradient/distance trade-off and the local contrast c around the spinal cord (see above for details).

The second step of the iterated deformation is the relocation of each vertex of the mesh, which is achieved by minimizing the following energy equation:

$$E = E_{ext} + \alpha E_{int} \tag{4.3}$$

This energy function is composed by an external energy term E_{ext}, which drives the mesh triangle centers ($\boldsymbol{x}_i$) to their most promising location ($\tilde{\boldsymbol{x}}_i$), and by an internal energy E_{int}, term, which constrains the mesh deformation by minimizing the distance between each point and its neighbors while maintaining the initial vertices distribution. E_{ext} is estimated from the highest gradient along the normal of each triangles, and balanced by the distance with triangle centers:

$$E_{ext}(\boldsymbol{v}) = \sum_{i=1}^{T} \left(\frac{g(\tilde{\boldsymbol{x}}_i)}{\|g(\tilde{\boldsymbol{x}}_i)\|} (\tilde{\boldsymbol{x}}_i - \boldsymbol{x}_i) \right)^2 \tag{4.4}$$

where $\boldsymbol{g}(\boldsymbol{x}_i)$ is the gradient vector at the position $\boldsymbol{x}_i$ and T is the number of triangles in the mesh.

The second term in (Eq. 4.3) is the internal energy E_{int}, which constrains the mesh deformation by minimizing the distance between each point and its neighbors while maintaining the initial vertices distribution. The internal energy term is given by the following equation:

$$E_{int}(\boldsymbol{v}) = \sum_{j=1}^{V} \sum_{k \in N(j)} \left(\boldsymbol{v}_j - \boldsymbol{v}_k - s\boldsymbol{R}\left(\boldsymbol{v}_j^1 - \boldsymbol{v}_k^1\right)\right)^2 \tag{4.5}$$

where $\boldsymbol{v}$ are the mesh vertices and represent the optimization parameters of Eq. 4.3, $g(\boldsymbol{x})$ is the gradient vector at position $\boldsymbol{x}$ and $\boldsymbol{v}^1$ are the vertices of the initial mesh. The neighborhood around vertex j is given by $N(j)$, V is the number of vertices, T is the number of triangles in the mesh. s and $\boldsymbol{R}$ represent the scaling factor and the rotation matrix aligning the initial mesh with the current mesh. This transformation is computed using the *Iterative Closest Point* method performed on vertices of the two meshes. Because Eq. 4.3 is modeled in the quadratic form, it can be minimized effectively using the conjugate gradient method (e. g., Gill et al., 1981).

The parameter d in Eq. 4.2 represents the trade-off between the feature strength and the distance of the selected point. This parameter is computed empirically from the local contrast between the spinal cord and the CSF, for T_1- and T_2-weighted images. This local contrast is estimated as described in the Detection module section, and then the parameter d is calculated according to the empirical relation set from training datasets (see Table 4.1). In the presence of low local contrast, the external energy term in Eq. 4.3 decreases, leading to potential under-segmentation. The contrast-adaptive parameter d allows higher deformations in the regions with low contrast and then balances the drop of external energy forces.

This initial mesh is deformed on the image edges by minimizing Eq. 4.3., then, it is propagated using the following three-step iterative process:

1. A section M_i of the whole mesh, of length l_M is duplicated and translated in the direction of the spinal cord (see Figure 4.2). This direction is computed using the center of mass of the upper and lower disks of M_i.
2. The new orientation of the spinal cord at the new position is computed by maximizing the following energy term:

$$E_{orient} = \sum_{i=1}^{T} \|g(\boldsymbol{R}(\boldsymbol{x}_i - \boldsymbol{p}) + \boldsymbol{p})\|$$

where T is the number of triangles in the mesh, $\boldsymbol{x}_i$ is the position of each triangle center and $\|g(\boldsymbol{x}_i)\|$ is the gradient magnitude of the image at position $\boldsymbol{x}_i$. Here, E_{orient} represents the sum of the image gradient magnitude at each triangle center position. These centers are rotated by the rotation matrix $\boldsymbol{R}$ around the point $\boldsymbol{p}$. The position $\boldsymbol{p}$ is the center of mass of the lower disk of the mesh. Because the deformed mesh is close to the exact spinal cord edges, this method leads to a good approximation of the spinal cord orientation.

3. The section M_i is then deformed by minimizing iteratively the Eq. 4.3 using the conjugate gradient method towards the edges of the spinal cord. The adaptation to the contrast between the CSF and the spinal cord is ensured by the trade-off d which is computed using experimentally-determined prior information.

The length l_M of M_i enables to deal with the lack of CSF around the spinal cord. The duplication of the mesh M_i along the spinal cord overlays potential local lack of contrast and allows the propagation to continue. The mesh M_i will not propagate outside the spinal cord thanks to the neighborhood constraints in the internal energy term (Eq. 4.5).

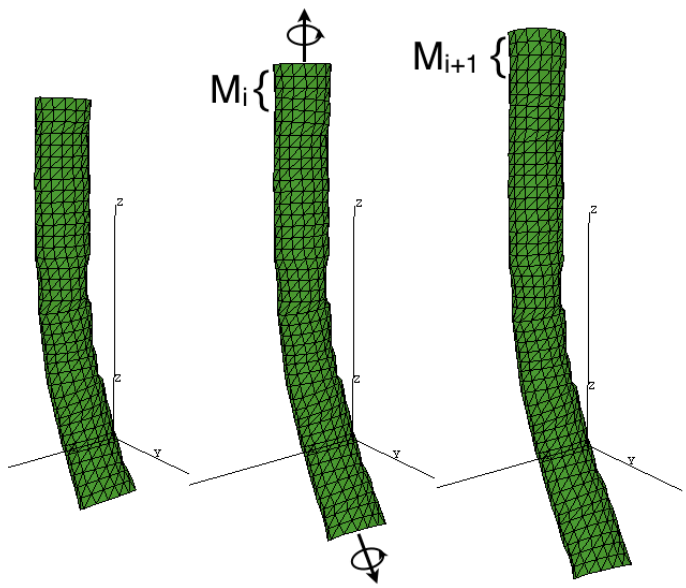

Figure 4.2 : Propagation of the deformable model (from left to right). The section M_i of the triangular mesh is duplicated, oriented in the direction of the spinal cord and deformed on image's edges using Eq. 4.3.

4.3.3 Refinement and global deformation

Although the deformable model approach has many advantages, one limitation is that large mesh deformations are computationally demanding. To address the computational complexity, a multi-resolution approach was adopted. The iterative propagation is first performed on a low-resolution mesh. Then, the resulting mesh is two times interpolated in the axial and radial directions and a final deformation is applied to it. In order to provide a smooth segmentation, an additional constrain term is included in the internal energy term of Eq. 4.3. The internal energy is now given by:

$$E'_{int}(\boldsymbol{v}) = \alpha \sum_{j=1}^{V} \sum_{k \in N(j)} \left(\boldsymbol{v}_j - \boldsymbol{v}_k - \boldsymbol{R}\left(\boldsymbol{v}_j^1 - \boldsymbol{v}_k^1\right)\right)^2 + \beta \sum_{j=1}^{V} \sum_{k \in N(j)} \left(\boldsymbol{v}_j - \boldsymbol{v}_k\right)^2 \tag{4.6}$$

The additional term in Eq. 4.6 leads to the minimization of the distance between the mesh vertices and ensures a smooth mesh and an accurate segmentation of the spinal cord. The parameters α and β allow to balance the smoothness effect and the vertices distribution constraints.

4.3.4 Validation

Validation was performed on 15 healthy individuals. Two additional subjects with spinal cord injury (SCI) were included to test the robustness of the algorithm towards pathologies and artifacts generated by metallic implants. The first patient had an anterior C7-T1 spinal cord ischemia (no implant). The second one had an injury at C3 vertebral level caused by neck hyperextension (four slightly magnetic screws located at C3-C6). This study was approved by the local ethics committee and all subjects provided written consent.

Acquisitions were performed on a 3T MRI system (TIM Trio, Siemens Healthcare, Erlangen, Germany) using the standard head, neck and spine coils. Each subject had a T_1- and a T_2-weighted scan covering the full spinal cord as well as the brain in order to test the efficiency of the stopping condition. This large coverage was achieved by acquiring two FOV per contrast, one including the head and cervical spine and the other including part of the cervical, thoracic and lumbar cord. Then, the two volumes were stitched together using the off-line console tools after correcting for image bias field (signal non-uniformity). Parameters for the T_1-weighted scan were: MPRAGE sequence, TR = 2260 ms, TE = 2.09 ms, TI = 1200 ms, flip angle = 7°, bandwidth = 651 Hz/voxel, voxel size = $1\times1\times1$ mm^3. Parameters for the T_2-weighted scan were: slab-selective fast spin echo, TR = 1500 ms, TE = 119 ms, flip angle = 140°, bandwidth = 723 Hz/voxel, voxel size = $1\times1\times1$ mm^3. The overall acquisition time for both sequences with the two FOVs was 20 min. Five subjects were imaged using a T_2*-weighted spoiled gradient echo sequence with multiple echoes (MEDIC) from C1 to T1. The parameters for this acquisition sequence were: axial orientation, TR = 540 ms, TE = 5.41 ms, number of echoes = 3, flip angle = 35°, bandwidth = 200 Hz/voxel, voxel size = $0.5\times0.5\times3$ mm^3 (2 mm gap).

4.3.4.1 Validation of spinal cord detection

The spinal cord detection module was validated by detecting the spinal cord at every two centimeters from C1 to T12 vertebral level. This approach enabled to validate the detection at different contrast values, given that the contrast often varies along the cord due to inhomogeneous B1 excitation and coil sensitivity profile. Depending on the length of the spinal cord, approximately 15 detection tests were performed per MR volume for a total of about 450 tests for the whole dataset (15 detections on 15 subjects from C1 to T12, T_1- and T_2-weighted). The success rate of the detection was evaluated using manual identification. The spinal cord

detection was successful if the detected point was inside the manually identified region of the spinal cord.

The supervised validation of the detection using the discriminant analysis has been validated using a cross-validation on the same T_1- and T_2-weighted datasets. For each point of the validation procedure of the detection, we randomly selected four new positions outside the spinal cord and computed the three discriminant metrics described in Detection module section. The process provides much more data outside the spinal cord and enables a powerful discrimination of the two regions.

4.3.4.2 Validation of spinal cord segmentation

The proposed segmentation method was validated against (i) manual segmentations and (ii) segmentations using the active surface method described in Horsfield et al. (2010) that was implemented in Matlab. Manual segmentations were performed on OsiriX (http://www.osirix-viewer.com) using the closed polygon ROI tool by one rater for the whole set of images. The spinal cord of five subjects was segmented by a second rater to estimate the inter-operator variability. The first rater manually segmented three subjects three times with one week apart in order to determine the intra-rater reproducibility. To determine the performance of *PropSeg* on images with different voxel size, the spinal cord of five subjects was segmented on T_2*-weighted images at $0.5\times0.5\times3$ mm^3 resolution (with 2 mm gap).

In order to assess the accuracy of the proposed method, the following measures were computed:

1. The 3D Dice coefficient (3D DC) is the overlapping measure defined (Dice, 1945) by the following equation:

$$Dice(A,B) = \frac{2|A \cap B|}{|A| + |B|}$$

where A and B are the binary segmentation masks to compare. The Dice coefficient ranges between $[0,1]$ and is equal to 1 when segmentations are completely similar. This measure was computed using the ITK framework (Yoo et al., 2002) on the binary images of the segmentations.

2. The mean distance (MD), which represents the average distance between surfaces meshes. Distances from each vertices of a surface A to surface B (by projecting the point on the surface) are averaged to provide the mean distance from A to B.
3. The Hausdorff distance (HD) (Aspert et al., 2002), which is defined as the maximum distance between two surfaces. If a segmentation contains a tiny error on the whole surface as a small over-segmentation, its impact on the Dice coefficient and the mean distance is attenuated by the area of the segmentation. The Hausdorff distance permits to override this validation problem. Both mean and Hausdorff distance were acquired using *Mesh Valmet* (Aspert et al., 2002) on the meshes of the segmentations.

To compute the mean and Hausdorff distances from the manual segmentation, surfaces from binary images needed to be extracted. This was achieved using the marching cubes algorithm implemented in ITK-SNAP (Yushkevich et al., 2006). The high-resolution mesh extraction produced a surface closely fitting the binary segmentation.

4.4 Results

4.4.1 Spinal cord detection

The sensitivity (proportion of successful detection) of the spinal cord detection method, without the validation procedure, was 95.28% for T_1-weighted images and 88.18% for T_2-weighted images ($N \approx 450$). The detection was performed on slices spanning the entire spinal cord, each of them being separated by 2 cm. Failures usually appeared where the contrast between the CSF and the spinal cord was low. Moreover, failures appeared when other contrasted elliptical structures were present in the image, such as the carotid artery in the cervical region (Figure 4.3.a and Figure 4.3.b). However, these failures were overcome by using the detection validation process described in the Detection module section. This additional module correctly detected the wrong spinal cord position as adjacent circular structures. Moreover, this method enabled the detection of potential failure when parts of CSF were missing around the spinal cord (see Figure 4.3.a). With the addition of this module, the sensitivity of the spinal cord detection was 99.48% for T_1-weighted images and 92.07% for T_2-weighted images.

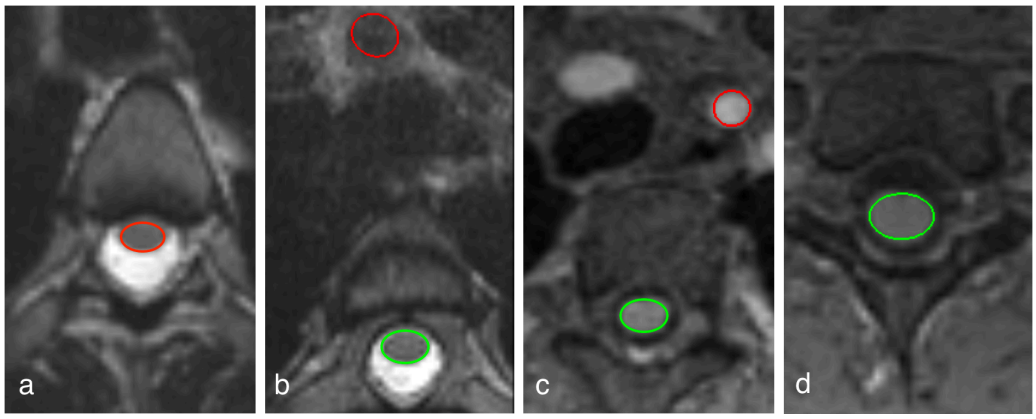

Figure 4.3 : Examples of the spinal cord detection. (a) shows a correct spinal cord detection which can lead to propagation errors and wrong segmentation due to missing CSF. Therefore, this detection has been rejected by the discriminant validation procedure and the starting slice of the propagated segmentation was chosen at another level. (b) and (c) show false positive detections (top ellipses, in red), due to low contrast and to the presence of other circular structures in the image. These false positives were removed by the discriminant validation process. (d) shows an example of correct spinal cord detection even in case of low contrast between the CSF and the spinal cord.

4.4.2 Segmentation

The parameters used in the propagated segmentation are listed in Table 4.1. These parameters were determined experimentally and based on values from the literature (Kaus et al., 2003). Parameters such as the length l_M of an iteration of the mesh propagation reflect the dimensions and the curvature of the spinal cord. Furthermore, due to large contrast differences between the T_1- and T_2-weighted images, the distance/gradient trade-off d differs for the two types of acquisition.

Results of segmentation accuracy are presented in Table 4.2. The accuracy of our automatic segmentation method for the T_1- and T_2-weighted images was significantly better or similar to the semi-automatic method from Horsfield *et al.*, in terms of 3D Dice coefficient (bilateral paired Student's T test, $p = 0.004$ for T_1 and $p < 0.001$ for T_2) and mean absolute distance ($p = 0.409$ for T_1 and $p < 0.001$ for T_2). Two examples of complete segmentation are shown in Figure 4.4, demonstrating the robustness towards cord curvature and FOV size.

The results of the intra-rater reproducibility determination are presented in Table 4.3. Each manual segmentation has been compared with the *PropSeg* results by computing the three validation metrics (3D DC, MD and HD) and high reproducibility has been demonstrated.

Table 4.1 : Parameters used for the propagated segmentation of the spinal cord.

Parameter	Value	Usage
α	25	Trade-off between mesh flexibility and surface adherence (Eq. 4.3)
β	50	Trade-off between surface adherence and smoothness constraints (Eq. 4.6)
l	15	Number of point along the searched profile (Eq. 4.2)
h	0.2 mm	Distance between two points along the searched profile (Eq. 4.2)
d_{T_1}	$0.0001c^2 + 0.013c - 1.6242$	Relation between the trade-off d and the cord/CSF local contrast c (Eq. 4.2)
d_{T_2}	$0.0001c^2 + 0.02c - 1.6242$	
l_M	6 mm	Mesh length of a propagation iteration
res_{axial}	2 mm	Axial resolution of low-resolution mesh
res_{radial}	24°	Radial resolution of low-resolution mesh

Table 4.2 : Evaluation of the spinal cord segmentation with our method (PropSeg) and the method from Horsfield et al. against manual segmentation (Rater 1 and Rater 2) for the two MR sequences (T_1- and T_2-weighted). Results (mean ± standard deviation) are compared using the 3D Dice coefficient (3D DC), the mean absolute distance (MD) and the Hausdorff distance (HD). High Dice coefficient, low mean distance and low Hausdorff distance demonstrate good results of the PropSeg method. p-values of t-test between the PropSeg and the method from Horsfield are also shown. The fifth line shows inter-rater variability computed for five subjects. Significant differences between PropSeg and the method from Horsfield are enhanced in bold.

	T_1-weighted					
	3D DC	p-val	MD	p-val	HD	p-val
PropSeg vs Rater 1 (N=15)	**0.90 ± 0.03**	**0.004**	0.43 ± 0.07	0.083	2.44 ± 0.81	**0.012**
Horsfield vs Rater 1 (N=15)	0.89 ± 0.03		0.41 ± 0.07		**1.85 ± 0.23**	
PropSeg vs Rater 2 (N=5)	0.88 ± 0.02	0.678	0.42 ± 0.06	0.235	2.21 ± 0.33	0.289
Horsfield vs Rater 2 (N=5)	0.88 ± 0.02		0.45 ± 0.08		1.87 ± 0.51	
Rater 1 vs Rater 2 (N=5)	0.86 ± 0.05		0.54 ± 0.20		2.18 ± 0.38	
	T_2-weighted					
	3D DC	p-val	MD	p-val	HD	p-val
PropSeg vs Rater 1 (N=15)	**0.90 ± 0.03**	**<0.001**	**0.38 ± 0.14**	**<0.001**	2.01 ± 0.67	0.527
Horsfield vs Rater 1 (N=15)	0.88 ± 0.03		0.45 ± 0.10		1.92 ± 0.24	
PropSeg vs Rater 2 (N=5)	**0.88 ± 0.03**	**0.024**	**0.37 ± 0.05**	**0.004**	1.86 ± 0.42	0.343
Horsfield vs Rater 2 (N=5)	0.86 ± 0.03		0.50 ± 0.09		2.25 ± 0.76	
Rater 1 vs Rater 2 (N=5)	0.91 ± 0.02		0.35 ± 0.06		1.88 ± 0.45	

Table 4.3 : Intra-rater reproducibility. The spinal cords of three subjects were manually segmented by one rater a week apart and compared with the segmentations performed by PropSeg.

	T_1-weighted								
	Subject 1			Subject 2			Subject 3		
	Week 1	*Week 2*	*Week 3*	*Week 1*	*Week 2*	*Week 3*	*Week 1*	*Week 2*	*Week 3*
3D DC	0.9018	0.9219	0.9267	0.9016	0.9031	0.9167	0.9094	0.9122	0.9123
MD	0.4611	0.3716	0.2864	0.4570	0.4430	0.3665	0.3921	0.3337	0.3544
HD	2.9187	2.5064	2.5340	1.9772	1.9015	1.7606	3.3242	2.9039	2.6110
	T_2-weighted								
	Subject 1			Subject 2			Subject 3		
	Week 1	*Week 2*	*Week 3*	*Week 1*	*Week 2*	*Week 3*	*Week 1*	*Week 2*	*Week 3*
3D DC	0.9007	0.8923	0.8689	0.9195	0.9050	0.8954	0.8783	0.8560	0.8662
MD	0.3163	0.3284	0.3954	0.2717	0.3127	0.3280	0.3357	0.4212	0.3787
HD	2.0013	2.3946	2.5648	1.4263	1.5627	1.5124	3.4883	3.1838	3.1838

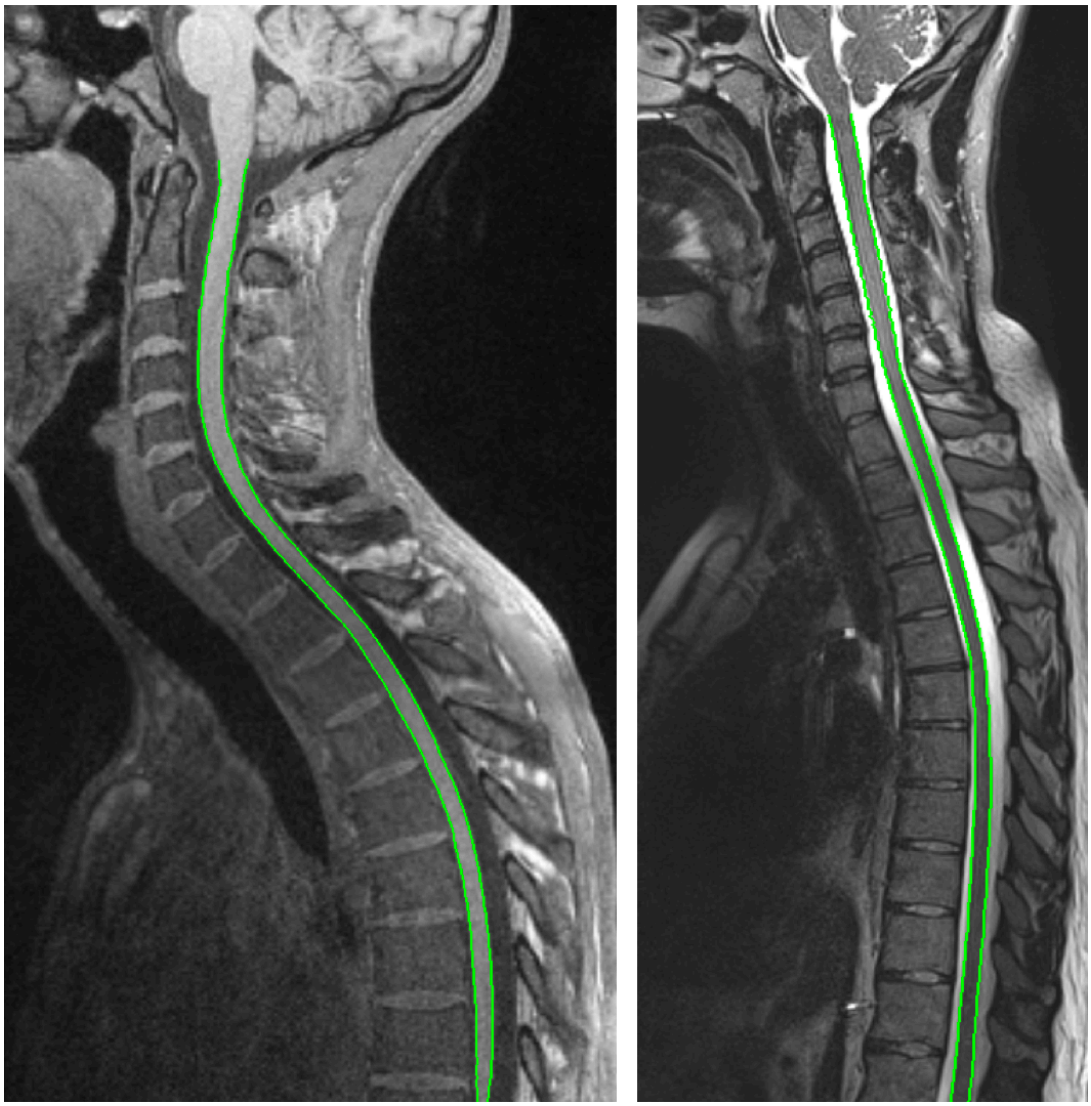

Figure 4.4 : Results of spinal cord segmentation. (left) T_1-weighted image of a subject with large curvature from C1 to T8. (right) T_2-weighted image of a subject from C1 to T12. Although the image contrast is fairly low around the lower thoracic levels, the segmentation is nevertheless successful.

Results of inter-rater variability of manual segmentation are listed in Table 4.2 and suggest that inter-rater variability is in the same order as the *PropSeg* and the active surface method (Horsfield, 2010).

Results of automatic segmentation in two SCI patients are shown in Figure 4.5. In both patients, the 3D Dice coefficients were respectively 0.91 and 0.90 for the T_1- and T_2-weighted volumes. The Hausdorff distances for the T_1- and T_2-weighted volumes were less than 2 mm in

both patients. These results were in the same order of magnitude than that in healthy subjects. An example of segmentation on T_2*-weighted images is presented on Figure 4.6. The 3D Dice coefficient was 0.86 ± 0.03.

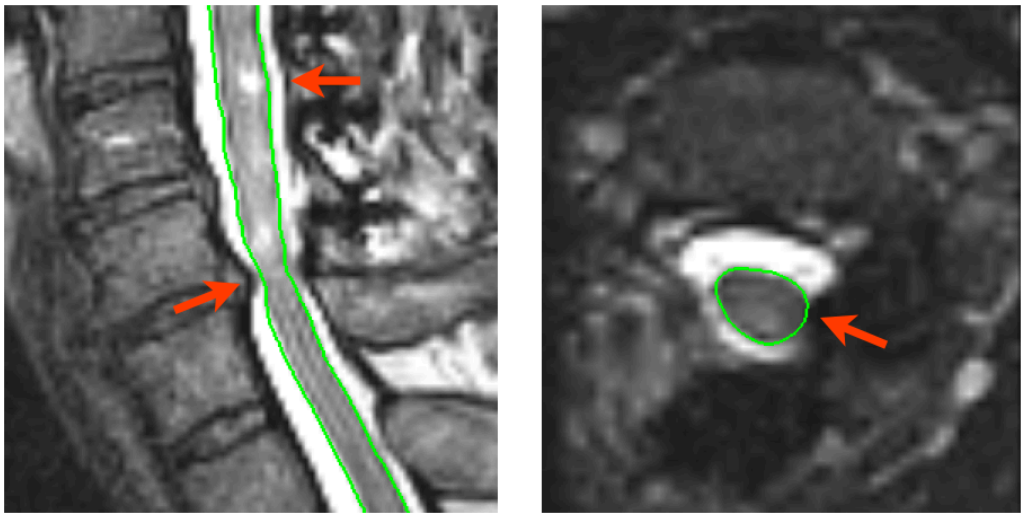

Figure 4.5 : Spinal cord segmentation using the PropSeg method on a T_2-weighted image from a patient with SCI. (left) Sagittal view. (right) Axial view at the level of the bottom arrow. Despite challenging pathological-related hyperintensity (top arrow) and disk protuberance (bottom arrow), same accuracy as for healthy subjects was reached.

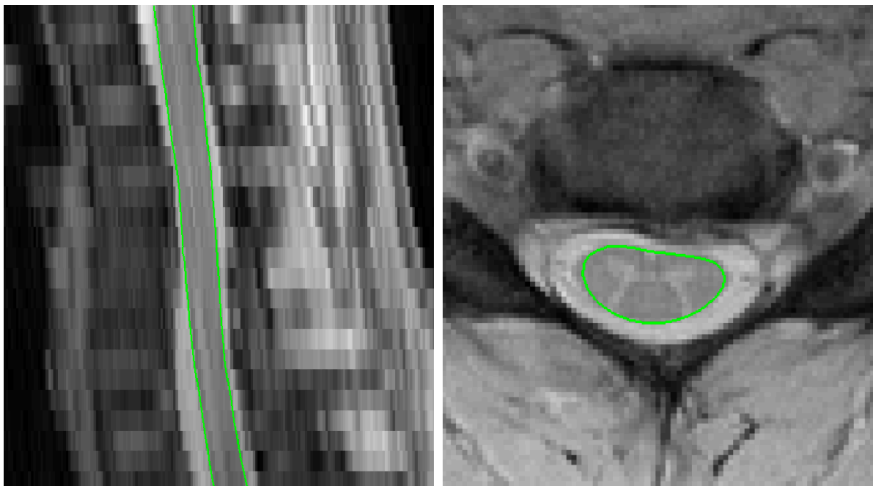

Figure 4.6 : Segmentation of the spinal cord on a T_2-weighted image at $0.5\times0.5\times5$ mm^3 resolution (including 2 mm slice gap). The PropSeg method correctly segmented the spinal cord with high accuracy (DC = 0.86 ± 0.03). (left) Sagittal view. (right) Axial view. Also note that the high contrast between the gray and white matter was not an issue for the segmentation.*

4.4.3 Cross-sectional areas

Cross-sectional areas along the spinal cord were calculated along the plane orthogonal to the reconstructed centerline. Using a custom-made vertebral level detection module inspired from Peng et al. (2005), cross-sectional areas were calculated for each vertebral level (Figure 4.7). Note the difference of cross-sectional area between the two contrasts T_1- and T_2-weighted. These differences are inherent to the image properties, including factors such as the smoothing kernel during image reconstruction, T_2* blurring effects, Gibbs and flow artifacts.

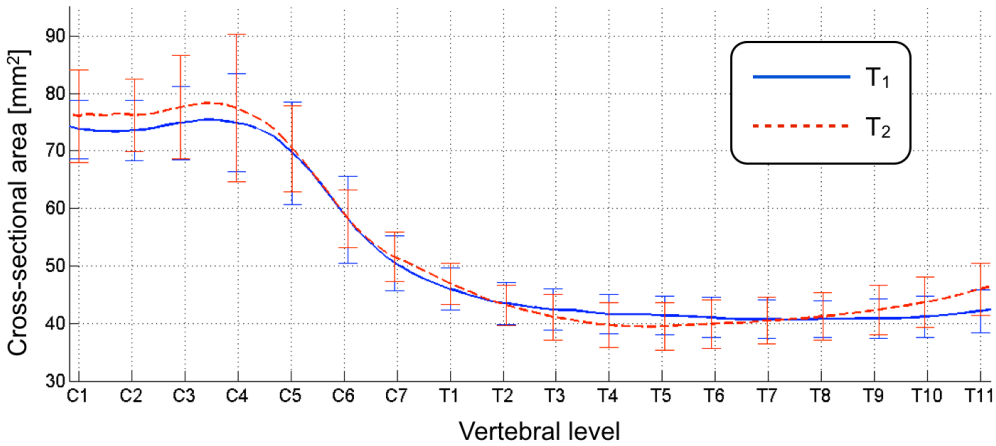

Figure 4.7 : Cross-sectional areas along the spinal cord for fifteen subjects. Mean and standard deviation of the area extracted from T_1- (blue solid line) and T_2-weighted (red dashed line) images are plotted on the same scale by corresponding vertebral levels. Small non-significant differences are visible between T_1- and T_2-weighted results, probably due to the differences of blurring between the two contrast mechanisms and/or sensitivity to motion/low artifacts.

4.4.4 Computational time

The proposed method was implemented in C++ using library functions from ITK (Yoo et al, 2002) and VTK (Shroeder et al., 2006). It was run on a Mac OS X system equipped with an Intel Core i7 3.4 GHz processor and 8 GB RAM. The spinal cord detection took on average 8 s. The segmentation of the whole spinal cord was on average 30 s long. The most time consuming part of the algorithm is the global refinement and deformation of the high-resolution mesh. The computation time is reduced if the low-resolution propagation produces segmentation close to the optimal solution, which is usually the case for T_2-weighted images thanks to a higher CSF/spinal cord contrast.

4.5 Discussion

This study presented a spinal cord segmentation method based on MR images. To our knowledge, this is the first fully-automated method for segmenting the whole spinal cord, without particular constraint on the size or location of the field of view. The method proved to be robust towards three different contrasts: T_1-, T_2- and T_2*-weighting and worked equally well on isotropic and anisotropic voxels. The software notably outputs a binary mask of the segmentation as well as values of cross-sectional measures along the spine. The following paragraphs will discuss the adaptation of our method to the type of contrast, and discuss the accuracy and the robustness of both the spinal cord detection and segmentation.

By inverting the gradient direction of the images, our method can work for T_1- and T_2-weighted contrasts. However, due to large contrast differences between T_1- and T_2-weighted scans, parameters had to be adjusted for each specific contrast. For example, the intensity difference between the spinal cord and the CSF is lower for inversion-recovery T_1-weighted images than for T_2-weighted images. Hence, to ensure an accurate segmentation, the relation between the trade-off parameter d and the local CSF/cord contrast has to be higher on the T_1-weighted compared to the T_2-weighted scans. A low trade-off d can lead to under-segmentation of the spinal cord. We developed a contrast-adaptive mechanism for this parameter based on prior information that allows higher deformations in case of low local contrast around the spinal cord. As the contrast computation is performed on cross-sections of the spinal cord, the resolution of the image, especially in the inferior-superior direction, may have an influence on the contrast value. However, high accuracy was reached even on images with lower resolution. Applying a median filter on the intensity profile reduced the effect of noise on the contrast calculation.

The automation of the proposed method relies on the detection of the spinal cord in axial slices using the Hough transform, followed by the propagation of a deformable model along the spinal cord. By analyzing the spinal cord detection module, results show excellent sensitivity (T_1: 99.48% ; T_2: 92.07%) using an elliptical Hough transform. Helpful to the discriminant validation procedure for the spinal cord detection, this method is highly robust towards poor contrast (Figure 4.3.a and Figure 4.3.d) and other tubular structures that may appear in the image (Figure 4.3.b and Figure 4.3.c). All 30 volumes (T_1- and T_2-weighted) had a success rate of 100% for detection at the cervical level. This spinal cord detection method can be used to initialize some of

the semi-automatic method in the literature as (Coulon et al., 2002; Horsfield et al., 2010; Van Uitert et al, 2005). The detection module can provide one seed point (e.g., center of the spinal cord at a given slice) as well as the whole spinal cord centerline. Note that full spinal cord segmentation could not rely only on the detection module, because it only provides an elliptical shape and therefore would lack precision. Moreover, the Hough transform is a highly time-consuming method. For these reasons, a propagation approach was used for the segmentation.

With respect to the segmentation process, results suggest high accuracy when compared against manual segmentation. Dice coefficients were 0.90 ± 0.03 for T_1- and T_2-weighted images. These results are better or in the same range as the inter-rater variability. Accuracy was higher or similar to the method from Horsfield *et al*. The reproducibility of *PropSeg* towards different raters was also demonstrated (Table 4.3). The *PropSeg* method was able to manage different curvatures of the spinal cord (see Figure 4.4) and performed well on two patients with spinal cord injury (see Figure 4.5), despite drop-out artifacts caused by metallic implants. The robustness of the *PropSeg* method is largely attributed to the propagation approach and to the deformable model constraints. These constraints can notably manage poor contrast between the CSF and the spinal cord. In order to ensure a robust and accurate segmentation despite the variability across sequences, SNR and contrasts, the deformable model adapts to the local contrast between the CSF and the spinal cord. However, excessive lack of contrast leads to segmentation failures. This especially holds true for inversion recovery T_1-weighted sequences. These rare issues do not stop the propagation but increase the Hausdorff distance variability (see Table 4.2). The method from Horsfield *et al*. addresses this problem by applying a smoothness filter on the resulting segmentations but this solution can suppress important details in the spinal cord segmentation, such as small-scale atrophy.

A critical step of the segmentation method is the computation of spinal cord orientation at each iteration of the propagation. As noted before, if low contrast between the spinal cord and CSF appears along the spinal cord, the propagation will lack robustness. For example, an over-segmentation due to lack of contrast or large lordosis can propagate along the spinal cord. A possible solution to prevent such phenomenon would be to start the segmentation at multiple positions along the spinal cord and merge the resulting meshes to provide a correct segmentation. However this would come at the price of computation time. This approach, highly parallelizable, will be the subject of future investigations.

The independence of the *PropSeg* method towards spatial resolution was achieved by using distances in millimeter instead of in voxel units. To demonstrate the performance of the *PropSeg* method with different image resolutions, segmentation was performed on images at $0.5\times0.5\times3$ mm^3 resolution (with 2 mm slice gap) (see Figure 4.6). Although larger thickness produces more partial volume effects in curved spines, the higher in-plane spatial resolution provides higher accuracy for cross-sectional area measurements. Thus, there is a trade-off to be made and the choice of voxel resolution should depend on the application. We suggest to use anisotropic voxels for measuring cross-sectional area along a large rostro-caudal extension, and anisotropic voxels with high axial resolution for measuring cross-sectional area locally, e.g., at C2-C3 level.

In order to provide fully automatic spinal cord segmentation, it is necessary to know where to end the propagation. The field of view can sometimes include the brainstem or a section of the brain; on the other hand, the segmentation must end below the brainstem. Furthermore, images can potentially lack contrast due to inhomogeneous excitation in slab-selective sequence, or due to poor coil sensitivity profile. The deformable model is therefore not able to ensure a correct segmentation and the propagation has to stop. Similarly, a poor contrast or highly contrasted structure located next to the spinal cord can lead to a wrong computation of the spinal cord orientation and an error detection procedure is required to prevent wrong mesh propagation. Therefore, different termination conditions were used here: (i) poor contrast between the CSF and the spinal cord, (ii) too large deformation, (iii) too large cross-sectional area and (iv) inconsistencies in the mesh, for example when an overlapping between two iteration of the propagation happens. All these conditions are combined to stop the propagation when an error occur or when it spread out of the spinal cord. Termination values were determined experimentally, while relative values were used to be independent of the dataset. The user can as well define the FOV of interest by indicating the start and end of the segmentation as parameters of the method or by cropping the image.

Despite the high robustness of the *PropSeg* method, segmentation failure can occur. In that case, the user can overcome the failure by manual interventions. In case the initial detection fails, the user can provide an approximation of the spinal cord center as an input binary image. This image can be easily created using free editors (e.g., fslview (Jenkinson *et al.*, 2012)). In the scenario where the propagation fails, the user can manually edit the original image, similarly to

what is done for automatic segmentation of the brain cortex (Dale *et al.*, 1999). Here the user would add more contrast in certain regions of the image. This procedure usually takes a few minutes.

4.6 Conclusion

This paper presented a method for automatic segmentation of the spinal cord on MR volumes. The proposed method yielded successful results on T_1-, T_2- and T_2*-weighted contrasts as well as on different image resolutions and fields of view, including the cervical, thoracic and lumbar spinal cord. The initialization of the algorithm is provided by an independent module that automatically detects the spinal cord center on axial slices. The module itself can also be adapted for automatizing other registration methods proposed in the literature. Improvements on computational time and robustness towards new dataset and contrast will be subject of future investigations. The software outputs the centerline and cross-sectional area, opening the door to morphological studies with large throughput. Our program is freely available at https://sourceforge.net/projects/spinalcordtoolbox/.

4.7 Acknowledgments

The authors would like to thank Alexandru Foias for the manual segmentations, as well as the volunteers. This work was funded by the SensoriMotor Rehabilitation Research Team (SMRRT) of the Canadian Institute of Health Research, the National MS Society [FG1892A1/1], the Fonds de Recherche du Québec - Santé (FRQS), the Quebec BioImaging Network (QBIN) and the Natural Sciences and Engineering Research Council of Canada (NSERC).

4.8 Bibliography

Archip, N., Erard, P.-J., Egmont-Petersen, M., Haefliger, J.-M., Germond, J.-F., 2002. A knowledge-based approach to automatic detection of the spinal cord in CT images. Med. Imaging, IEEE Trans. 21, 1504–16. doi:10.1109/TMI.2002.806578.

Aspert, N., Santa-Cruz, D., Ebrahimi, T., 2002. Mesh: Measuring errors between surfaces using the hausdorff distance. Multimed. Expo, 2002. ICME'02. Proceedings. 2002 IEEE Int. Conf. 1, 705–708. doi:10.1109/ICME.2002.1035879.

Ballard, D., 1981. Generalizing the Hough transform to detect arbitrary shapes. Pattern Recognit. 13, 111–122. doi:10.1016/0031-3203(81)90009-1.

Chen, M., Carass, A., Oh, J., Nair, G., Pham, D.L., Reich, D.S., Prince, J.L., 2013. Automatic magnetic resonance spinal cord segmentation with topology constraints for variable fields of view. Neuroimage 83, 1051–62. doi:10.1016/j.neuroimage.2013.07.060.

Cohen-Adad, J., El Mendili, M.-M., Lehéricy, S., Pradat, P.-F., Blancho, S., Rossignol, S., Benali, H., 2011. Demyelination and degeneration in the injured human spinal cord detected with diffusion and magnetization transfer MRI. Neuroimage 55, 1024–33. doi:10.1016/j.neuroimage.2010.11.089.

Coulon, O., Hickman, S.J., Parker, G.J., Barker, G.J., Miller, D.H., Arridge, S.R., 2002. Quantification of spinal cord atrophy from magnetic resonance images via a B-spline active surface model. Magn. Reson. Med. 47, 1176–85. doi:10.1002/mrm.10162.

Dale, A.M., Fischl, B., Sereno, M.I., 1999. Cortical Surface-Based Analysis I: Segmentation and Surface Reconstruction, NeuroImage 9(2). 179-194. doi:10.1006/nimg.1998.0395.

Dice, L.R., 1945. Measures of the amount of ecologic association between species. Ecology 26, 297–302.

Gill, P.E., Murray, W., Wright, M.H., 1981. Practical optimization. Academic press, San Diego, CA.

Horsfield, M.A., Sala, S., Neema, M., Absinta, M., 2010. Rapid semi-automatic segmentation of the spinal cord from magnetic resonance images: application in multiple sclerosis. Neuroimage 50, 446–455. doi:10.1016/j.neuroimage.2009.12.121.Rapid.

Jenkinson, M., Beckmann, C.F., Behrens, T.E., Woolrich, M.W., Smith, S.M., 2012. FSL. NeuroImage, 62, 782-90. doi:10.1016/j.neuroimage.2011.09.015.

Kaus, M.R., Pekar, V., Lorenz, C., Truyen, R., Lobregt, S., Weese, J., 2003. Automated 3-D PDM construction from segmented images using deformable models. Med. Imaging, IEEE Trans. 22, 1005–13. doi:10.1109/TMI.2003.815864.

Kawahara, J., McIntosh, C., Tam, R., Hamarneh, G., 2013. Globally Optimal Spinal Cord Segmentation Using a Minimal Path in High Dimensions, in: 2013 IEEE 10th International Symposium on Biomedical Imaging: From Nano to Macro, ISBI 2013. IEEE Computer Society, pp. 848–851. doi:10.1109/ISBI.2013.6556608.

Koh, J., Kim, T., Chaudhary, V., Dhillon, G., 2010. Automatic segmentation of the spinal cord and the dural sac in lumbar MR images using gradient vector flow field, in: Engineering in Medicine and Biology Society (EMBC), 2010 Annual International Conference of the IEEE. pp. 3117–20. doi:10.1109/IEMBS.2010.5626097.

Koh, J., Scott, P.D., Chaudhary, V., Dhillon, G., 2011. An automatic segmentation method of the spinal canal from clinical MR images based on an attention model and an active contour model, in: Biomedical Imaging: From Nano to Macro, 2011 IEEE International Symposium On. pp. 1467–1471. doi:10.1109/ISBI.2011.5872677.

Lin, X., Tench, C.R., Evangelou, N., Jaspan, T., Constantinescu, C.S., 2004. Measurement of Spinal Cord Atrophy in Multiple Sclerosis. J. Neuroimaging 14, 20S–26S. doi:10.1111/j.1552-6569.2004.tb00275.x.

McInerney, T., Terzopoulos, D., 1996. Deformable models in medical image analysis: a survey. Med. Image Anal. 1, 91–108. doi:10.1016/S1361-8415(96)80007-7.

McIntosh, C., Hamarneh, G., Toom, M., Tam, R.C., 2011. Spinal Cord Segmentation for Volume Estimation in Healthy and Multiple Sclerosis Subjects Using Crawlers and Minimal Paths, in: Healthcare Informatics, Imaging and Systems Biology (HISB), 2011 First IEEE International Conference On. IEEE, pp. 25–31. doi:10.1109/HISB.2011.42.

Mukherjee, D.P., Cheng, I., Ray, N., Mushahwar, V., Lebel, M., Basu, A., 2010. Automatic segmentation of spinal cord MRI using symmetric boundary tracing. IEEE Trans. Inf. Technol. Biomed. 14, 1275–8. doi:10.1109/TITB.2010.2052060.

Nyúl, L.G., Kanyó, J., Máté, E., Makay, G., Balogh, E., Fidrich, M., Kuba, A., 2005. Method for Automatically Segmenting the Spinal Cord and Canal from 3D CT Images, in: Gagalowicz, André and Philips, W. (Ed.), Computer Analysis of Images and Patterns. Springer Berlin Heidelberg, pp. 456–463. doi:10.1007/11556121_56.

Peng, Z., Zhong, J., Wee, W., Lee, J.-H., 2005. Automated Vertebra Detection and Segmentation from the Whole Spine MR Images, in: Engineering in Medicine and Biology Society, 2005. IEEE-EMBS 2005. 27th Annual International Conference of The. pp. 2527–30. doi:10.1109/IEMBS.2005.1616983.

Rangayyan, R.M., Deglint, H.J., Boag, G.S., 2006. Method for the automatic detection and segmentation of the spinal canal in computed tomographic images. J. Electron. Imaging 15, 033007–033007–9. doi:10.1117/1.2234770.

Shroeder, W., Martin, K., Lorensen, B., 2006. The visualization toolkit, 4th ed, Prentice Hall, Englewood Cliffs, NJ.

Terzopoulos, D., Fleischer, K., 1988. Deformable models. Vis. Comput. 4, 306–331. doi:10.1007/BF01908877.

Thévenaz, P., Unser, M., 2000. Optimization of mutual information for multiresolution image registration. Image Process. IEEE Trans. 9, 2083–99. doi:10.1109/83.887976.

Van Uitert, R., Bitter, I., Butman, J.A., 2005. Semi-automatic spinal cord segmentation and quantification. Int. Congr. Ser. 1281, 224–229. doi:10.1016/j.ics.2005.03.181.

Wheeler-Kingshott, C.A., Stroman, P.W., Schwab, J.M., Bacon, M., Bosma, R., Brooks, J., Cadotte, D.W., Carlstedt, T., Ciccarelli, O., Cohen-Adad, J., Curt, A., Evangelou, N., Fehlings, M.G., Filippi, M., Kelley, B.J., Kollias, S., Mackay, A., Porro, C.A., Smith, S., Strittmatter, S.M., Summers, P., Thompson, A.J., Tracey, I., 2013. The current state-of-the-art of spinal cord imaging: Applications. Neuroimage 84, 1082–93. doi:10.1016/j.neuroimage.2013.07.014.

Yoo, T.S., Ackerman, M.J., Lorensen, W.E., Schroeder, W., Chalana, V., Aylward, S., Metaxas, D., Whitaker, R., 2002. Engineering and algorithm design for an image processing API: a technical report on ITK - the Insight Toolkit, in: Westwood, J. (Ed.), Proceedings of the Medicine Meets Virtual Reality. IOS Press Amsterdam, pp. 586–592.

Yushkevich, P.A., Piven, J., Hazlett, H.C., Smith, R.G., Ho, S., Gee, J.C., Gerig, G., 2006. User-guided 3D active contour segmentation of anatomical structures: significantly improved efficiency and reliability. Neuroimage 31, 1116–28. doi:10.1016/j.neuroimage.2006.01.015.

CHAPITRE 5 ARTICLE #2 : AUTOMATIC SEGMENTATION OF THE SPINAL CORD AND SPINAL CANAL WITH VERTEBRAL LABELING USING DEFORMABLE MODELS

Cet article présente le couplage entre notre méthode de segmentation automatique de la moelle épinière avec la méthode d'identification des niveaux vertébraux développée dans notre laboratoire (Ullmann et al., 2014). Il donne également plus de détails sur certaines parties de la méthode de segmentation telles que la détermination des paramètres d'optimisation des modèles déformables, l'initialisation et la validation en segmentant plus de sujets et le fluide cérébro-spinal. Un référentiel générique de la moelle épinière, basé sur les niveaux vertébraux et permettant la comparaison immédiate des mesures de la moelle, y est également décrit.

Authors

Benjamin De Leener[a], Julien Cohen-Adad[a,b], Samuel Kadoury[a,c]

Affiliations

[a]Institute of Biomedical Engineering, Polytechnique Montréal, Montréal, QC, Canada

[b]Functional Neuroimaging Unit, CRIUGM, Université de Montréal, Montréal, QC, Canada

[c]Department of Computer Engineering, Polytechnique Montréal, Montréal, QC, Canada

5.1 Abstract

Fast, accurate and automatic *in vivo* spinal cord and spinal canal measurements are valuable for the diagnosis/prognosis of neurodegenerative diseases and the biomechanical assessment for individualized studies of traumatic spinal cord injury. This paper presents a pipeline for a fully automatic spinal cord and spinal canal segmentation on different types of MRI contrast (e.g. T_1- and T_2-weighted sequences) and any field of view. Our method is based on the multi-resolution propagation of tubular deformable models. The unsupervised initialization is generated by an independent spinal cord detection module, based on an elliptic Hough transform. Coupled with an automatic intervertebral disk identification method, our segmentation pipeline provides quantitative metrics of the spinal cord and spinal canal as cross-sectional areas and volumes in a generic vertebral coordinate system, allowing easy inter- and intra-subject comparisons for large-cohort studies. The impact of pre-processing as well as initialization and segmentation parameters have been investigated extensively and tested on T_1- and T_2-weighted images. This method was validated against manual segmentation and state-of-the-art techniques from 17 subjects on T_1- and T_2-weighted images for spinal cord segmentation, and on T_2-weighted images for spinal canal segmentation. Results have been compared with an existing active surface method and show high local and global accuracy (Dice coefficients 0.92 ± 0.01) for both spinal cord and spinal canal segmentation.

Keywords: Spinal cord, spinal canal, CSF, automatic segmentation, vertebral labeling, CSA, deformable models, MRI

5.2 Introduction

The knowledge of spinal cord (SC) and spinal canal morphology (e.g., cross-sectional size, shape) is valuable for various clinical applications such as the diagnosis and prognosis of neurodegenerative diseases [1, 2] and the biomechanical modelling for individualized studies in traumatic SC injury [3]. Several studies have quantified morphology of *post-mortem* and *in vivo* human spinal cord [3-10]. The extracted data allowed analysis of the relationship between anatomical metrics (sex, age, height, etc.) and SC measurements (SC area, SC transverse and anteroposterior diameter, white/grey matter area/ratio, etc.). These findings have notably raised interest in proposing normalization methods for SC measurements, in order to minimize the inter-individual variations and be more sensitive to disease-related effects [3, 11-14]. For example, the SC transverse area, normalized to the C3 vertebral level, has been recently demonstrated to be morphologically invariant (i.e. measures "that are similar in all specimens examined despite a large interindividual variation" from [3]). Therefore, C3 CSA of a patient can be used as its own control for detecting abnormalities at other SC levels (providing C3 is not affected by pathology). Furthermore, quantification of these structures of interest is valuable for the planning of cervical spine surgeries in the cases of traumatic brain injury [15]. Indeed, surgical planning tools can provide detailed imagery of the spinal cord near fractures vertebrae, thereby reducing the risk for surgical complications.

With respect to these past advances, it is worth mentioning that most of the *in vivo* SC measurements have been performed on MR images using non-automatic and time-consuming methods [1, 16]. This notably limited the number of subjects that could be considered for large-scale SC morphometric studies. This also introduces a bias, since the appreciation of SC contour can be subjective and vary across different raters. An automatic and accurate segmentation method for the spinal cord would enable the conduction of large group multi-center studies and improve/complete the findings of previous investigations.

Several techniques for spinal cord and spinal canal segmentation have been developed in the past fifteen years. Archip et al. [17] have developed an automatic spinal canal segmentation method for computed tomography (CT). Their technique used an anatomical structure map and a plan solver to quickly identify (several minutes) organs in the neighborhood in the image and approximate the spinal canal position. The segmentation was performed using active contours

(snake) in 2D and region growing in case of failure. Later on, Burnett et al. [18] have demonstrated the effectiveness of deformable models in the spinal canal segmentation, once again in CT volumes, for the identification of region-of-interests (ROI), such as lesions for radiotherapy. The initial surface was positioned in the spinal canal by minimizing the distance between the surface vertices and the points extracted by an edge detection. The surface is then *relaxed* towards bone edges using deformable model theory. Using active contour and region growing techniques, Nyul et al. [19] have developed a semi-automatic spinal cord and spinal canal segmentation algorithm in CT, requiring only one point at the spinal cord center as identified by the user. The nearby structures were identified using the known intensity of tissues in CT images, providing initialization for spinal cord/canal segmentation. Another group, Rangayyan et al. [20], demonstrated the feasibility to detect the spinal canal (and therefore the spinal cord) using the Hough transform [21] on axial CT images. The detection initiated a region growing method followed by multiple morphological operations (thresholding, closing, etc.) to extract the accurate spinal canal shape.

However with the advent of MRI providing significantly enhanced contrast levels to visualize the spinal cord, some segmentation methods on MRI have also been developed in the past years. Losseff et al. [1] have introduced a semi-automated intensity-based method providing measures of SC cross-sectional areas (CSA). Later, Tench et al. [22] improved CSA measurements in their edge-detection-based method by taking into account the spinal cord orientation and the partial volume effect between SC and cerebrospinal fluid (CSF). However, these methods still need heavy manual interventions. Coulon et al. [23] developed a semi-automatic method based on active surfaces (B-Spline surface), requiring only a few points along the spinal cord but remains computationally expensive and time-consuming due to the exhaustive optimization procedure (~10h). To reduce segmentation time, Horsfield et al. [16] developed a similar method with a different surface representation. Based on manually selected points, a cylinder mesh composed by oriented disks is built along the length of the spinal cord. Segmentation is performed by deforming in an iterative fashion, each disk along image gradients, with neighborhood constraints used to avoid aberrant deformation. This approach significantly reduces the segmentation time down to several minutes only. Moreover, the authors have validated their segmentation method on multiple MR contrasts (T_1- and T_2-weighted images). In a similar way, McIntosh et al. [24] have developed a semi-automated SC segmentation method

requiring only two seed points based on deformable organisms and have validated it on patients with multiple sclerosis [25]. Recently, Chen et al. [26] have demonstrated the feasibility to segment the spinal cord automatically on various MR contrasts and any fields of view (cervical, thoracic and lumbar). Their method is based on the non-rigid deformation of an anatomical template of the spinal cord while preserving segmentation topology. This algorithm still requires a template and multiple atlases to be built for each type of contrast and field of view, although the authors have provided a method for template generation from manual segmentations based on deformable registration.

In order to directly compare SC measurements (CSA, SC volume) between subjects in longitudinal fashion, SC segmentation method needs to be coupled with vertebral/spinal level detection/identification algorithms. Peng et al. [27] developed an automated vertebral detection algorithm based on T_1-weighted sagittal images, by using peak detections on the intensity profile along vertebral bodies. The intervertebral disks were detected using cross-correlation between the image and a disk intensity template. Recently, Ullmann et al. [28] developed an automatic vertebral level identification algorithm on T_1- and T_2-weighted volumes also based on the vertebral bodies and intervertebral disks intensity profile after shifting SC centerline. The peak detection was coupled with a template of average vertebral distance to improve detection accuracy and manage missing vertebrae or poor contrast due to artefacts or pathology.

While only a few published SC segmentation methods are fully automatic [26, 29, 30], most of them usually require manual interventions for initialization or segmentation correction. Moreover, none of the published automatic method can segment both the SC and spinal canal while being robust towards any contrast and field of view. Furthermore, none can automatically generate 3D models of the SC or spinal canal, where sub-regions are labeled by vertebral level, thereby enabling precise inter- and intra-patient comparisons based on the cervical and thoracic spine anatomy. Recently, we developed an automatic spinal cord segmentation method for MR images [31]. This method was validated on multiple type of images (T_1w, T_2w, T_2*w) and different fields of views (cervical and thoracic).

Public availability of the method is another significant concern. While few methods are available via paid [16] or free [26] software, others are not, making it difficult to apply the previously published segmentation methods, given that the code implementation usually requires

some minor modifications and is often optimized to the type of data that was used to validate the published method.

This paper presents a fully automatic framework for the segmentation of the spinal cord and spinal canal, parceled by cervical and thoracic vertebral levels. The method is adapted to two different contrasts in MRI, with T_1- and T_2-weighted images. The specific objectives are: (i) to extend our method in [31] for segmentation of both SC and spinal canal and evaluate the sensitivity of parameters in the optimization process, (ii) to provide a framework for combining SC segmentation with vertebral labeling based on [28] and (iii) to make the method freely and publicly-available as an open source project. The unified pipeline is fully automatic and provides SC measurements at specific vertebral levels, enabling objective inter- and intra-subject comparisons with large-throughput.

5.3 Materials and methods

The complete segmentation pipeline is composed of two modules: (i) a SC and spinal canal segmentation method (*PropSeg*) [31] and (ii) a method to extract the location of inter-vertebral disks [28]. Below is an overview of each module, with methodological description of the *PropSeg* algorithm, including the contrast adaptation and computation of the localized orientation. Validation of the pipeline is then demonstrated for inter/intra-subject comparison using vertebral level information. A diagram of the complete segmentation pipeline is presented in Figure 5.1.

5.3.1 *PropSeg* – Spinal cord segmentation

The SC segmentation method (*PropSeg*) is based on the iterative propagation of a tubular deformable model. *PropSeg* is composed of three main steps: (i) an initialization step, which provides the approximate spinal cord position and orientation in the image, (ii) an iterated propagation of a low-resolution deformable model, and (iii) a global deformation of the refined surface. Except for linear intensity normalization, no pre-processing is applied on the input images.

5.3.1.1 Spinal cord detection

The first step computes automatically the SC position by applying an elliptical Hough transform on multiple adjacent axial slices of the image. This detection is performed around the middle slice of the image in the head-feet axis. First, in order to speed up the detection of ellipses, a ROI of 5 cm around the spinal cord in the left-right direction is extracted by detection of the human body symmetry. We assume the spinal cord is included in this 5 cm region on axial slices of the MR volume, since the diameter of the SC is of few millimeters. The medial antero-posterior (AP) line, passing through the spinal cord, is detected by computing mutual information (MI) between the right and left images around the AP line. We assume that the medial AP line presents the maximum MI value when searching along the left-right axis. Based on preliminary evaluations, this step improves the ellipse detection accuracy as well as reducing its computation time by restraining the search field.

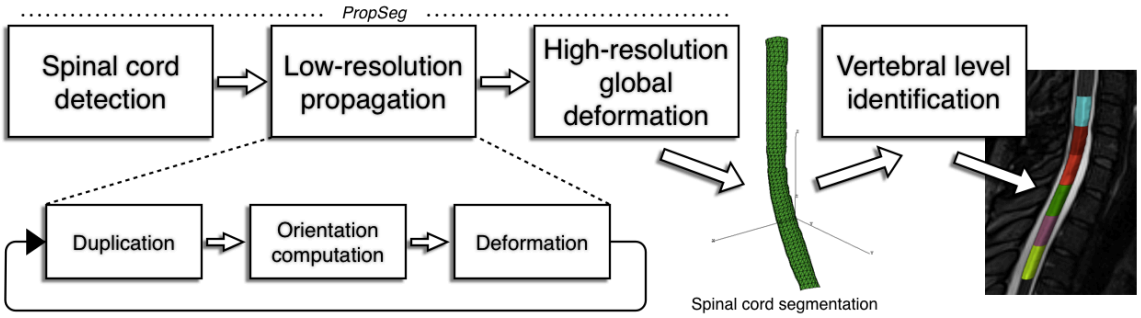

Figure 5.1 : Diagram of the SC segmentation pipeline. The segmentation is performed by PropSeg algorithm in three step: (i) automatic SC detection (ii) iterative propagation of a low-resolution deformable model built as a tubular mesh (in green) and (iii) refinement and global deformation of the surface. PropSeg is coupled with a vertebral level identification method from [28].

As the Hough transform detects multiple ellipses in each axial slice, ordered by their respective accumulation value, a subsequent step is applied to determine which combination of ellipses gives the best approximation of the spinal cord. Therefore, false positives are removed using structural *a priori* (spinal canal/spinal cord coupling, adjacent ellipses) and the detected ellipses from different slices are connected by a basic neighborhood analysis. Two ellipses are connected when the distance $dist_{ellipses}$ between them respects the following condition:

$$dist_{ellipses} \leq 2 * gap_Z \tag{5.1}$$

where gap_Z is the gap between two adjacent axial slices on which the Hough transform was performed. This gap must take into account the resolution of the image in the inferior-superior direction. An approximation of the spinal cord position and orientation is determined based on the longest and greatest (in terms of accumulator values) detected chain of ellipses.

The SC detection process described above usually determines the correct position and orientation of the SC in the MR volume. Sometimes, however, the local CSF/SC contrast is not high enough to enable a proper detection of the SC. Noise or other highly contrasted tubular structures in the human body as arteries or aorta can as well hinder the SC detection process. We developed a supervised classification algorithm, based on a discriminant analysis, validating the correctness of the SC detection module. Three metrics are extracted from the image at the detection position: (i) the local CSF/SC contrast, (ii) the average distance between the center of the ellipse and the SC edges and (iii) the standard deviation of these distances. Then, the extracted values are compared to a quadratic surface in the tridimensional metric space (see Figure 5.2) to determine if the detection position is the spinal cord or not. The quadratic surface has been computed from an experimental dataset of 15 healthy subjects.

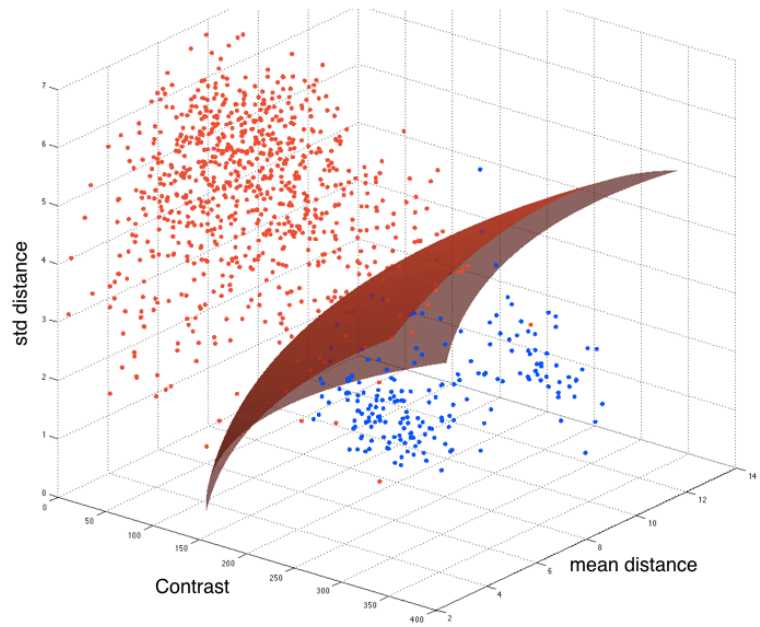

Figure 5.2 : Quadratic surface (red surface) discriminating correct (blue points) and incorrect (red points) SC detection through three metrics: the local CSF/SC contrast and the mean and standard deviation (std) of the distance between the SC center and its edges in the image.

5.3.1.2 Spinal cord segmentation

Once the position of the SC is identified, an initial elliptical tubular surface (with low-resolution : ~100 vertices/cm) is built based on the information given by the initialization step and is deformed towards the spinal cord edges using a deformable model approach [32]. This method consists of a two-step iterative deformation of a triangular mesh. The first step is the computation of the most promising position of each mesh vertices $\tilde{\boldsymbol{x}}_i$, based on the following equation:

$$\tilde{\boldsymbol{x}}_i = \boldsymbol{x}_i + kh\boldsymbol{n}_i \quad \text{where} \quad k = \underset{j=-l,\dots,l}{\operatorname{argmax}}\left\{F_{deform}(\boldsymbol{x}_i + jh\boldsymbol{n}_i) - dh^2j^2\right\} \tag{5.2}$$

where $\boldsymbol{x}_i$ and $\boldsymbol{n}_i$ are respectively the center and the normal of the mesh triangles, h is the distance between two searched points and $2l + 1$ is the number of searched point, determined as described in Section II.3. Here, F is the feature function that drives the deformation process. In this study, the feature F_{deform} is defined as the dot product between the normal $\boldsymbol{n}_i$ and gradient vector $\boldsymbol{g}$ at the searched point position, given by the following equation:

$$F_{deform}(\boldsymbol{x}_i + jh\boldsymbol{n}_i) = \omega_{Im}\boldsymbol{n}_i^T\boldsymbol{g}(\boldsymbol{x}_i + jh\boldsymbol{n}_i) \tag{5.3}$$

The weight factor ω_{Im} takes on the value {-1;1} depending on the spinal cord/CSF contrast and is a set parameter based on the scanner's characteristics. The parameter d is a trade-off between the distance $\tilde{\boldsymbol{x}}_i - \boldsymbol{x}_i$ and its "feature strength", and is computed based on prior information on the local contrast between the spinal cord and the cerebrospinal fluid (CSF).

Once each $\tilde{\boldsymbol{x}}_i$ is computed, an iterated deformation is performed by minimizing the following energy equation:

$$E_{deform}(\boldsymbol{v}) = \sum_{i=1}^{T}\left(\frac{\omega_{Im}\boldsymbol{g}(\tilde{\boldsymbol{x}}_i)}{\|\boldsymbol{g}(\tilde{\boldsymbol{x}}_i)\|}(\tilde{\boldsymbol{x}}_i - \boldsymbol{x}_i)\right)^2 + \alpha\sum_{j=1}^{V}\sum_{k\in N(j)}\left(\boldsymbol{v}_j - \boldsymbol{v}_k - \boldsymbol{R}\left(\boldsymbol{v}_j^1 - \boldsymbol{v}_k^1\right)\right)^2 \tag{5.4}$$

where $\boldsymbol{v}_j$ are the current mesh vertices while $\boldsymbol{v}_j^1$ are the vertices of the initial mesh, T and V are respectively the number of triangles and vertices of the mesh. Here, $\boldsymbol{R}$ represents the affine transformation matrix (scaling, translation and rotation) between the initial and the current mesh. The left term in Eq. 5.4 drives the surface towards the edges of the spinal cord while the right term constrains the point's relocation to hinder extravagant surface deformation. These two energy terms are balanced by the parameter α. Since Eq. 5.4 is quadratic, it can be efficiently minimized using a standard conjugate gradient method (e.g. [33]).

Once the initial tubular mesh is deformed onto the SC edges by minimizing iteratively Eq. 5.4 using conjugate gradient, a sub-section M_i of length l_{M_i} is extracted of the mesh, duplicated and translated in the spinal cord direction. The spinal cord orientation of the appended sub-section is computed by maximizing the sum of image gradient magnitude at each vertex's position, using the following equation, where $F_{orient}(\boldsymbol{x}_i)$ is here defined as the image gradient magnitude at the position $\boldsymbol{x}_i$:

$$E_{orient}(\boldsymbol{R}) = \sum_{i=1}^{T}\|F_{orient}(\boldsymbol{R}(\boldsymbol{x}_i - \boldsymbol{p}) + \boldsymbol{p})\| \tag{5.5}$$

The mesh is rotated by the rotation matrix $\boldsymbol{R}$ around the first disk at the centroid $\boldsymbol{p}$ of the mesh section. Then, the oriented sub-section M_i is deformed using the same procedure as the

initial mesh. The deformable model optimisation rapidly converges as the sub-section M_i, extracted from the last iteration of propagation, represents a good approximation of the new SC section.

The sub-section M_i is directly connected to the initial mesh because of their disk-based representation (see Figure 5.1), constituting a larger SC segmentation surface. A new sub-section M_i is extracted from the total surface, duplicated and translated in the SC main direction, leading to a new iteration of the SC propagated segmentation.

After the complete low-resolution SC segmentation, the total surface M_T is refined (mesh resolution increased by a factor of 4) and globally deformed using Eq. 5.4 and additional smooth constraints.

5.3.1.3 Optimization procedure for *PropSeg*

The results of the energy minimization greatly depend on the configuration and settings of the energy equation (Eq. 5.4). Indeed, a good choice of parameters and appropriate attraction features assures that the optimal boundary will reach to a global minimum. This equation must as well possess the capacity to manage noise and lack of contrast. The parameters h and l in Eq. 5.2 defines the distance and the resolution of the surface displacement at each deformation iteration, respectively. Indeed, the most promising position of a vertex will be searched between $-lh$ and $+lh$ mm on the surface normal with a stepsize of h mm. Then, l is the number of point on the searched segment of line. A too low distance lh would hinder the convergence of the deformation and maybe lead to an under-segmentation. Conversely, a too high value could lead to over-segmentation due to attraction to high-contrasted nearby anatomical structures. The influence of the search resolution h on the segmentation's results is lower than the distance parameter. A minimum resolution must be reached in order to avoid loss of precision in the segmentation. Therefore, these two parameters must be set in accordance to the dimensions of the imaged organ and the resolution of the image. Considering the small diameter of the spinal cord and taking into account the varying intensity of bones and especially intervertebral disks around the spinal cord, optimal l and h values have been experimentally determined as 15 and 0.2 mm, respectively, leading to a distance of search lh of 7.5 mm.

Based on the hypothesis that the initial surface progressively converges to the optimal solution, points detected far from the mesh should be considered less promising than points closer to the current mesh. Then, an additional parameter, d, has been integrated to Eq. 5.2 to balance the strength of the feature F_{deform} (Eq. 5.3) at a particular point towards the distance of this point to the surface. As the feature F_{deform} is directly proportional to the image gradient, it is strongly linked to the CSF/SC contrast. Contrast variation along the SC caused by variable RF transmit field and/or receive coil sensitivity profile can lead to under- or over-segmentation. Indeed, the deformable surface can be attracted to other highly contrasted anatomical structures nearby the spinal cord or, inversely, can miss the SC's edges and therefore not be able to be attracted to it. In order to manage variable local CSF/SC contrast, the parameter d is computed at each iteration of the propagation depending on the contrast. The optimal relationship between d and the contrast has been experimentally calculated on T_1- and T_2-weigthed images from a subset of training subjects using the following procedure:

1. Regions were manually extracted from the subjects' volumes. Each region covers one vertebral level and presents approximately constant CSF/SC contrast, which has been computed;
2. Automatic SC segmentation was performed on all regions using a wide range of d values [0,50] and Dice coefficients (DC) were calculated against manual segmentations. Value with maximum DC was extracted for each sub-image;
3. A second order polynomial equation was fitted on the d - contrast data when DCs were superior to 0.875 (based on preliminary results).

The CSF/SC contrast is computed in the spinal cord according to [31]. Briefly, multiple intensity profiles around the SC center on the SC transverse plane are extracted. CSF and SC intensities are determined as the average intensity around the maximum first derivative on the intensity profiles. Following this procedure described above, the optimal relation between the parameter d and the contrast x follows the polynomial:

$$d = 0.0001\,x^2 + 0.0376\,x + 0.1312 \tag{5.6}$$

The illustration of this function is provided in Figure 5.3. This equation enables the computation of d at each iteration of the propagation, leading to a local contrast adaptation of the segmentation.

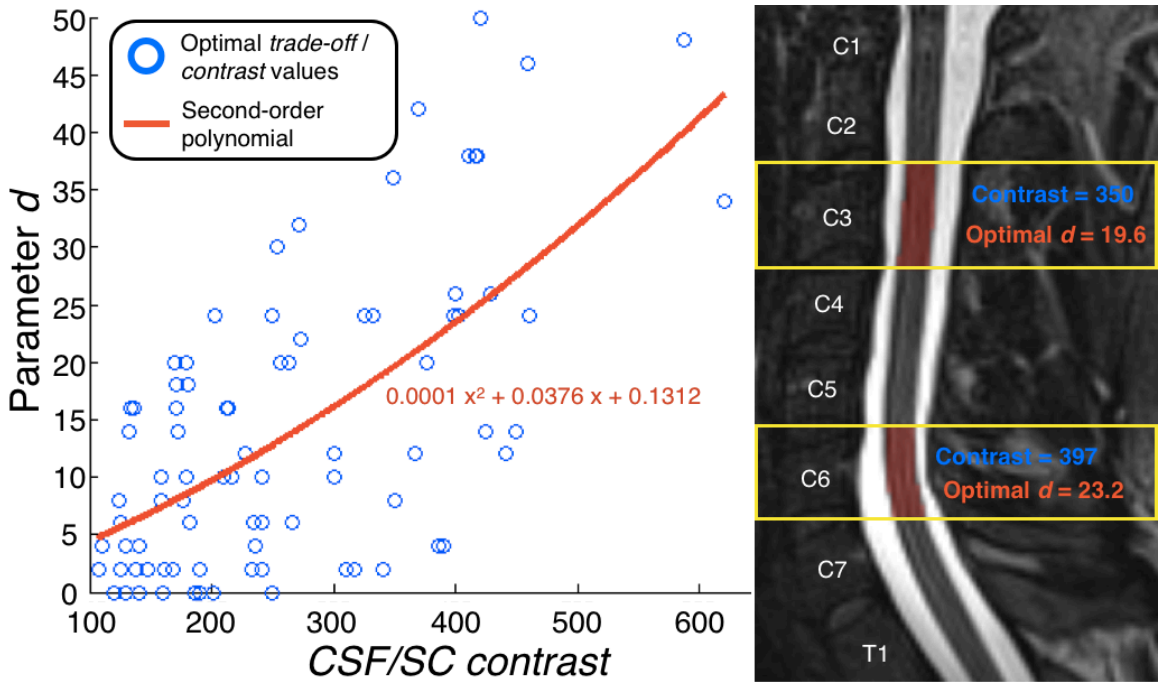

Figure 5.3 : (Left) Optimal relation between the trade-off parameter d and the local CSF/SC contrast (x). Parameter d is included in the propagation equation (Eq. 5.2) and weights the relative contribution of the image feature (gradient) versus the maximum deformation. Each blue point represents the optimal parameter d of the segmentation in one region. The red line is the polynomial curve fitted to the data. (Right) Examples of region extraction (yellow rectangles), contrast and d computation, and spinal cord segmentation. Note that the image intensity is normalized before segmentation.

5.3.1.4 CSF segmentation

The cerebrospinal fluid (CSF) inside the spinal canal is segmented using a similar method to the *PropSeg* algorithm. The initialization of the segmentation is the provided by the same point and direction from the spinal cord initialization and the average radius of the larger detected ellipses (corresponding to the spinal canal). The CSF is extracted by minimizing Eq. 5.4, however in this case, inverting the contrast factor ω_{Im}. The CSF can be segmented only on T_2w images due to poor contrast between CSF and surrounding structures on T_1w images. As

surrounding high contrasted anatomical structures (outer edges of vertebrae, muscles and fat) are directly adjacent to the CSF, we expect less accurate CSF segmentation than SC segmentation. Indeed, during CSF segmentation, deformable models can be attracted more easily by nearby high contrasted structures other than the edges of spinal canal.

5.3.2 Extraction of vertebral levels

Once the SC and spinal canal segmentations are obtained, its centerline (i.e. the center of spinal cord along the human body) is generated and used to detect the inter-vertebral disks as initially proposed in [28]. Briefly, the SC centerline is shifted to the anterior direction, then the intensity profile is reconstructed. Following pre-processing (detrending, normalized by rough peak-detection), a moving correlation is performed with a *sinc* function to find each inter-vertebral disk. Robustness of the algorithm is ensured by weighting the correlation with a probabilistic location of the disks from a disk location template of young adults. This probabilistic location is iteratively updated as each new disk is detected.

5.3.3 Inter-/intra-subject correspondence

Following vertebral labeling of cervical and thoracic levels, inter- and intra-subject comparison of CSA is performed by interpolating each subject's data to a generic vertebral level coordinate system. This coordinate system is built from vertebral levels positions along the spinal cord centerline, starting at the upper edge of C1 vertebral level as identified by the procedure described in Section II.B and descending through the spine (Figure 5.4).

5.3.4 Validation methodology

The automatic SC and CSF segmentation methods presented in this paper were validated on T_1- and T_2-weighted images from 17 healthy subjects. This study was approved by the local ethics committee and all subjects provided written consent.

Acquisitions were performed on a 3T MRI system (TIM Trio, Siemens Healthcare, Erlangen, Germany) using the standard head, neck and spine coils as described in [31]. Each subject had a T_1- and a T_2-weighted scan covering the full spinal cord as well as the brain in order to test the efficiency of the stopping condition. This large coverage was achieved by acquiring two FOVs per contrast, one including the head and cervical spine and the other including part of

the cervical, thoracic and lumbar spine. Then, the two volumes were stitched together using the off-line console tools after correcting for image bias field (signal non-uniformity) and gradient non-linearity distortions. Parameters for the T_1-weighted scan were: multi-echo MPRAGE sequence [34], TR = 2260 ms, TE = 2.09 ms, TI = 1200 ms, flip angle = 7°, bandwidth = 651 Hz/voxel, voxel size = $1\times1\times1$ mm^3. Parameters for the T_2-weighted scan were: slab-selective fast spin echo, TR = 1500 ms, TE = 119 ms, flip angle = 140°, bandwidth = 723 Hz/voxel, voxel size = $1\times1\times1$ mm^3. The acquisition time for both sequences with the two FOVs was 20 min.

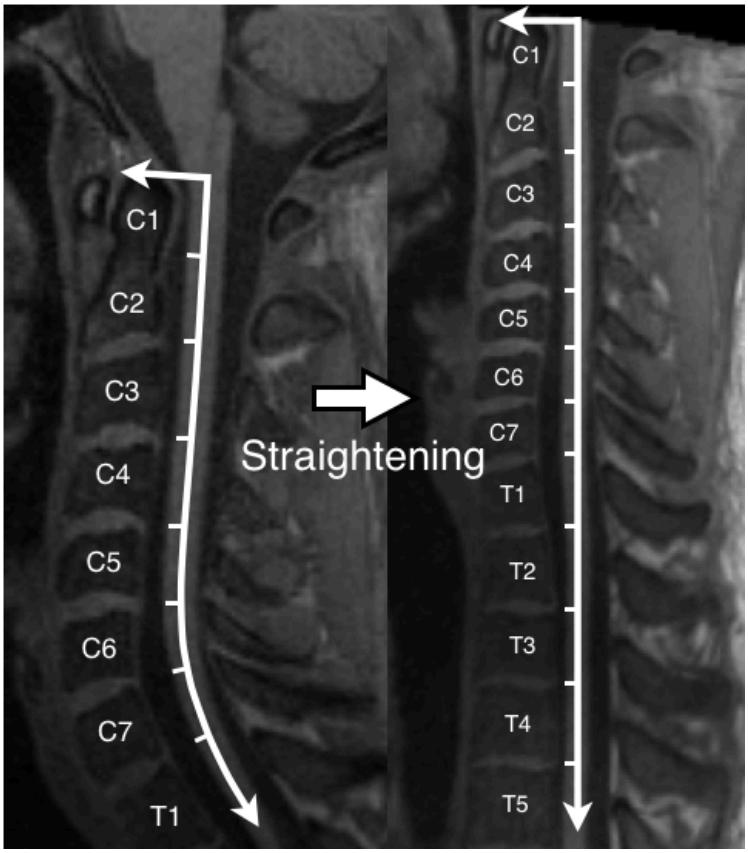

Figure 5.4 : Illustration of the vertebral coordinate system (white arrows) on the SC. This coordinate system is set up based on automatic SC segmentation from PropSeg and vertebral level identification. Its origin is the upper edge of C1 vertebral level and goes though the spinal cord. It allows the immediate inter- and intra-subject comparison of SC measurements.

The segmentation method was validated against manual segmentations of the spinal cord and the cerebrospinal fluid and compared with an existing spinal cord segmentation method based on active surface [16]. *PropSeg* segmented the spinal cord from C1 to T8 only because the imaging protocols used in this study does not provide high enough CSF/SC contrast for SC

segmentation lower than the T8 vertebra. The manual segmentations were performed on the whole spinal cord by an expert using closed polygon ROI tool from OsiriX (http://www.osirix-viewer.com). Inter-rater reproducibility was determined in a previous study [31]. Global accuracy of the proposed method was evaluated by computing 3D Dice coefficients [35] and Hausdorff distances [36], implemented in ITK [37], between segmentations from *PropSeg* and manual segmentations. Due to weak contrast between CSF and bones on T_1-weigthed images, the CSF was segmented only on T_2-weighted images.

The vertebral level identification method was been validated in a previous study [28], presenting 100% of correct identification, even when missing vertebrae, yielding a global accuracy of 2.2 ± 1.6 mm.

Using the information extracted from vertebral level identification, we validated the local accuracy of the spinal cord segmentation method. 2D Dice coefficients were calculated for each axial slice of the segmentations and averaged for each vertebral level. Cross-sectional areas of the spinal cord have as well been computed on T_1- and T_2-weighted images and placed in the same physical space. In order to assess the robustness of the method towards the initialization process and evaluate the efficiency of pre-processing the input images, the following experiments were also conducted.

5.3.4.1 Impact of pre-processing

The sensitivity of image pre-processing was assessed with respect to segmentation results. Assessment was conducted on T_1- and one T_2-weighted images in a sub-group of subjects. We tested two common image filters: an intensity bias normalization filter and a denoising filter. The different tests with parameters are described below:

- Gaussian filter ($\sigma = \{0.5; 1.0; 1.5\}$)
- Median filter
- Non-local means denoising [38]
- N4 algorithm [39, 40]
- Median filter followed by N4 algorithm
- N4 algorithm followed by a median filter.

5.3.4.2 Impact of SC initialization

Like any propagation method, the *PropSeg* method propagates errors stemming from the initial mesh model. Therefore, a correct initialization is extremely important to provide an accurate segmentation. We evaluated the influence of initialization position on segmentation accuracy on T_1- and T_2-weighted images from five subjects. Instead of detecting the spinal cord on the middle axial slice of the image, the SC segmentation was ran several times, each time with initialization at a different vertebral level, from C2 to T8 (included).

5.4 Results

Results of the SC segmentation on T_1- and T_2-weigthed images and CSF segmentation on T_2-weigthed on 17 healthy subjects are presented in Table 5.1. As described in Section II.D, because of low image contrast due to poor SNR in the lower back region, the segmentations from *PropSeg* cover at least the spinal cord from C1 to T8 for the entire dataset, as shown in Figure 5.5.

Based on the literature [26, 41], full SC segmentation can be considered as accurate when the Dice coefficient against manual segmentations are higher than 0.85. Moreover, considering SC and CSF dimensions (SC and CSF diameter are around 4 and 8 mm, respectively), Hausdorff distances, calculated as the maximum distance between two surfaces, must not be higher than a few millimeters [25].

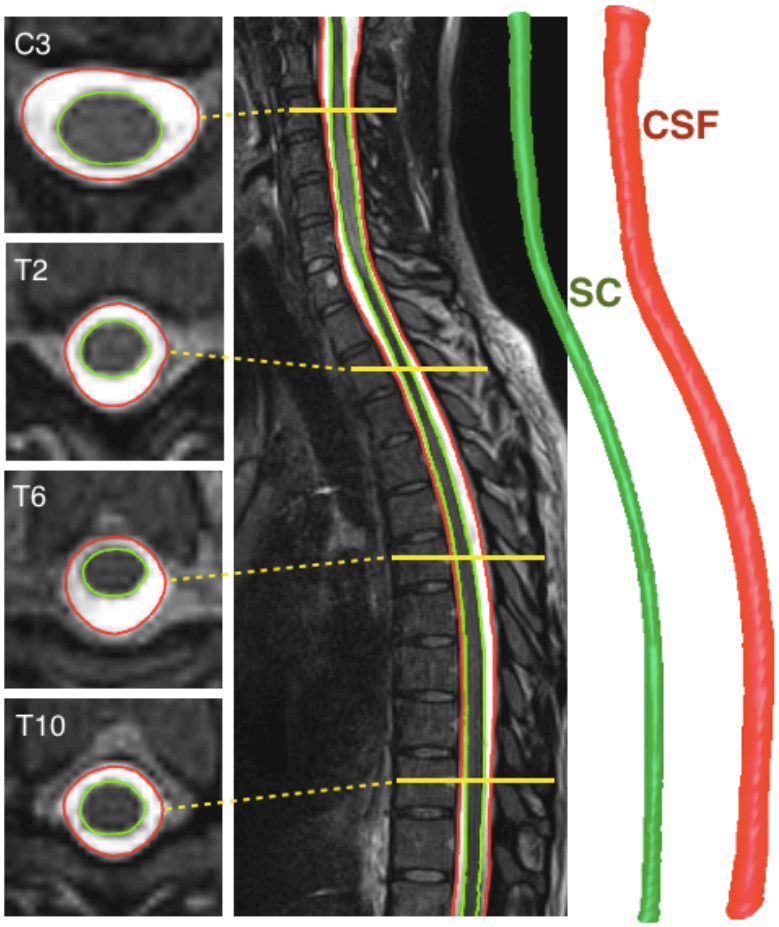

Figure 5.5 : Example of SC (in green) and CSF (in red) segmentations on a T_2-weighted image from a healthy subject. 3D model of SC and CSF segmentation are visible on right. Note that axial images were interpolated for visualization purpose (trilinear interpolation).

5.4.1 Accuracy assessment

As shown in Table 5.1, SC segmentation shows better accuracy than CSF segmentation, as assessed by Hausdorff distances. The results also demonstrate that SC segmentations are more accurate on T_1w images (DC=0.92 ± 0.01) than on T_2w images (DC=0.91 ± 0.02). Moreover, *PropSeg* shows accurate results when compared to the active surface method from [16], as shown by higher Dice coefficients and lower Hausdorff distances on Table 5.1. All measures obtained with *PropSeg* are statistically more accurate than the active surface method.

Table 5.1 : Assessment of spinal cord and CSF segmentation accuracy on T_1-weigthed (T_1w) and T_2-weigthed images (T_2w) in 17 healthy subjects. CSF was not segmented on T_1w images due to

poor contrast between CSF and surrounding structures. Accuracy of the segmentation method (PropSeg) was demonstrated through Dice coefficients and Hausdorff distances compared to the active surface method from [16]. P-values (paired t-test) between PropSeg and Horsfield method are also shown for statistical significance.

	Spinal cord – T_1w		**Spinal cord - T_2w**		**CSF – T_2w**
	PropSeg	**Active surface**	***PropSeg***	**Active surface**	***PropSeg***
Dice coefficient	0.92 ± 0.01	0.88 ± 0.04	0.91 ± 0.02	0.87 ± 0.03	0.90 ± 0.02
p-values	*0.0011*		*< 0.001*		
Hausdorff distance [mm]	1.74 ± 0.22	2.05 ± 0.48	1.81 ± 0.38	2.19 ± 0.53	2.70 ± 0.58
p-values	*0.0426*		*0.01*		

The 2D axial Dice coefficients for each vertebral level were evaluated along the cervical and thoracic spines, between T_1- and T_2-weighted images and are presented in Figure 5.6. According to the global accuracy measures (Table 5.1), the axial Dice coefficients show that the spinal cord segmentations for the T_2w images are less accurate than the T_1w ones but these differences are statistically significant (paired t-test, $p < 0.05$).

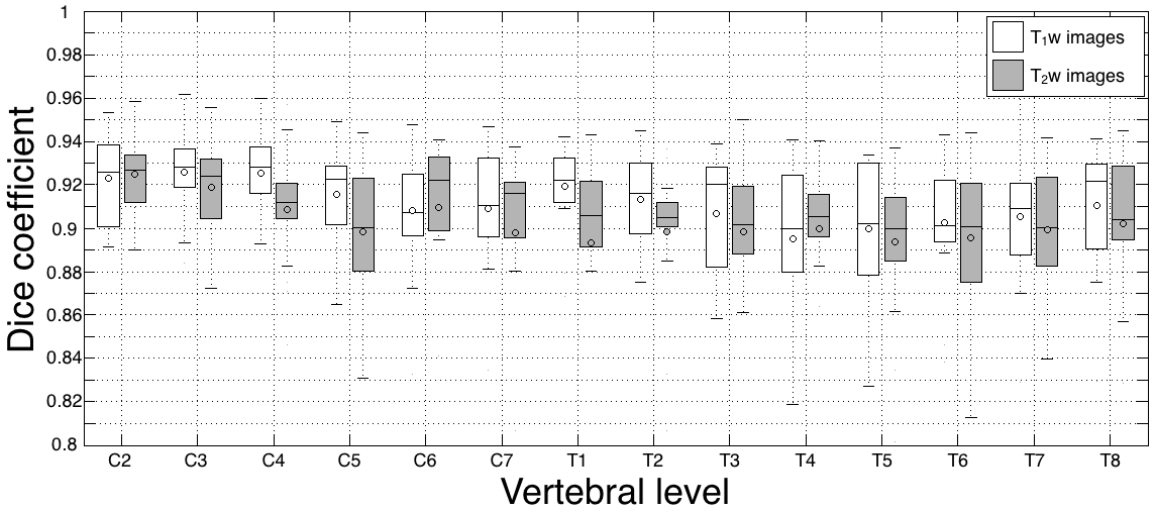

Figure 5.6 : Accuracy of spinal cord segmentations using PropSeg per vertebral level for T_1-weighted (T_1w) and T_2-weighted (T_2w) images. 2D Dice coefficient have been computed between

PropSeg results and manual segmentation on axial slices from 17 healthy subject. No significant differences in accuracy were observed between T_1w and T_2w segmentations.

Cross-sectional areas (CSA) calculated along the spinal cord on T_1- (T_1w) and T_2-weighted (T_2w) images from 17 subjects with *PropSeg* (see Figure 5.7) present the usual appearance of CSA curves as in the literature [3, 5]. However, significant differences (black stars on Figure 5.7) between area measurements on T_1w and T_2w images were observed for multiple vertebral levels (paired t-test, $p < 0.05$). Indeed, T_1w areas are smaller than T_2w measures at C3 and T8 level while they are larger from T1 to T4 levels.

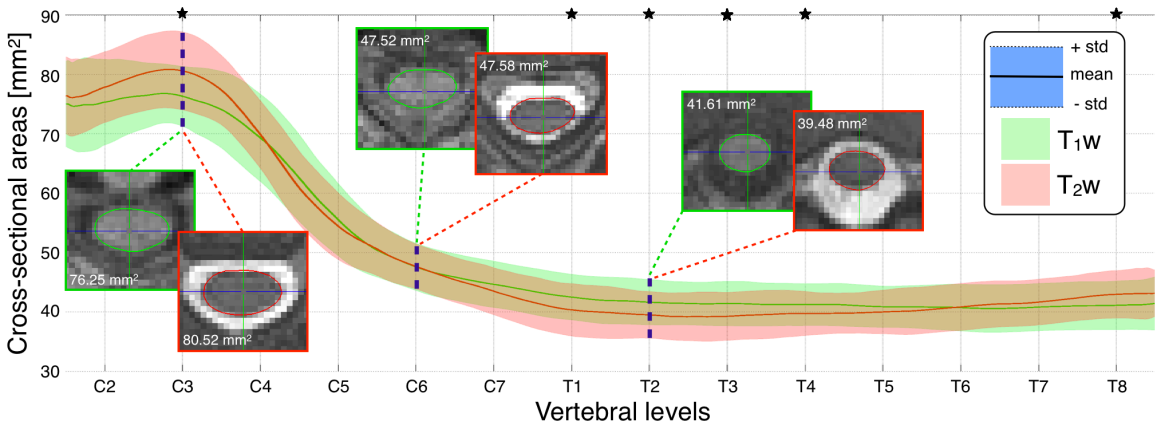

Figure 5.7 : Mean and standard deviation of cross-sectional areas measured on 17 healthy subjects with PropSeg. Significant differences can be observed between T_1w and T_2w measurements at several vertebral levels (stars).

5.4.2 Effect of SC initialization

The influence of the initialization position on spinal cord segmentation accuracy is shown in Figure 5.8. Results with Dice coefficients higher than 0.85 can be considered as accurate segmentations [26, 41]. As expected, the initialization at the first vertebrae (C1) produces the least reliable segmentation, especially for segmentation performed on T_1-weighted images, while segmentations initiated in the upper thoracic region (T1-T6) give the better results. Even if T_1w segmentation can be more difficult than T_2w segmentation, the overall shape of the spinal cord has been correctly extracted on our whole dataset.

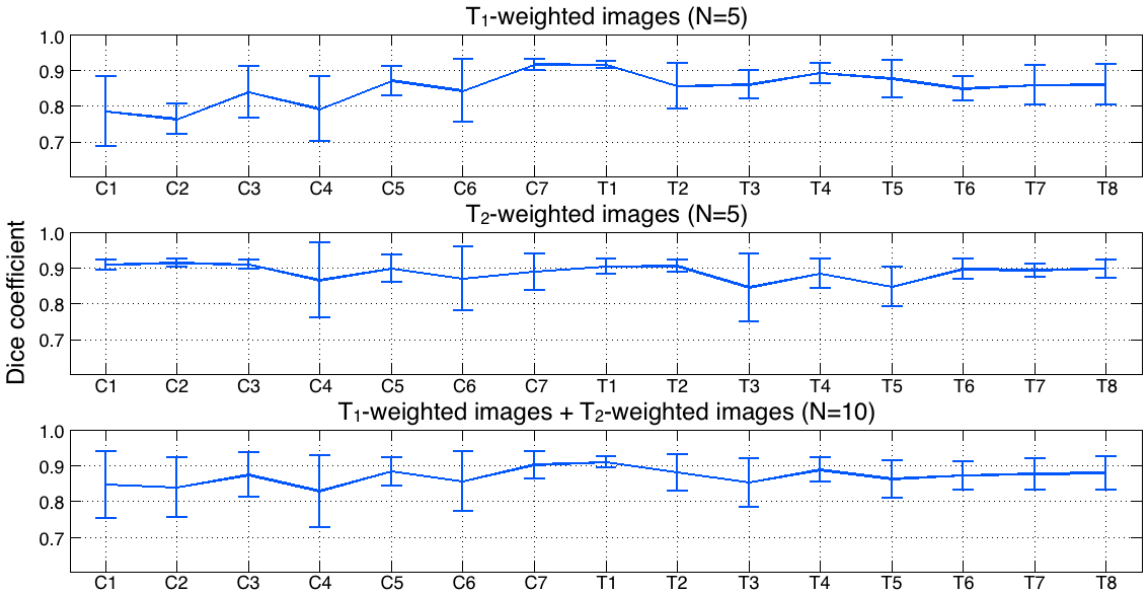

Figure 5.8 : Influence of the initialization on the segmentation results on five subjects (T_1w and T_2w). Spinal cord segmentations have been initiated at each vertebral level from C1 to T8 and compared to manual segmentations. T_1w segmentations are more accurate when initiated at thoracic level (upper panel) while T_2w segmentations present good results at any vertebral levels (middle panel). Lower panel suggests initiating the SC segmentation in the thoracic region. Note that Dice coefficients can be in a range of 0 to 1 but the scale in this figure has been reduced to improve visualization of results.

5.4.3 Effect of image pre-processing

The results of pre-processing influence study on SC segmentation accuracy is shown in Table 5.2. Smoothing the image with Gaussian or median filter doesn't improve accuracy. However, applying the N4 intensity bias correction after a median filter (or the inverse) improves the result of T_1w segmentation on this subject by 0.11. N4 algorithm improves T_2w segmentation accuracy but not after median filtering. The non-local means denoising does not have any effect on the segmentation accuracy for the test cases.

Table 5.2 : Influence of image pre-processing on SC segmentation accuracy on T_1w images (first row) and T_2w images (second row) from samples subjects. First column shows initial Dice coefficients without any pre-processing. The following columns shows DC after Gaussian filter

(with $\sigma = 0.5, 1.0, 1.5$), median filter ($\sigma = 1$), median filter followed by N4 algo, N4 algo, N4 algo followed by median filter and non-local means denoising. Higher DC than initial results are enhanced in bold.

DC	Ø	Gaussian			Median $\sigma = 1$	Median → N4	N4	N4 → Median	Non-local means denoising
		$\sigma = 0.5$	$\sigma = 1.0$	$\sigma = 1.5$					
T_1w	**0.924**	0.881	0.894	0.8	0.912	**0.931**	0.899	**0.935**	0.92
T_2w	**0.92**	0.9124	0.875	0.77	0.894	0.898	**0.921**	0.901	0.92

5.4.4 Parceling of SC segmentation by vertebral levels

Based on spinal cord centerline extracted from *PropSeg* segmentation, intervertebral disks were identified automatically using the method from [28]. Vertebral levels can be labelized on SC segmentation image for friendly displaying (see Figure 5.9). They can as well be used for inter- and intra-subject correspondence of SC and CSF measurements (see Figure 5.7) helpful to the vertebral coordinate system of the spinal cord (see Figure 5.4).

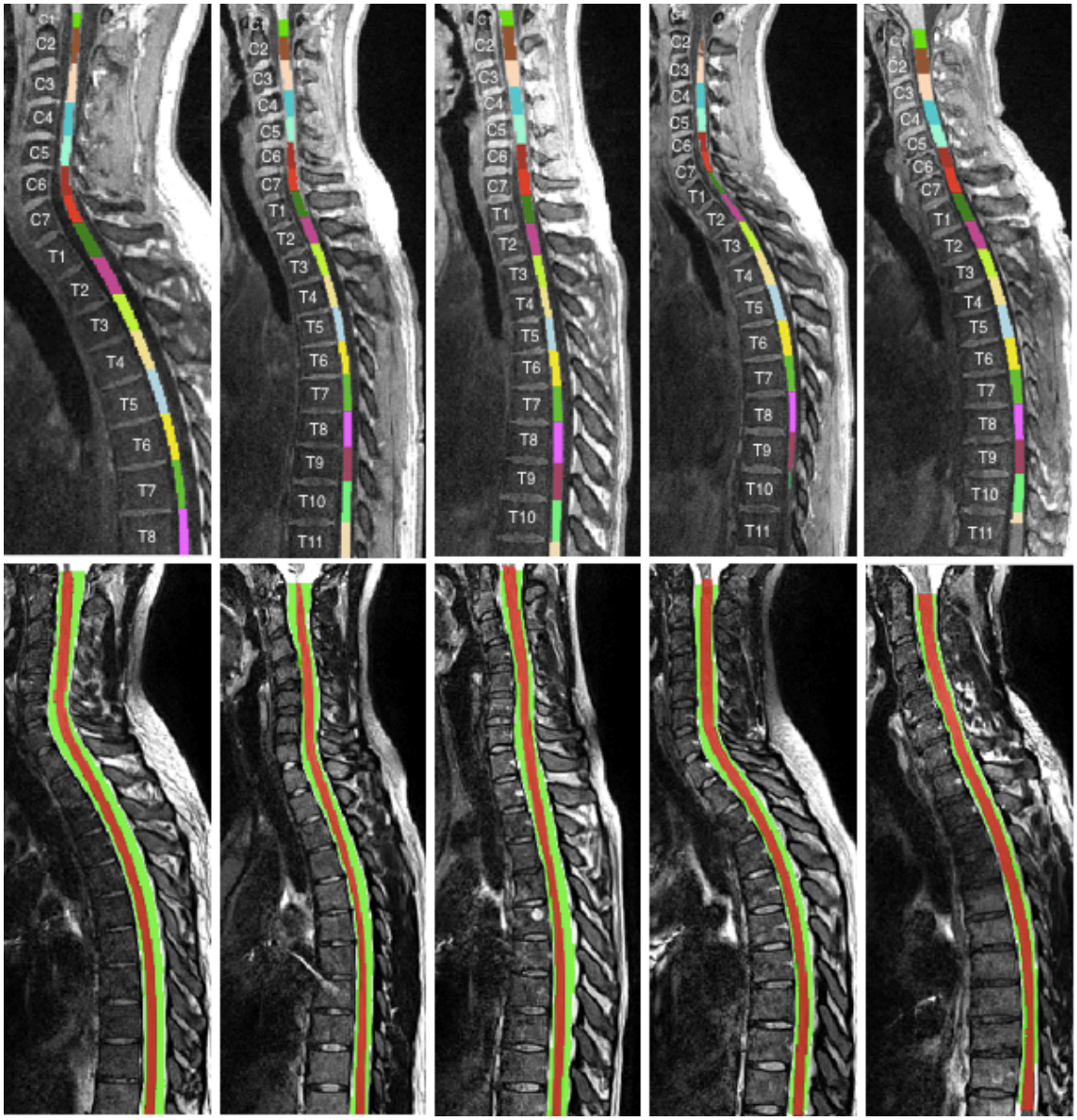

Figure 5.9 : Examples of SC and CSF automatic segmentations (lower row) and vertebral labeling (upper row) on T_1w and T_2w images from five subjects with variable cervical curvature. In the upper row, each color corresponds to a different label related to the vertebral level (1->C1, 9->T2, 15->T10), allowing easy inter- and intra-subject measurement correspondence. Note that some images were flattened to improve visualization.

5.5 Discussion

This study presented a complete and automatic pipeline for the segmentation of the spinal cord and canal, which enables calculating morphological parameters along the SC or spinal canal in conjunction with vertebral labeling. Here we extended the work of [31] by providing segmentation of both SC and spinal canal based on the concept of propagating deformable models (*PropSeg*), as well as providing a detailed evaluation of the sensitivity of segmentation parameters. The *PropSeg* method was combined to an automatic vertebral labeling method [28] and integrated into a comprehensive and open-source framework, now part of the Spinal Cord Toolbox (http://sourceforge.net/projects/spinalcordtoolbox/). The following paragraphs will discuss the accuracy of spinal canal segmentation compared to spinal cord segmentation, initialization and pre-processing influence on segmentation accuracy as well as impact of our local contrast adaptation algorithm. The analysis will also cover differences in CSA measures on T_1w and T_2w images.

In this paper, we demonstrated the ability of *PropSeg* to accurately segment the CSF on T_2w images based on the same initialization as SC segmentation (see Figure 5.5 and Figure 5.9). Indeed, by simply inverting the weight factor ω_{Im} in Eq. 5.2 and Eq. 5.4, and initiating the surface deformation with a larger elliptical tubular mesh, automatic CSF segmentation can be achieved. The CSF was not segmented on T_1w images due to lack of contrast between CSF and surrounding structures. CSF segmentation is possible on images that provide high contrast between the CSF and the vertebrae, such as in T_2w images. The results show accurate CSF segmentation, similar to SC segmentation accuracy (DC=0.90 versus 0.91 respectively). Note that the accuracy assessment of CSF segmentation is downward-biased compared to the SC segmentation, due to its larger size which increases the probability of including additional attraction features that are not part of the spinal canal. Moreover, *PropSeg* segmentations show high accuracy when compared to an existing active surface-based segmentation method [16]. Results have also shown higher global accuracy of SC segmentations performed on T_1w images compared to T_2w images (see Table 5.1) even if the difference is not significant (paired t-test, $p < 0.05$). This effect can as well be observed on local accuracy, calculated by vertebral level (Figure 5.6). Moreover, we can note that the lowest 2D Dice coefficients appear at the first thoracic levels, where the local contrast between CSF and SC is fairly low in comparison to the cervical

spine. Indeed, in the dataset used for validation, this region presents the lowest SNR, due to the poorer coverage of the RF receive coils. Image inhomogeneity correction can be applied to improve results for T_2w images.

The local contrast adaptation mechanism introduced in a previous study [31] was further investigated in the present paper. Notably, the optimal relationship between the local CSF/SC contrast and the trade-off parameter d in Eq. 5.2 was re-calculated on T_1w and T_2w images from five subjects (only two were used previously), using a modified version of the pipeline. Based on a larger dataset and an improved experimental protocol, the new polynomial model represents with better precision the CSF/SC variability and provides better results to the local contrast adaptation mechanism. The lower accuracy of T_2w SC segmentations compared to T_1w could be attributed to the higher variability of optimal d values for T_2w CSF/SC contrast, as shown in Figure 5.3 (high values of local contrast, up to 250, correspond to T_2w d values, while low values down to 300 correspond to T_1w d values), resulting in a less adaptive deformable model on T_2w contrasts.

The sensitivity of the location of the initialization (superior-inferior location) for SC segmentation propagation was also investigated. Results showed that this effect is fairly minimal, when compared to the variability inherent to the propagation of a long mesh (> 15 cm, see Figure 5.8). T_2w images were less affected by this parameter (in part due to high CSF/SC contrast) compared to T_1w images, for which initialization in the thoracic region yielded better results. Initializing the method in a region of low CSF/SC contrast can be helpful to the contrast adaptive mechanism because the initial tubular surface will correctly be deformed on spinal cord edges. Therefore, we can conclude that initialization in the middle axial slice of the MR volume yields optimal results (the *PropSeg* software is set by default to initialize propagation in the mid-slice).

Pre-processing can significantly improve image quality and therefore lead to more accurate spinal cord segmentations. Denoising can stabilize the optimization process in the surface deformation. Correction for intensity inhomogeneity in the image can minimize the disturbances of the segmentation process, despite the local contrast adaptation included in our deformable model (see Eq. 5.2). Several pre-processing methods were investigated on T_1w and T_2w images with respect to segmentation results. The N4 intensity bias correction filter [40] coupled with denoising filter which preserve edges (e.g. median filter [42]) improved the SC

segmentation (DC=0.935 versus 0.924 with no preprocessing) and should therefore be applied before any segmentation. We acknowledge the limitation of the small dataset used for pre-processing analysis and future investigations will include our whole dataset.

At some vertebral levels, CSA measures were significantly different between T_1w and T_2w images. These discrepancies can be explained by the variation in CSF/SC contrast between the two MR acquisition protocols, leading to different behaviors of *PropSeg*'s attraction energy forces, as defined in Eq. 5.4. However, the local contrast adaptive process is designed to manage this type of contrast variation. Another possible explanation is the presence of internal anatomical structures in the spinal cord that respond differently to MR acquisition mechanisms of T_1w and T_2w imaging protocols and therefore change the internal contrast of the imaged spinal cord. For example, a light darker band is visible on the internal circumference of the spinal cord on T_2w axial images, which could be caused by a shorter T_2 value in the dura mater [43]. This narrow band can produce high contrast just next to the spinal cord edges, leading to a wrong segmentation. Finally, the appearance of nerve rootlets may also change the appearance between the two contrasts. It is important to note that both T_1w and T_2w segmentations are visually correct and with similar global (Table 5.1) and local (Figure 5.6) accuracy despite the significant differences on cross-sectional area measurements. Indeed, due to the small size of the structures of interest, very minute changes can be the cause for these differences.

The T_1w-T_2w difference in CSA observed at the C3 vertebral level (~8%), which is a popular region for atrophy quantification in MS [1, 44, 45], is in the same range as SC atrophy itself [13, 46]. Therefore, a particular attention to the choice of MR imaging protocol is required when studying cross-sectional areas of the spinal cord. Fortunately, these differences have minimal impact on longitudinal studies if the MR imaging sequence does not change. As done for different CSA measurement techniques recently [13], the reproducibility of *PropSeg* along time should be evaluated on a large group of subject before initiating longitudinal studies in patients and will be subject of future investigations.

Finally, various SC or spinal canal measurements can be extracted from segmentation performed by *PropSeg*. Helpful to the automatic vertebral level identification, CSAs along the whole spinal cord from different subjects can directly be compared and correlated with other anatomical parameters for morphologically invariant determination [3]. SC length and volumes

can as well be extracted and used for SC modelling or CSA normalization [47]. Easy inter- and intra-subject comparison of SC measurements still required a common referential to be fully automated. Moreover, the spinal segments should provide more useful information for measurements comparison and should be available with SC segmentations. Future works will integrate spinal levels identification to our SC segmentation pipeline

5.6 Conclusion

This paper presented a complete and automatic pipeline for segmentation of the spinal cord and spinal canal. The methods were anchored on the concept of propagated deformable models, continuously adapting local orientation of mesh structures based on contrast levels in the image. The sensitivity of influential parameters related to the propagation of mesh were thoroughly investigated and further tested on T_1- and T_2-weighted sequences. The effect of pre-processing and initialization position on spinal cord segmentation accuracy was assessed in this paper, demonstrating the robustness of the approach towards different field of views and contrasts. The method was combined with an automatic vertebral labeling technique, in order to output useful parameters such as cross-sectional size area, at specific vertebral levels throughout the cervical and thoracic spine. Future work will complete our spinal cord segmentation pipeline with spinal segments identification and develop an improved spinal cord coordinate system, leading to easy and reliable inter- and intra-subjects comparison of spinal cord measurements. The software is integrated into a comprehensive and open-source framework and is freely available at http://sourceforge.net/projects/spinalcordtoolbox/.

5.7 Acknowledgments

The authors would like to thank all the volunteers for their participation. This work was funded by the SensoriMotor Rehabilitation Research Team (SMRRT) of the Canadian Institute of Health Research [229269], the National MS Society [FG1892A1/1], the Fonds de Recherche du Québec — Santé (FRQS) [27130, 28826], the Quebec BioImaging Network (QBIN) [5886], the Canadian Research Chairs [950-228359] and the Natural Sciences and Engineering Research Council of Canada (NSERC) [435897-2013].

5.8 References

[1] N. A. Losseff, S. L. Webb, J. I. O'Riordan, R. Page, L. Wang, G. J. Barker, P. S. Tofts, W. I. McDonald, D. H. Miller, and a J. Thompson, "Spinal cord atrophy and disability in multiple sclerosis. A new reproducible and sensitive MRI method with potential to monitor disease progression," *Brain*, vol. 119, no. 3, pp. 701–8, Jun. 1996.

[2] H. Lundell, D. Barthelemy, A. Skimminge, T. B. Dyrby, F. Biering-Sørensen, and J. B. Nielsen, "Independent spinal cord atrophy measures correlate to motor and sensory deficits in individuals with spinal cord injury," *Spinal Cord*, vol. 49, no. 1, pp. 70–75, Jan. 2011.

[3] L. Fradet, P.-J. Arnoux, J.-P. Ranjeva, Y. Petit, and V. Callot, "Morphometrics of the entire human spinal cord and spinal canal measured from in vivo high-resolution anatomical magnetic resonance imaging," *Spine (Phila. Pa. 1976).*, vol. 39, no. 4, pp. E262–E269, Mar. 2014.

[4] T. Kameyama, Y. Hashizume, T. Ando, and A. Takahashi, "Morphometry of the normal cadaveric cervical spinal cord," *Spine (Phila. Pa. 1976).*, vol. 19, no. 18, pp. 2077–2081, 1994.

[5] T. Kameyama, Y. Hashizume, and G. Sobue, "Morphologic features of the normal human cadaveric spinal cord," *Spine (Phila. Pa. 1976).*, vol. 21, no. 11, pp. 1285–1290, 1996.

[6] F. Kato, Y. Yukawa, K. Suda, M. Yamagata, and T. Ueta, "Normal morphology, age-related changes and abnormal findings of the cervical spine. Part II: Magnetic resonance imaging of over 1,200 asymptomatic subjects," *Eur. Spine J.*, vol. 21, no. 8, pp. 1499–1507, Aug. 2012.

[7] H. Ko, J. Park, Y. Shin, and S. Baek, "Gross quantitative measurements of spinal cord segments in human," *Spinal Cord*, vol. 1, pp. 35–40, 2004.

[8] Y. Okada, T. Ikata, S. Katoh, and H. Yamada, "Morphologic Analysis of the Cervical Spinal Cord, Durai Tube, and Spinal Canal by Magnetic Resonance Imaging in Normal Adults and Patients with Cervical Spondylotic Myelopathy," *Spine (Phila. Pa. 1976).*, vol. 19, no. 20, 1994.

[9] J. Sherman, P. Nassaux, and C. Citrin, "Measurements of the normal cervical spinal cord on MR imaging," *Am. J. Neuroradiol.*, vol. 11, no. 2, pp. 369–372, 1990.

[10] M. Yanase, Y. Matsuyama, K. Hirose, H. Takagi, M. Yamada, H. Iwata, and N. Ishiguro, "Measurement of the cervical spinal cord volume on MRI," *J. Spinal Disord. Tech.*, vol. 19, no. 2, pp. 125–129, Apr. 2006.

[11] R. Bakshi, V. S. R. Dandamudi, M. Neema, C. De, and R. A. Bermel, "Measurement of brain and spinal cord atrophy by magnetic resonance imaging as a tool to monitor multiple sclerosis.," *J. Neuroimaging*, vol. 15, no. 4 Suppl, p. 30S–45S, Jan. 2005.

[12] B. C. Healy, A. Arora, D. L. Hayden, A. Ceccarelli, S. S. Tauhid, M. Neema, and R. Bakshi, "Approaches to normalization of spinal cord volume: application to multiple sclerosis," *J. Neuroimaging*, vol. 22, no. 3, pp. e12–e19, Jul. 2012.

[13] H. Kearney, M. C. Yiannakas, K. Abdel-Aziz, C. A. M. Wheeler-Kingshott, D. R. Altmann, O. Ciccarelli, and D. H. Miller, "Improved MRI quantification of spinal cord atrophy in multiple sclerosis," *J. Magn. Reson. imaging*, vol. 39, no. 3, pp. 617–623, Mar. 2014.

[14] P. Valsasina, M. A. Horsfield, M. A. Rocca, M. Absinta, G. Comi, and M. Filippi, "Spatial normalization and regional assessment of cord atrophy: voxel-based analysis of cervical cord 3D T1-weighted images," *AJNR. Am. J. Neuroradiol.*, vol. 33, no. 11, pp. 2195–2200, Dec. 2012.

[15] S. Seifert, I. Wachter, G. Schmelzle, and R. Dillmann, "A knowledge-based approach to soft tissue reconstruction of the cervical spine," *Med. Imaging, IEEE Trans.*, vol. 28, no. 4, pp. 494–507, Apr. 2009.

[16] M. A. Horsfield, S. Sala, M. Neema, and M. Absinta, "Rapid semi-automatic segmentation of the spinal cord from magnetic resonance images: application in multiple sclerosis," *Neuroimage*, vol. 50, no. 2, pp. 446–455, 2010.

[17] N. Archip, P.-J. Erard, M. Egmont-Petersen, J.-M. Haefliger, and J.-F. Germond, "A knowledge-based approach to automatic detection of the spinal cord in CT images," *Med. Imaging, IEEE Trans.*, vol. 21, no. 12, pp. 1504–1516, Dec. 2002.

[18] S. S. C. Burnett, G. Starkschall, C. W. Stevens, and Z. Liao, "A deformable-model approach to semi-automatic segmentation of CT images demonstrated by application to the spinal canal," *Med. Phys.*, vol. 31, no. 2, pp. 251–263, 2004.

[19] L. G. Nyúl, J. Kanyó, E. Máté, G. Makay, E. Balogh, M. Fidrich, and A. Kuba, "Method for Automatically Segmenting the Spinal Cord and Canal from 3D CT Images," in *Computer Analysis of Images and Patterns*, 2005, vol. 3691, pp. 456–463.

[20] R. M. Rangayyan, H. J. Deglint, and G. S. Boag, "Method for the automatic detection and segmentation of the spinal canal in computed tomographic images," *J. Electron. Imaging*, vol. 15, no. 3, pp. 033007–033009, Jul. 2006.

[21] D. Ballard, "Generalizing the Hough transform to detect arbitrary shapes," *Pattern Recognit.*, vol. 13, no. 2, pp. 111–122, 1981.

[22] C. R. Tench, P. S. Morgan, and C. S. Constantinescu, "Measurement of Cervical Spinal Cord Cross- Sectional Area by MRI Using Edge Detection and Partial Volume Correction," *J. Magn. Reson. imaging*, vol. 21, no. 3, pp. 197–203, 2005.

[23] O. Coulon, S. J. Hickman, G. J. Parker, G. J. Barker, D. H. Miller, and S. R. Arridge, "Quantification of spinal cord atrophy from magnetic resonance images via a B-spline active surface model," *Magn. Reson. Med.*, vol. 47, no. 6, pp. 1176–1185, Jun. 2002.

[24] C. McIntosh and G. Hamarneh, "Spinal crawlers: deformable organisms for spinal cord segmentation and analysis," in *Medical Image Computing and Computer-Assisted Intervention–MICCAI 2006*, 2006, vol. 9, no. Pt 1, pp. 808–815.

[25] C. McIntosh, G. Hamarneh, M. Toom, and R. C. Tam, "Spinal Cord Segmentation for Volume Estimation in Healthy and Multiple Sclerosis Subjects Using Crawlers and Minimal Paths," in *Healthcare Informatics, Imaging and Systems Biology (HISB), 2011 First IEEE International Conference on*, 2011, pp. 25–31.

[26] M. Chen, A. Carass, J. Oh, G. Nair, D. L. Pham, D. S. Reich, and J. L. Prince, "Automatic magnetic resonance spinal cord segmentation with topology constraints for variable fields of view," *Neuroimage*, vol. 83, pp. 1051–1062, Dec. 2013.

[27] Z. Peng, J. Zhong, W. Wee, and J.-H. Lee, "Automated Vertebra Detection and Segmentation from the Whole Spine MR Images," in *Engineering in Medicine and*

Biology Society, 2005. IEEE-EMBS 2005. 27th Annual International Conference of the, 2005, vol. 3, pp. 2527–2530.

[28] E. Ullmann, W. Thong, J.-F. Pelletier-Paquette, and J. Cohen-Adad, "Automatic labeling of vertebral levels using a robust template-based approach." (in press)

[29] J. Carbonell-Caballero, J. V. Manjón, L. Martí-Bonmatí, J. R. Olalla, B. Casanova, M. de la Iglesia-Vayá, F. Coret, and M. Robles, "Accurate quantification methods to evaluate cervical cord atrophy in multiple sclerosis patients," *Magn. Reson. Mater. Physics, Biol. Med.*, vol. 19, no. 5, pp. 237–246, Nov. 2006.

[30] D. P. Mukherjee, I. Cheng, N. Ray, V. Mushahwar, M. Lebel, and A. Basu, "Automatic segmentation of spinal cord MRI using symmetric boundary tracing," *IEEE Trans. Inf. Technol. Biomed. a Publ. IEEE Eng. Med. Biol. Soc.*, vol. 14, no. 5, pp. 1275–1278, Sep. 2010.

[31] B. De Leener, S. Kadoury, and J. Cohen-Adad, "Robust, accurate and fast automatic segmentation of the spinal cord.," *Neuroimage*, vol. 98, pp. 528–536, Apr. 2014.

[32] D. Terzopoulos and K. Fleischer, "Deformable models," *Vis. Comput.*, vol. 4, no. 6, pp. 306–331, 1988.

[33] P. E. Gill, W. Murray, and M. H. Wright, *Practical optimization*. San Diego, CA: Academic press, 1981.

[34] A. van der Kouwe, T. Benner, D. Salat, and B. Fischl, "Brain morphometry with multiecho MPRAGE," *Neuroimage*, vol. 40, no. 2, pp. 559–569, 2008.

[35] L. R. Dice, "Measures of the amount of ecologic association between species," *Ecology*, vol. 26, no. 3, pp. 297–302, 1945.

[36] N. Aspert, D. Santa-Cruz, and T. Ebrahimi, "Mesh: Measuring errors between surfaces using the hausdorff distance," *ICME*, vol. 1, pp. 705–708, 2002.

[37] T. S. Yoo, M. J. Ackerman, W. E. Lorensen, W. Schroeder, V. Chalana, S. Aylward, D. Metaxas, and R. Whitaker, "Engineering and algorithm design for an image processing API: a technical report on ITK - the Insight Toolkit," in *Studies in health technology and informatics*, 2002, pp. 586–592.

[38] A. Tristán-Vega, V. García-Pérez, S. Aja-Fernández, and C.-F. Westin, "Efficient and robust nonlocal means denoising of MR data based on salient features matching," *Comput. Methods Programs Biomed.*, vol. 105, no. 2, pp. 131–144, Feb. 2012.

[39] J. G. Sled, A. P. Zijdenbos, and A. C. Evans, "A nonparametric method for automatic correction of intensity nonuniformity in MRI data," *IEEE Trans. Med. Imaging*, vol. 17, no. 1, pp. 87–97, Feb. 1998.

[40] N. J. Tustison, B. B. Avants, P. A. Cook, Y. Zheng, A. Egan, P. A. Yushkevich, and J. C. Gee, "N4ITK: improved N3 bias correction," *IEEE Trans. Med. Imaging*, vol. 29, no. 6, pp. 1310–1320, Jun. 2010.

[41] J. Koh, T. Kim, V. Chaudhary, and G. Dhillon, "Automatic segmentation of the spinal cord and the dural sac in lumbar MR images using gradient vector flow field," in *Engineering in Medicine and Biology Society (EMBC), 2010 Annual International Conference of the IEEE*, 2010, pp. 3117–3120.

[42] D. Brownrigg, "The weighted median filter," *Commun. ACM*, vol. 27, no. 8, pp. 807–818, 1984.

[43] K. Fujimoto, J. R. Polimeni, A. J. W. van der Kouwe, M. Reuter, T. Kober, T. Benner, B. Fischl, and L. L. Wald, "Quantitative comparison of cortical surface reconstructions from MP2RAGE and multi-echo MPRAGE data at 3 and 7 T," *Neuroimage*, vol. 90, pp. 60–73, Apr. 2014.

[44] M.-M. El Mendili, R. Chen, B. Tiret, M. Pélégrini-Issac, J. Cohen-Adad, S. Lehéricy, P.-F. Pradat, and H. Benali, "Validation of a semiautomated spinal cord segmentation method," *J. Magn. Reson. Imaging*, Jan. 2014.

[45] S. Leary, G. Parker, and V. Stevenson, "Reproducibility of magnetic resonance imaging measurements of spinal cord atrophy: the role of quality assurance," *Magn. Reson. Imaging*, vol. 17, no. 5, pp. 773–776, 1999.

[46] X. Lin, B. Ld, and C. Cs, "The relationship of brain and cervical cord volume to disability in clinical subtypes of multiple sclerosis : a three-dimensional MRI study," *Acta Neurol. Scand.*, vol. 108, no. 6, pp. 401–406, 2003.

[47] C. Engl, P. Schmidt, M. Arsic, C. C. Boucard, V. Biberacher, M. Röttinger, T. Etgen, S. Nunnemann, N. Koutsouleris, M. Reiser, E. M. Meisenzahl, and M. Mühlau, "Brain size and white matter content of cerebrospinal tracts determine the upper cervical cord area: evidence from structural brain MRI," *Neuroradiology*, vol. 55, no. 8, pp. 963–970, Aug. 2013.

CHAPITRE 6 RÉSULTATS COMPLÉMENTAIRES

Les deux chapitres précédents ont exposé les éléments constituant la méthode de segmentation automatique de la moelle épinière qui a été développée au cours de ce projet. Notamment, l'article présenté dans le Chapitre 5 expose le couplage de la méthode de segmentation avec une méthode automatique d'identification vertébrale. Cette méthode permet de comparer facilement des mesures de la moelle épinière (i.e. AST, volumes) provenant de différents sujets en les mettant dans un référentiel commun (= référentiel vertébral). Ce référentiel basique a pour origine le niveau de la moelle épinière correspondant au centre du premier corps vertébral C1 et pour direction principale la ligne centrale de la moelle épinière (voir Figure 5.4).

Cependant, pour comparer des mesures de la moelle épinière de patients atteints de maladies touchant la moelle épinière avec des mesures de sujets sains ou des mesures normatives, il est nécessaire de supprimer les facteurs confondants inclus dans ces mesures. Ces facteurs confondants peuvent être l'âge, la taille du patient, son poids ou encore le volume de son cerveau (Engl et al., 2013) et peuvent être utilisés pour ***normaliser*** les mesures de la moelle épinière. Une analyse exploratoire de l'influence de la morphologie sur les mesures d'AST de la moelle épinière est donc présentée dans la section suivante.

6.1 Analyse exploratoire des facteurs confondants des mesures d'aire de section transverse de la moelle épinière

Cette étude exploratoire a pour but de déterminer quels facteurs confondants influencent potentiellement les mesures de moelle épinière sur des sujets sains. L'étude a été portée sur des images IRM de 15 sujets (10 femmes, 5 hommes, âge : 27 ± 6), couvrant les niveaux vertébraux C1 à T4. La moelle épinière a été segmentée automatiquement par PropSeg et les aires de section ont été extraites et mises en correspondance dans le référentiel vertébral, grâce à l'identification vertébrale effectuée par l'algorithme de (Ullmann et al., 2014) (voir Figure 6.1).

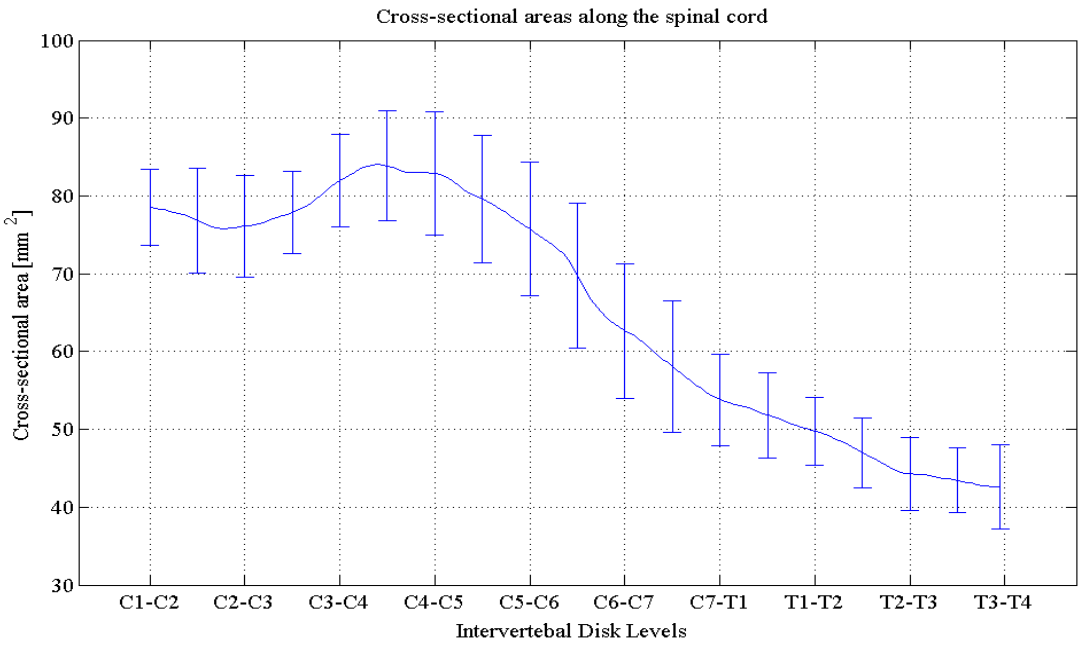

Figure 6.1 : Aires de section transverses moyennes de la moelle épinière pour 15 sujets. Les barres représentent la déviation standard des mesures au niveau de chaque disque intervertébral.

On peut observer sur la Figure 6.1 une variabilité des AST relativement constante tout le long de la moelle. Il est dès lors important de se poser plusieurs questions concernant cette variabilité :

1. Est-ce que la variabilité inter-sujets est significative? C'est-à-dire, est-ce qu'il existe une différence significative entre les sujets, qui pourrait être l'objet d'une normalisation?

2. S'il existe une différence, est-ce qu'elle correspond à un décalage de la courbe des AST tout le long de la moelle ou bien s'agit-il d'une différence dépendante du niveau vertébral?

3. Est-ce que cette différence, pour chaque section de la moelle, est corrélée avec des paramètres anatomiques (volume intracrânien, la longueur de la moelle, l'épaisseur corticale du cerveau, etc.)?

6.1.1 Analyse de la variabilité des aires de section de la moelle épinière

L'analyse qualitative des courbes d'AST pour les 15 sujets (Figure 6.2) montre que l'hypothèse d'un décalage entre les courbes semble être privilégiée. On peut tout de même observer une variabilité le long de la moelle qui peut être attribuée à des erreurs de segmentation ou à des effets de pixellisation de l'image. L'analyse quantitative des courbes est faite en réalisant une analyse de la variance (ANOVA) sur l'ensemble des sujets. Cette analyse démontre une différence significative entre les courbes d'AST des sujets (p-value << 0.001).

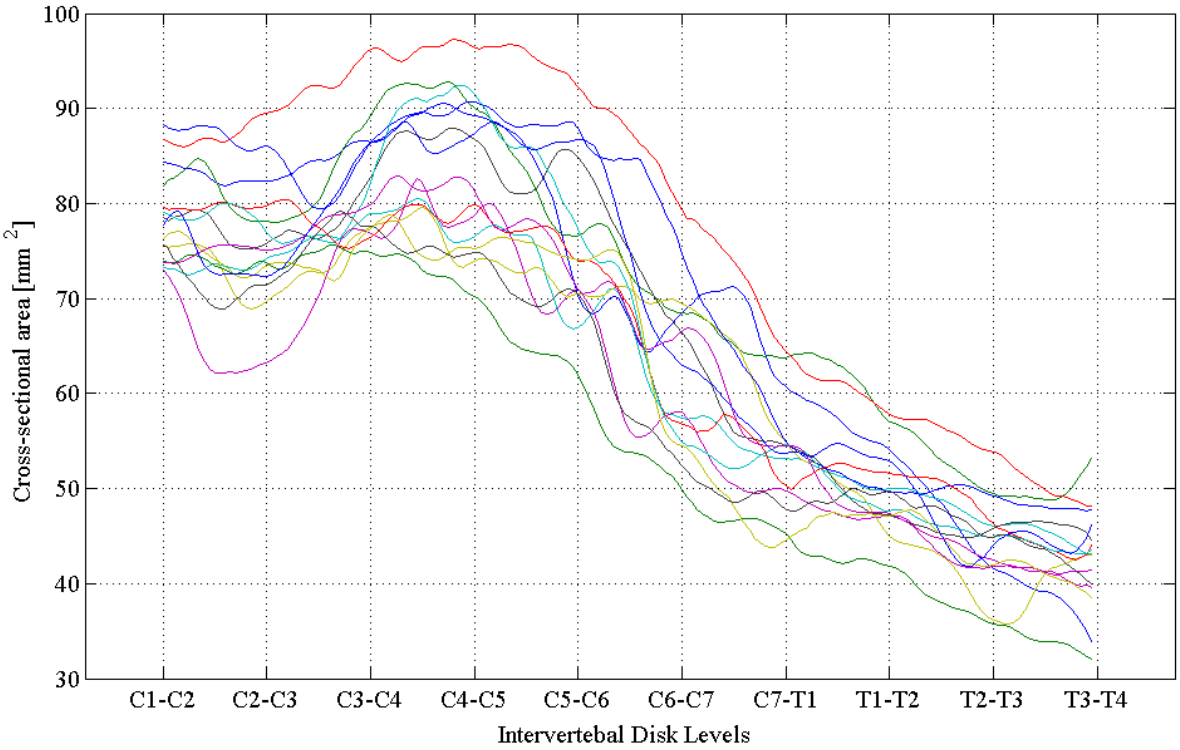

Figure 6.2 : Visualisation séparée des aires de section transverses de la moelle épinière pour les 15 sujets.

Afin de voir si la différence entre les AST des sujets correspond à un décalage global des courbes ou des différences localisées, les corrélations (de Pearson) entre toutes les courbes ont été calculées. En effet, le résultat de la corrélation entre deux courbes est proche de zéro si les courbes ont une allure similaire, même lorsque décalées en Y. La corrélation donnera un résultat plus grand que zéro si les courbes sont différentes.

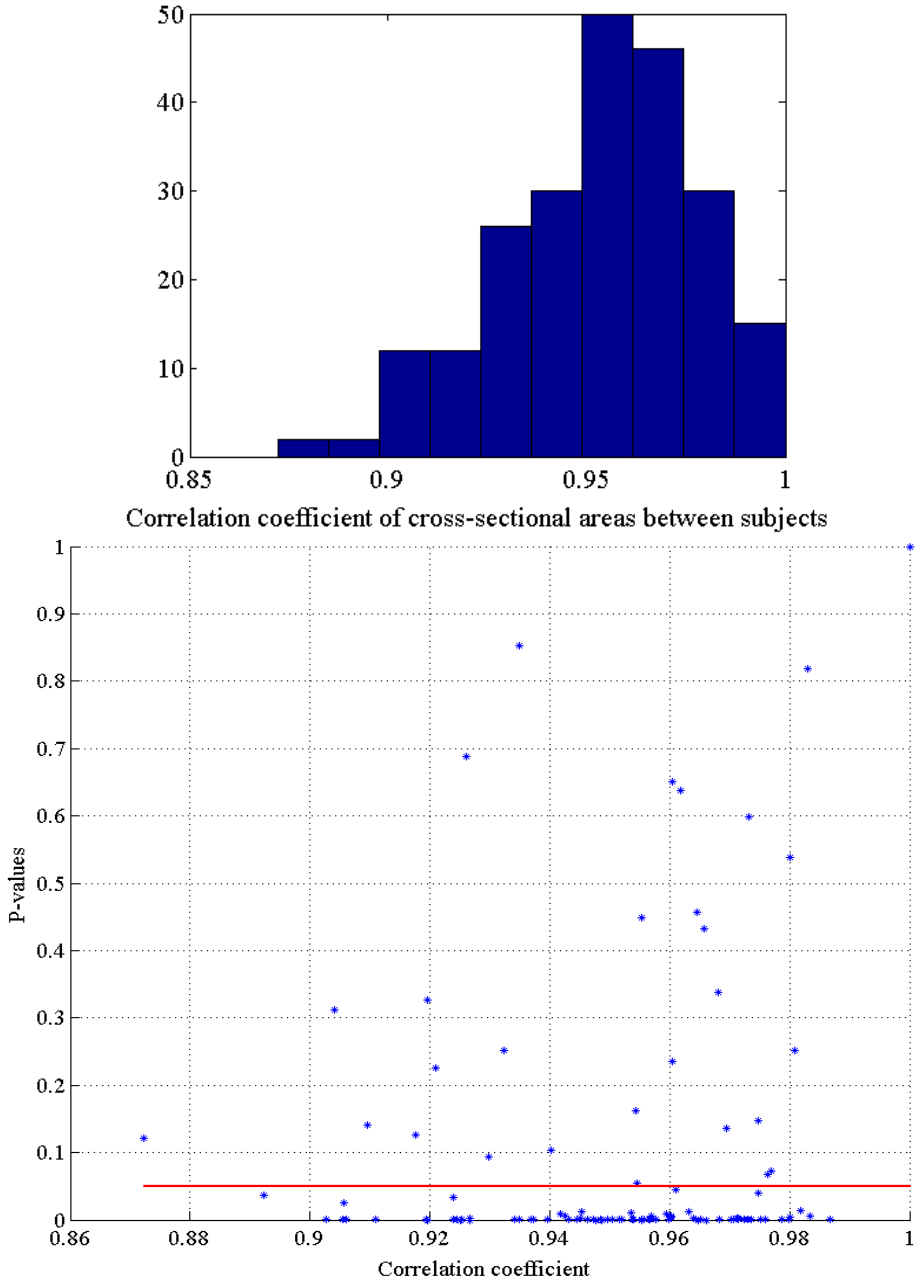

Figure 6.3 : Résultats des corrélations entre les courbes AST de 15 sujets. En haut, l'histogramme des coefficients de corrélation montre une forte corrélation entre la plupart des courbes. L'image du bas montre les p-values d'un test t de Student pairé entre les courbes en fonction des coefficients de corrélation, démontrant que la plupart des courbes montrent une similarité. La ligne rouge représente la valeur limite (0.05) des p-values.

Comme on peut le voir sur la Figure 6.3, la plupart des combinaisons de courbes présentent des corrélations significatives. Ce résultat démontre que la différence significative observée entre les courbes d'AST correspond à un décalage global plutôt qu'à des variations locales. Il existe donc bien, tout le long de la moelle épinière, une variation inter-individus de son aire de section. Cette variation peut être dépendante de facteurs anatomiques et les mesures de la moelle épinière peuvent donc être corrigées tout le long de la moelle en les normalisant.

6.1.2 Analyse des facteurs confondants

L'analyse précédente a démontré qu'il existe une relation de proportionnalité entre les aires de section des différents individus. S'inspirant des études récentes sur la normalisation des mesures de la moelle épinière (Healy et al., 2012; Engl et al., 2013), les facteurs confondants suivant ont été investigués :

- Volume intracrânien, calculé grâce la méthode *RBM* (*reverse brain mask*, Keihaninejad et al., 2010);
- Longueur de la moelle épinière, calculée comme la distance couvrant les niveaux vertébraux C2 à T3 (de C1 à T4);
- Épaisseur corticale moyenne des régions motrices du cerveau (aire de Brodmann B4, calculée à partir de FreeSurfer (Dale et al., 1999). Les régions motrices ont été choisies selon l'hypothèse que la taille de la moelle épinière (faisant relai au système nerveux périphérique) soit reliée au volume de matière grise dans ces régions.

D'autres paramètres tels que l'âge, la taille, le sexe auraient dû faire partie de cette analyse mais un manque de données ne nous a pas permis de les y ajouter.

Pour chaque position de la moelle épinière (selon le référentiel vertébral), la mesure de son aire de section est corrélée avec les paramètres anatomiques cités ci-dessus selon deux types de corrélation : la corrélation paramétrique de Pearson et la corrélation non-paramétrique de Spearman. Les Figures Figure 6.4 à Figure 6.9 montrent les résultats de ces corrélations.

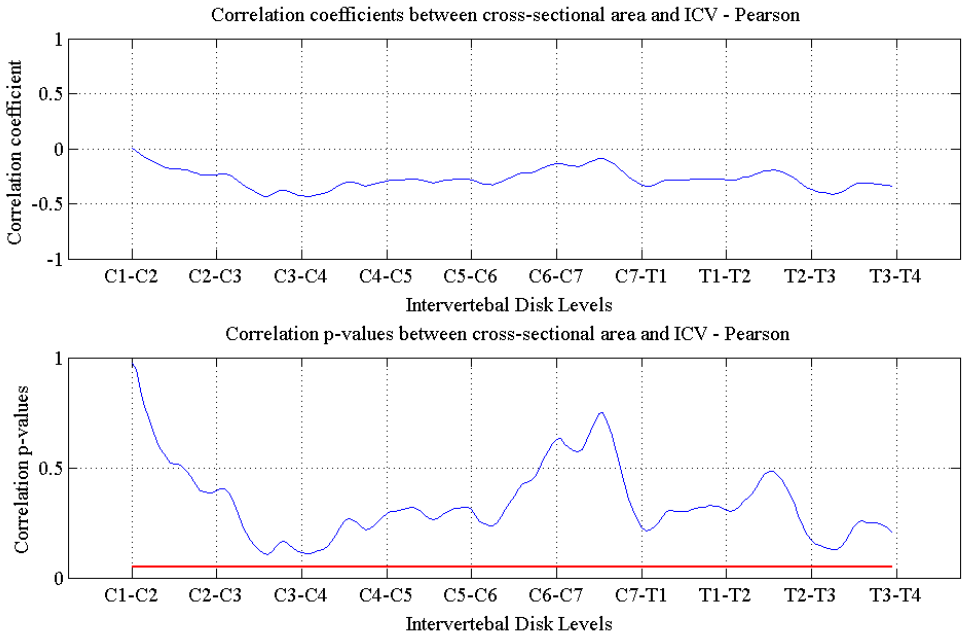

Figure 6.4 : Corrélation de Pearson entre les AST de 15 sujets et le volume intracrânien. (haut) Coefficients de corrélation. (bas) p-values des corrélations. La ligne rouge représente la valeur limite (0.05) des p-values.

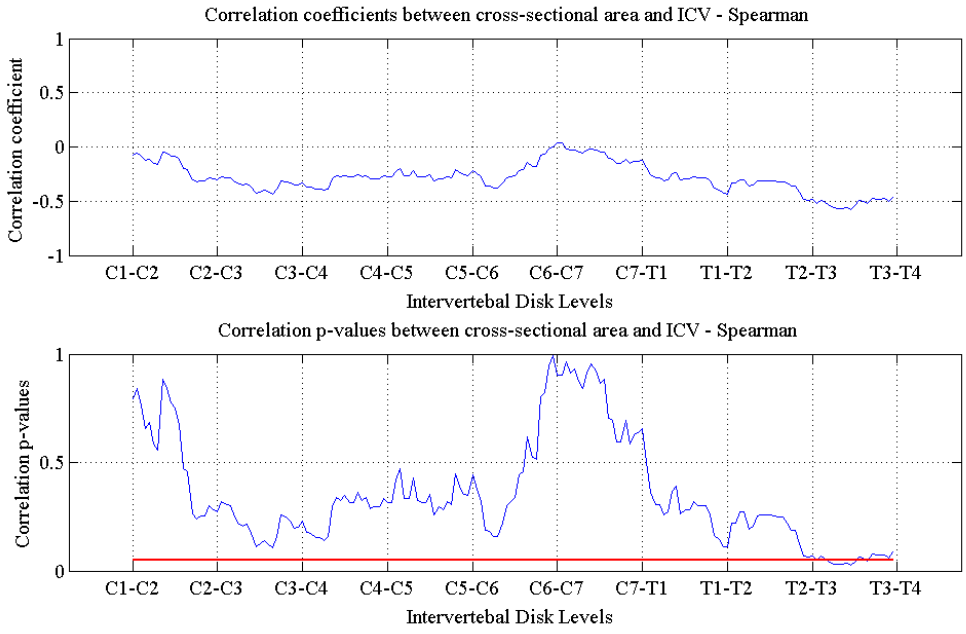

Figure 6.5 : Corrélation de Spearman entre les AST de 15 sujets et le volume intracrânien. (haut) Coefficients de corrélation. (bas) p-values des corrélations.

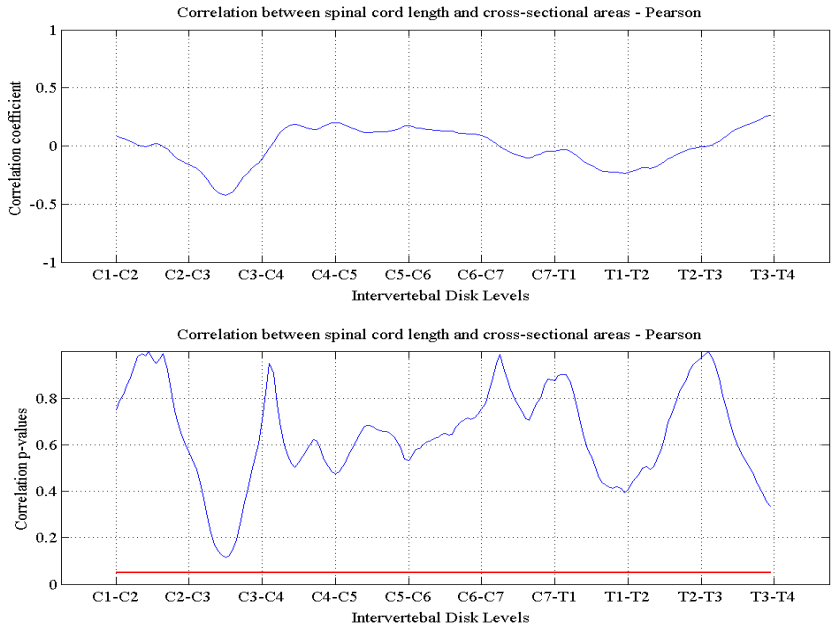

Figure 6.6 : Corrélation de Pearson entre les AST de 15 sujets et la longueur de la moelle (de C2 à T3). (haut) Coefficients de corrélation. (bas) p-values des corrélations.

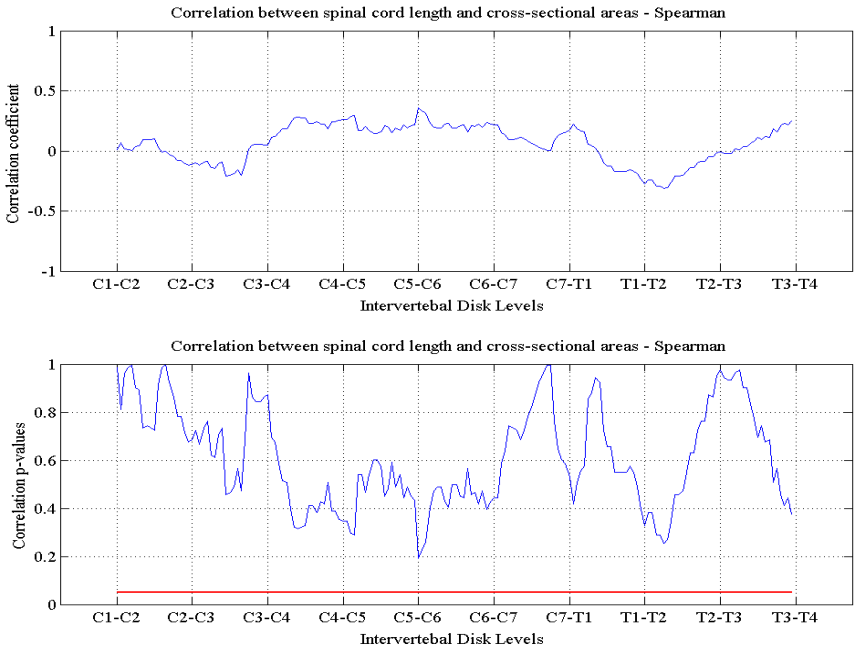

Figure 6.7 : Corrélation de Spearman entre les AST de 15 sujets et la longueur de la moelle (de C2 à T3). (haut) Coefficients de corrélation. (bas) p-values des corrélations.

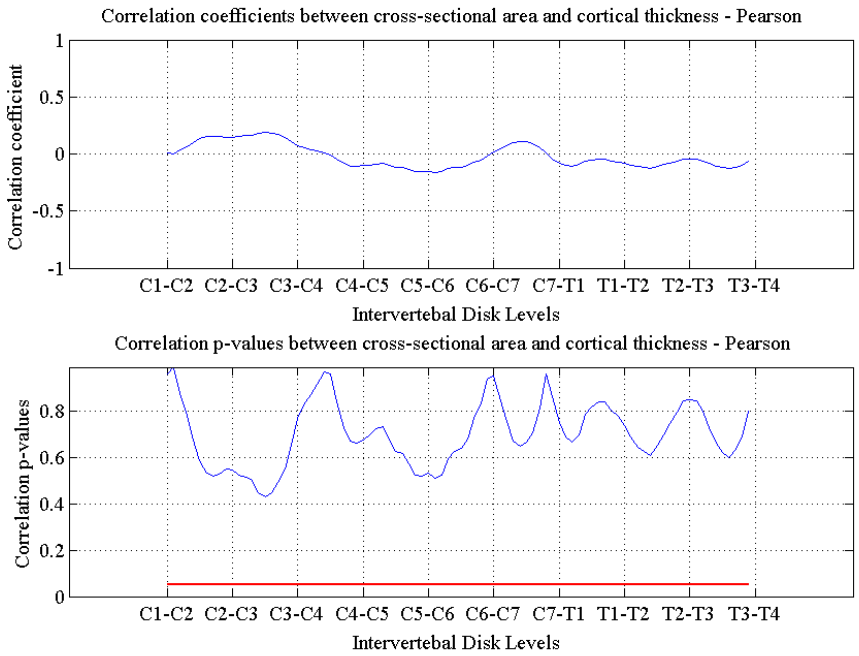

Figure 6.8 : Corrélation de Pearson entre les AST de 15 et l'épaisseur corticale des régions motrices du cerveau. (haut) Coefficients de corrélation. (bas) p-values des corrélations.

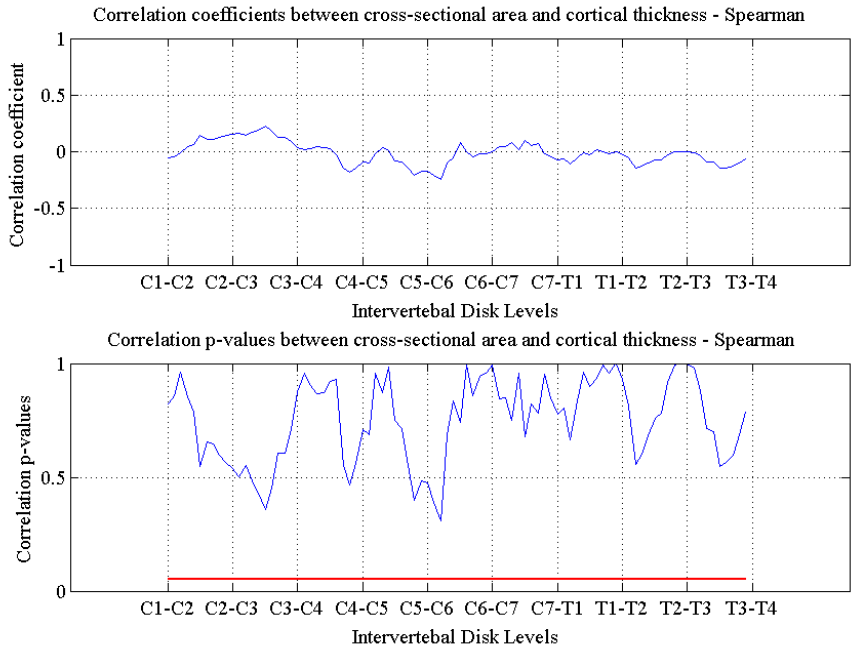

Figure 6.9 : Corrélation de Spearman entre les AST de 15 sujets et l'épaisseur corticale des régions motrices du cerveau. (haut) Coefficients de corrélation. (bas) p-values des corrélations.

Aucune corrélation significative n'a été trouvée pour aucun de ces paramètres tout au long de la moelle épinière. Ce résultat peut être causé par la faible cohorte sur laquelle l'étude a été réalisée (15 sujets) ou bien par la qualité de l'identification des niveaux vertébraux. En effet, une erreur de quelques millimètres sur la position d'un niveau vertébral décalera toute une partie de la courbe des mesures, menant à une corrélation erronée. Toutefois, dans cette étude, les niveaux vertébraux ont été corrigés manuellement avant les analyses de corrélation.

Cependant, ne pas trouver de corrélation est une découverte en soi et pourrait simplement signifier que les facteurs étudiés n'ont que peu d'influence sur les mesures d'aire de section transverse de la moelle épinière. Il est toutefois nécessaire d'augmenter le nombre de cas de la cohorte et d'ajouter des métriques à étudier pour vérifier cette hypothèse. En plus des trois facteurs étudiés ci-dessus, les métriques suivantes devraient faire partie de l'étude :

- Taille
- Âge
- Poids
- Sexe
- Longueur du cou
- Épaisseur cortical dans d'autres régions du cerveau
- Volume de matière blanche/grise du cerveau, volume total
- Volume de fluide cérébrospinal du cerveau

Il serait également intéressant d'analyser la relation entre le volume de matière blanche/grise dans la moelle épinière avec le volume de matière blanche/grise dans le cerveau, en se concentrant sur des voies spinales/régions cérébrales particulières.

Comme cela a souvent été fait pour les études sur le cerveau, la normalisation des mesures de moelle épinière permet d'obtenir des valeurs normatives de sujets sains, permettant la détection de modification de la moelle, comme son atrophie en cas de pathologies (SEP, SLA, etc.). De gros efforts doivent encore être réalisés avant d'arriver à un modèle de régression multiple permettant de normaliser les mesures de la moelle épinière mais il est certain qu'une méthode comme celle présentée dans ce mémoire permettra de mener des études multicentriques sur de plus grandes cohortes de sujets.

CHAPITRE 7 DISCUSSION GÉNÉRALE

La contribution de ce mémoire repose sur le développement d'une méthode de segmentation automatique de la moelle épinière, appelée *PropSeg*, basée sur la propagation de modèles déformables et dont l'initialisation repose sur une détection de la moelle épinière dans l'image grâce à la transformée de Hough elliptique. Après une revue exhaustive de la littérature dans le Chapitre 2, le Chapitre 4 présente le premier article, publié dans NeuroImage et intitulé « *Robust, accurate and fast automatic segmentation of the spinal cord* », dans lequel les fondements théoriques des méthodes de détection et de segmentation de la moelle épinière sont présentés ainsi qu'une validation complète sur des images IRM pondérées en T_1 et en T_2 couvrant l'entièreté de la moelle et provenant d'une cohorte de 15 sujets. Il démontre également la faisabilité de l'extraction de métriques tout au long de la moelle épinière, comme son aire de section transverse. Cet article remplit donc les deux premiers objectifs de ce projet définis à la Section 2.9. Le deuxième article, présenté dans le Chapitre 5 et intitulé « *Automatic segmentation of the spinal cord and spinal canal with vertebral labelling using deformable models* », étend les possibilités de segmentation de notre méthode au canal spinal, en segmentant le LCS. En effet, celui-ci peut être segmenté de la même manière que la moelle épinière, simplement en inversant le facteur de gradient et en augmentant les dimensions de la surface tubulaire initiale. Cet article montre également le couplage de *PropSeg* avec une méthode d'identification automatique des niveaux vertébraux, formant un pipeline complet de segmentation automatique de la moelle épinière, permettant l'extraction et la comparaison inter- et intra-sujets de mesures de la moelle au travers de la définition d'un référentiel vertébral commun. Ceci remplit le troisième objectif. Tous les objectifs de ce projet, présentés à la Section 2.9, ont été atteints. Comme ce projet a déjà été discuté en profondeur dans les articles publiés (Sections 4.5 et 5.5), un bref résumé des points importants, des résultats complémentaires et des perspectives du projet seront présentés.

7.1 Détection de la moelle épinière

La méthode de détection automatique de la moelle épinière développée dans ce projet se base sur la transformée de Hough elliptique sur plusieurs coupes axiales adjacentes et une analyse de données sommaire permet de fournir à l'utilisateur la position et direction approximative de la moelle épinière dans l'image. Étant complètement indépendant, ce module peut être utilisé pour

initialiser d'autres méthodes de segmentations de la moelle (Coulon et al., 2002; Horsfield et al., 2010). Cette méthode représente cependant une étape critique de notre algorithme de segmentation de la moelle épinière et, bien qu'atteignant de hauts taux de détection (99.5% pour les images pondérées en T_1 et 92.1% pour les images pondérées en T_2), il arrive qu'elle détecte des structures tubulaires ou du bruit à d'autres endroits que la moelle épinière, bloquant totalement sa segmentation. Une attention particulière devrait donc être portée à cette partie du projet afin d'améliorer son taux de détection et le rapprocher des 100%, particulièrement pour les images T_2.

7.2 Segmentation de la moelle épinière

La méthode de segmentation de la moelle épinière développée au cours de ce projet se base sur la propagation multi-résolutions de modèles déformables et donne des résultats significativement plus précis qu'une méthode semi-automatique existante. L'utilisation de mécanismes d'adaptation au contraste local entre la moelle épinière et le liquide cérébrospinal permet notamment de segmenter des images couvrant la totalité de la moelle épinière. L'intégration d'un facteur dépendant du ratio d'intensité entre la moelle et le LCS permet la segmentation de la moelle sur des images pondérées en T_1 comme pondérées en T_2, et potentiellement toute autre image présentant des contrastes similaires. Certains éléments de cette méthode peuvent cependant être discutés. En effet, une partie critique de la segmentation est le calcul de l'orientation de la moelle épinière à chaque itération de la propagation de la surface. Ce calcul est réalisé en minimisant une équation d'énergie basée sur un détecteur de bords et pourrait encore être amélioré. Aucun mécanisme n'est par exemple intégré pour gérer les manques de LCS autour de la moelle lors du calcul d'orientation.

Le type de modèle déformable choisi pour ce projet (Kaus et al., 2003) peut également être critiqué. Effectivement, il intègre des contraintes internes sur la différence entre le maillage courant et le maillage initial et des forces externes basées sur le gradient de l'image. Ces éléments ne tiennent pas forcément compte du bruit dans l'image et des discontinuités induites par l'assemblage des maillages lors de la propagation et d'autres forces/contraintes mériteraient d'être explorées. Particulièrement, des contraintes sur la dérivée première de la surface permettraient de réduire les discontinuités y apparaissant durant la propagation. Le remplacement du gradient de l'image dans l'équation 4.4 par le flux du vecteur du gradient (GVF, *Gradient*

Vector Flow, Xu et Prince, 1998) améliorerait la convergence des déformations des surfaces et permettrait potentiellement d'initialiser la segmentation de la moelle épinière à n'importe quel endroit de la moelle épinière.

7.3 Mesures de correction des erreurs et documentation

Bien que la méthode développée fonctionne sur plusieurs types d'images IRM (T_1w, T_2w, T_2*w) avec une robustesse et une précision adéquate, certaines segmentations peuvent échouer à cause de manque de contraste entre le LCS et la moelle épinière ou à cause d'artéfacts dans l'image. Si on désire fournir à l'utilisateur une méthode automatique fonctionnant dans 100% des cas, il est indispensable de fournir des moyens de correction de l'image ou des segmentations dans le cas d'erreurs, ainsi qu'une documentation complète, aidant l'utilisateur à ajuster les paramètres de la méthode de segmentation pour ses images.

En cas de mauvaise détection, l'utilisateur peut ajuster les paramètres de détection pour faire varier l'endroit où la moelle sera détectée ou bien fournir directement l'initialisation sous forme de masques binaires. En cas de mauvaises segmentations, l'utilisateur peut fournir manuellement une approximation de la position de la moelle épinière qui remplacera l'algorithme de calcul de l'orientation de la moelle. Une documentation complète a été écrite et mise en ligne à disposition de l'utilisateur.

Comme notre méthode est uniquement utilisable en ligne de commande, les mesures de corrections et de visualisation des résultats sont indépendantes de la méthode. Une interface graphique permettrait de facilement vérifier la validité des segmentations et leurs corrections.

7.4 Validation

Cette méthode a été validée contre des segmentations manuelles (réalisées par deux experts) et comparée à une méthode existante (Horsfield et al., 2010). Plusieurs séquences IRM (T_1w, T_2w et T_2*w) avec différentes résolutions et différents champs de vue ont été testées. Une validation encore plus poussée est néanmoins requise pour des applications cliniques, telles que le diagnostic précoce de la SEP. Par exemple, une étude longitudinale des mesures de la moelle épinière devrait vérifier la reproductibilité de *PropSeg*. Une plus grande cohorte de sujet sains (> 100) et de patients touchés par une maladie neurodégénérative devrait aussi être utilisée pour les

prochaines études de validation. L'utilisabilité de *PropSeg* sur d'autres séquences IRM (transfert d'aimantation, IRM de diffusion, etc.) devrait également être investiguée.

7.5 Normalisation des mesures de la moelle épinière

Le Chapitre 6 a présenté les résultats de l'analyse des facteurs influençant l'anatomie de la moelle épinière, sur une cohorte cependant assez faible (15 sujets). Une telle analyse est indispensable pour des études longitudinales de l'atrophie de la moelle épinière (Engl et al., 2013), car une normalisation des mesures permet d'éliminer les facteurs confondants, représentatifs de la variabilité inter-individus et n'ayant aucun rapport avec la maladie. Les résultats n'ont cependant démontré aucune corrélation entre les mesures d'aire de section transverses de la moelle épinière et le volume intracrânien, la longueur de la moelle épinière ou l'épaisseur corticale des régions motrices du cerveau. D'autres paramètres anatomiques et sociologiques devraient être investigués sur une plus large cohorte (> 200 sujets) tels que l'âge, la taille, le sexe, la longueur du cou et le volume de matière blanche/grise dans le cerveau. Un modèle de régression multiple devrait être extrait d'une telle analyse et appliqué pour chaque mesure de la moelle épinière.

7.6 Référentiel générique de la moelle épinière

Un référentiel vertébral de la moelle épinière a été défini dans le Chapitre 5. Ce référentiel est basé sur les niveaux vertébraux et son origine se situe au bord supérieur de la première vertèbre cervicale. Les niveaux vertébraux n'apportent cependant pas suffisamment d'informations sur les segments médullaires indispensables pour l'étude de maladies touchant le système nerveux. Un référentiel composé des segments médullaires devrait donc être développé et le tronc cérébral devrait y être intégré.

7.7 Distribution

Je pense que, pour respecter l'un des principes de la recherche scientifique : le partage de connaissance, le développement d'une méthode comme celle présentée dans ce mémoire doit être accompagné de sa distribution. Bien que deux articles scientifiques et ma participation à plusieurs conférences internationales aient découlés de ce projet, de gros efforts ont également été entrepris

pour mettre le logiciel créé à disposition de l'utilisateur, en ligne et gratuitement, accompagné d'une documentation complète et d'un suivi.

Au cours de cette maîtrise, nous avons mis des efforts considérables pour la création, le développement et la mise en ligne (pour plusieurs plateformes) d'une boîte à outils pour l'imagerie de la moelle épinière : la *Spinal Cord Toolbox*, dans laquelle *PropSeg* a été intégré. Cette boîte à outils permet l'analyse de données et d'images IRM multi-paramétrique, qui apportera assurément une contribution importante en imagerie et en recherche clinique sur la moelle épinière. Cette boîte à outils est disponible à l'adresse suivante : https://sourceforge.net/projects/spinalcordtoolbox/.

CONCLUSION

L'objectif principal de ce travail était de développer une méthode de segmentation automatique de la moelle épinière, fonctionnant sur différents types d'images IRM et sur différents champs de vue, permettant l'extraction et la comparaison de métriques cliniques (AST, volumes). La méthode développée est basée sur la propagation multi-résolution d'un modèle déformable, initialisé sous forme tubulaire par un module indépendant de détection de la moelle épinière utilisant la transformée de Hough. Des mécanismes d'adaptation au contraste local sont intégrés aux modèles déformables afin de segmenter des moelles épinières complètes. La méthode a été validée contre des segmentations manuelles et comparée avec une méthode semi-automatique existante sur une cohorte de 17 sujets (images pondérées en T_1 et en T_2), démontrant une grande précision (coefficients de Dice = 0.92 ± 0.01).

Jusqu'à présent, la communauté clinique disposait d'aucun *framework* automatisé fournissant des mesures précises de la moelle épinière, aidant au diagnostic et pronostic des maladies neurodégénératives et des lésions de la moelle épinière. La méthode développée au cours de ce mémoire a été couplée à un algorithme de labellisation automatique des niveaux vertébraux, permettant la définition d'un référentiel générique de la moelle épinière. Ce référentiel permet la comparaison inter- et intra-sujet immédiate des mesures de moelle épinière, et forme, avec la méthode de segmentation, le *framework* clinique désiré.

De nombreuses améliorations peuvent toutefois être apportées au travail réalisé. En effet, l'intégration de contraintes et de forces d'attraction additionnelles dans le modèle déformable améliorerait la précision et la robustesse des segmentations. La validation de la méthode sur une plus grande cohorte et plus de types d'images IRM devrait également être effectuée avant d'être utilisée dans un contexte clinique. Une étude plus poussée des facteurs anatomiques et sociologiques confondant les mesures de la moelle épinière devrait être réalisée et pourrait faire l'objet d'un projet à part entière. La détermination de ces facteurs confondants mènera à un modèle de normalisation des mesures de la moelle épinière, et permettra une comparaison plus fiable et plus précise des mesures effectuées chez des patients avec des valeurs normatives. L'intégration des segments médullaires et du tronc cérébral dans le référentiel générique de la moelle épinière apporterait également une contribution importante au domaine clinique et une méthode d'identification des niveaux spinaux sera dès lors nécessaire.

BIBLIOGRAPHIE

Agosta, F., Pagani, E., Caputo, D., & Filippi, M. (2007). Associations between cervical cord gray matter damage and disability in patients with multiple sclerosis. *Archives of Neurology*, *64*(9), 1302–1305. doi:10.1001/archneur.64.9.1302

Alexander, D. C., Hubbard, P. L., Hall, M. G., Moore, E. A., Ptito, M., Parker, G. J. M., & Dyrby, T. B. (2010). Orientationally invariant indices of axon diameter and density from diffusion MRI. *NeuroImage*, *52*(4), 1374–1389. doi:10.1016/j.neuroimage.2010.05.043

Archip, N., Erard, P.-J., Egmont-Petersen, M., Haefliger, J.-M., & Germond, J.-F. (2002). A knowledge-based approach to automatic detection of the spinal cord in CT images. *Medical Imaging, IEEE Transactions on*, *21*(12), 1504–1516. doi:10.1109/TMI.2002.806578

Aronson, J. K. (2005). Biomarkers and surrogate endpoints. *British Journal of Clinical Pharmacology*, *59*(5), 491–494. doi:10.1111/j.1365-2125.2005.02435.x

Asman, A. J., Bryan, F. W., Smith, S. a, Reich, D. S., & Landman, B. a. (2014). Groupwise multi-atlas segmentation of the spinal cord's internal structure. *Medical Image Analysis*, *18*(3), 460–471. doi:10.1016/j.media.2014.01.003

Aspert, N., Santa-Cruz, D., & Ebrahimi, T. (2002). Mesh: Measuring errors between surfaces using the hausdorff distance. *ICME*, *1*, 705–708. doi:10.1109/ICME.2002.1035879

Bakshi, R., Dandamudi, V. S. R., Neema, M., De, C., & Bermel, R. a. (2005). Measurement of brain and spinal cord atrophy by magnetic resonance imaging as a tool to monitor multiple sclerosis. *Journal of Neuroimaging : Official Journal of the American Society of Neuroimaging*, *15*(4 Suppl), 30S–45S. doi:10.1177/1051228405283901

Ballard, D. (1981). Generalizing the Hough transform to detect arbitrary shapes. *Pattern Recognition*, *13*(2), 111–122. doi:10.1016/0031-3203(81)90009-1

Barkovich, A. J. (2000). Concepts of myelin and myelination in neuroradiology. *American Journal of Neuroradiology*, *21*(6), 1099–1109. Tiré de http://www.ncbi.nlm.nih.gov/pubmed/10871022.

Bear, M. F., Connors, B. W., & Paradiso, M. A. (2007). *Neuroscience: Exploring the Brain* (3ème edition). Lippincott Williams & Wilkins.

Behrens, T., Rohr, K., & Stiehl, H. S. (2003). Robust segmentation of tubular structures in 3-D medical images by parametric object detection and tracking. *Systems, Man, and Cybernetics, Part B: Cybernetics, IEEE Transactions on*, *33*(4), 554–561. doi:10.1109/TSMCB.2003.814305

Boisvert, J., Cheriet, F., Pennec, X., Labelle, H., & Ayache, N. (2008). Articulated spine models for 3-D reconstruction from partial radiographic data. *IEEE Transactions on Bio-Medical Engineering*, *55*(11), 2565–2574. doi:10.1109/TBME.2008.2001125

Boykov, Y., Veksler, O., & Zabih, R. (2001). Fast approximate energy minimization via graph cuts. *Pattern Analysis and Machine Intelligence, IEEE Transactions on* 23(11), 1222–1239. doi:10.1109/34.969114

Branco, L. M. T., De Albuquerque, M., De Andrade, H. M. T., Bergo, F. P. G., Nucci, A., & França, M. C. (2013). Spinal cord atrophy correlates with disease duration and severity in amyotrophic lateral sclerosis. *Amyotrophic Lateral Sclerosis and Frontotemporal Degeneration*, *15*(1-2), 93–97. doi:10.3109/21678421.2013.852589

Brex, P. A., Leary, S. M., O'Riordan, J. I., Miszkiel, K. A., Plant, G. T., Thompson, A. J., & Miller, D. H. (2001). Measurement of spinal cord area in clinically isolated syndromes suggestive of multiple sclerosis. *Journal of Neurology, Neurosurgery, and Psychiatry*, *70*(4), 544–547. doi:10.1136/jnnp.70.4.544

Brosch, J. R., Talavage, T. M., Ulmer, J. L., & Nyenhuis, J. A. (2002). Simulation of human respiration in fMRI with a mechanical model. *Biomedical Engineering, IEEE Transactions on*. doi:10.1109/TBME.2002.1010854

Brownrigg, D. (1984). The weighted median filter. *Communications of the ACM*, *27*(8), 807–818. doi:10.1145/358198.358222

Burnett, S. S. C., Starkschall, G., Stevens, C. W., & Liao, Z. (2004). A deformable-model approach to semi-automatic segmentation of CT images demonstrated by application to the spinal canal. *Medical Physics*, *31*(2), 251–263. doi:10.1118/1.1634483

Cadotte, D. W., & Fehlings, M. G. (2013). Will imaging biomarkers transform spinal cord injury trials? *Lancet Neurology*, *12*(9), 843–844. doi:10.1016/S1474-4422(13)70157-1

Cadotte, D. W., Wilson, J. R., Mikulis, D., Stroman, P. W., Brady, S., & Fehlings, M. G. (2011). Conventional MRI as a diagnostic and prognostic tool in spinal cord injury: a systemic review of its application to date and an overview on emerging MRI methods. *Expert Opinion on Medical Diagnostics*, *5*(2), 121–33. doi:10.1517/17530059.2011.556111

Carbonell-Caballero, J., Manjón, J. V, Martí-Bonmatí, L., Olalla, J. R., Casanova, B., de la Iglesia-Vayá, M., … Robles, M. (2006). Accurate quantification methods to evaluate cervical cord atrophy in multiple sclerosis patients. *Magnetic Resonance Materials in Physics, Biology and Medicine*, *19*(5), 237–246. doi:10.1007/s10334-006-0052-0

Chen, M., Carass, A., Oh, J., Nair, G., Pham, D. L., Reich, D. S., & Prince, J. L. (2013). Automatic magnetic resonance spinal cord segmentation with topology constraints for variable fields of view. *NeuroImage*, *83*, 1051–1062. doi:10.1016/j.neuroimage.2013.07.060

Chevrefils, C., Cheriet, F., Aubin, C.-E., & Grimard, G. (2009). Texture analysis for automatic segmentation of intervertebral disks of scoliotic spines from MR images. *IEEE Transactions on Information Technology in Biomedicine : A Publication of the IEEE Engineering in Medicine and Biology Society*, *13*(4), 608–20. doi:10.1109/TITB.2009.2018286

Ciccarelli, O., Toosy, A. T., De Stefano, N., Wheeler-Kingshott, C. A. M., Miller, D. H., & Thompson, A. J. (2010). Assessing neuronal metabolism in vivo by modeling imaging measures. *The Journal of Neuroscience*, *30*(45), 15030–15033. doi:10.1523/JNEUROSCI.3330-10.2010

Ciccarelli, O., Wheeler-Kingshott, C. A., McLean, M. A., Cercignani, M., Wimpey, K., Miller, D. H., & Thompson, A. J. (2007). Spinal cord spectroscopy and diffusion-based tractography to assess acute disability in multiple sclerosis. *Brain* , *130* (8), 2220–2231. doi:10.1093/brain/awm152

Cohen-Adad, J., El Mendili, M.-M., Lehéricy, S., Pradat, P.-F., Blancho, S., Rossignol, S., & Benali, H. (2011). Demyelination and degeneration in the injured human spinal cord detected with diffusion and magnetization transfer MRI. *NeuroImage*, *55*(3), 1024–1033. doi:10.1016/j.neuroimage.2010.11.089

Cohen-Adad, J., El Mendili, M.-M., Morizot-Koutlidis, R., Lehéricy, S., Meininger, V., Blancho, S., Rossignol, S., Benali, H., & Pradat, P.-F. (2013). Involvement of spinal sensory pathway in ALS and specificity of cord atrophy to lower motor neuron degeneration. *Amyotrophic Lateral Sclerosis & Frontotemporal Degeneration*, *14*(1), 30–38. doi:10.3109/17482968.2012.701308

Cohen-Adad, J., Gauthier, C. J., Brooks, J. C. W., Slessarev, M., Han, J., Fisher, J. A., Rossignol, S., & Hoge, R. D. (2010). BOLD signal responses to controlled hypercapnia in human spinal cord. *NeuroImage*, *50*(3), 1074–1084. doi:10.1016/j.neuroimage.2009.12.122

Cohen-Adad, J., & Wheeler-Kingshott, C. (2014). *Quantitative MRI of the Spinal Cord*. Academic Press.

Cootes, T., Edwards, G., & Taylor, C. (2001). Active appearance models. *IEEE Transactions on Pattern Analysis and Machine Intelligence*, *23*(6), 681–685. doi:10.1109/34.927467

Cootes, T., Hill, a, Taylor, C., & Haslam, J. (1994). Use of active shape models for locating structures in medical images. *Image and Vision Computing*, *12*(6), 355–365. doi:10.1016/0262-8856(94)90060-4

Coulon, O., Hickman, S. J., Parker, G. J., Barker, G. J., Miller, D. H., & Arridge, S. R. (2002). Quantification of spinal cord atrophy from magnetic resonance images via a B-spline active surface model. *Magnetic Resonance in Medicine*, *47*(6), 1176–1185. doi:10.1002/mrm.10162

Dale, A., Fischl, B., & Sereno, M. (1999). Cortical surface-based analysis: I. Segmentation and surface reconstruction. *Neuroimage*, *9*(2), 179–194. doi:10.1006/nimg.1998.0395

De Leener, B., Cohen-Adad, J., & Kadoury, S. (2014). Automatic 3D segmentation of spinal cord MRI using propagated deformable models. In S. Ourselin & M. A. Styner (Eds.), *SPIE Medical Imaging* (Vol. 9034, p. 90343R). doi:10.1117/12.2043183

De Leener, B., Kadoury, S., & Cohen-Adad, J. (2014). Robust, accurate and fast automatic segmentation of the spinal cord. *NeuroImage*, *98*, 528–536. doi:10.1016/j.neuroimage.2014.04.051

De Stefano, N., Narayanan, S., Francis, S. J., Smith, S., Mortilla, M., Tartaglia, M. C., Bartolozzi, M. L., Guidi, L., Federico, A., & Arnold, D. L. (2002). Diffuse Axonal and Tissue Injury in Patients With Multiple Sclerosis With Low Cerebral Lesion Load and No Disability. *Archives of Neurology*, *59*(10), 1565–1571. doi:10.1001/archneur.59.10.1565

Deglint, H. J. (2006). Method for the automatic detection and segmentation of the spinal canal in computed tomographic images. *Journal of Electronic Imaging*, *15*(3), 033007. doi:10.1117/1.2234770

Dice, L. R. (1945). Measures of the amount of ecologic association between species. *Ecology*, *26*(3), 297–302. doi:10.2307/1932409

Dorland, W. (2007). *Dorland's medical dictionary for health consumers*. Academic Press.

Dowell, N. G., Jenkins, T. M., Ciccarelli, O., Miller, D. H., & Wheeler-Kingshott, C. A. M. (2009). Contiguous-slice zonally oblique multislice (CO-ZOOM) diffusion tensor imaging: Examples of in vivo spinal cord and optic nerve applications. *Journal of Magnetic Resonance Imaging*, *29*(2), 454–460. doi:10.1002/jmri.21656

Edwards, S. G., Gong, Q. Y., Liu, C., Zvartau, M. E., Jaspan, T., Roberts, N., & Blumhardt, L. D. (1999). Infratentorial atrophy on magnetic resonance imaging and disability in multiple sclerosis. *Brain*, *122*(2), 291–301. doi:10.1093/brain/122.2.291

El Mendili, M.-M., Chen, R., Tiret, B., Pélégrini-Issac, M., Cohen-Adad, J., Lehéricy, S., … Benali, H. (2014). Validation of a semiautomated spinal cord segmentation method. *Journal of Magnetic Resonance Imaging*. doi:10.1002/jmri.24571

El Mendili, M.-M., Cohen-Adad, J., Pelegrini-Issac, M., Rossignol, S., Morizot-Koutlidis, R., Marchand-Pauvert, V., … Pradat, P.-F. (2014). Multi-parametric spinal cord MRI as potential progression marker in amyotrophic lateral sclerosis. *PloS One*, *9*(4), e95516. doi:10.1371/journal.pone.0095516

Engl, C., Schmidt, P., Arsic, M., Boucard, C. C., Biberacher, V., Röttinger, M., … Mühlau, M. (2013). Brain size and white matter content of cerebrospinal tracts determine the upper

cervical cord area: evidence from structural brain MRI. *Neuroradiology*, *55*(8), 963–970. doi:10.1007/s00234-013-1204-3

Evangelou, N., DeLuca, G. C., Owens, T., & Esiri, M. M. (2005). Pathological study of spinal cord atrophy in multiple sclerosis suggests limited role of local lesions. *Brain*, *128*(1), 29–34. doi:10.1093/brain/awh323

Farry, A., & Baxter, D. (2010). *The incidence and prevalence of spinal cord injury in Canada: overview and estimates based on current evidence*. Rick Hansen Institute and Urban Futures Institute, Canada. (pp. 1–49).

Fradet, L., Arnoux, P.-J., Ranjeva, J.-P., Petit, Y., & Callot, V. (2014). Morphometrics of the entire human spinal cord and spinal canal measured from in vivo high-resolution anatomical magnetic resonance imaging. *Spine*, *39*(4), E262–E269. doi:10.1097/BRS.0000000000000125

Freund, P. A. B., Dalton, C., Wheeler-Kingshott, C. A. M., Glensman, J., Bradbury, D., Thompson, A. J., & Weiskopf, N. (2010). Method for simultaneous voxel-based morphometry of the brain and cervical spinal cord area measurements using 3D-MDEFT. *Journal of Magnetic Resonance Imaging*, *32*(5), 1242–1247. doi:10.1002/jmri.22340

Freund, P. A. B., Weiskopf, N., Ward, N. S., Hutton, C., Gall, A., Ciccarelli, O., Craggs, M., Friston, K., & Thompson, A. J. (2011). Disability, atrophy and cortical reorganization following spinal cord injury. *Brain*, *134*(6), 1610–1622. doi:10.1093/brain/awr093

Freund, P., Curt, A., Friston, K., & Thompson, A. (2013). Tracking changes following spinal cord injury: insights from neuroimaging. *The Neuroscientist*, *19*(2), 116–128. doi:10.1177/1073858412449192

Fujimoto, K., Polimeni, J. R., van der Kouwe, A. J. W., Reuter, M., Kober, T., Benner, T., … Wald, L. L. (2014). Quantitative comparison of cortical surface reconstructions from MP2RAGE and multi-echo MPRAGE data at 3 and 7 T. *NeuroImage*, *90*, 60–73. doi:10.1016/j.neuroimage.2013.12.012

Ganter, P., Prince, C., & Esiri, M. M. (1999). Spinal cord axonal loss in multiple sclerosis: a post-mortem study. *Neuropathology and Applied Neurobiology*, *25*(6), 459–467. doi:10.1046/j.1365-2990.1999.00205.x

García-Lorenzo, D., Francis, S., Narayanan, S., Arnold, D. L., & Collins, D. L. (2013). Review of automatic segmentation methods of multiple sclerosis white matter lesions on conventional magnetic resonance imaging. *Medical Image Analysis*, *17*(1), 1–18. doi:10.1016/j.media.2012.09.004

Geurts, J. J. G., & Barkhof, F. (2008). Grey matter pathology in multiple sclerosis. *Lancet Neurology*, *7*(9), 841–851. doi:10.1016/S1474-4422(08)70191-1

Gill, P. E., Murray, W., & Wright, M. H. (1981). *Practical optimization*. San Diego, CA: Academic press.

Gilmore, C. P., Bö, L., Owens, T., Lowe, J., Esiri, M. M., & Evangelou, N. (2006). Spinal cord gray matter demyelination in multiple sclerosis-a novel pattern of residual plaque morphology. *Brain Pathology (Zurich, Switzerland)*, *16*(3), 202–208. doi:10.1111/j.1750-3639.2006.00018.x

Gilmore, C. P., DeLuca, G. C., Bö, L., Owens, T., Lowe, J., Esiri, M. M., & Evangelou, N. (2005). Spinal cord atrophy in multiple sclerosis caused by white matter volume loss. *Archives of Neurology*, *62*(12), 1859–1862. doi:10.1001/archneur.62.12.1859

Gilmore, C. P., DeLuca, G. C., Bö, L., Owens, T., Lowe, J., Esiri, M. M., & Evangelou, N. (2009). Spinal cord neuronal pathology in multiple sclerosis. *Brain Pathology (Zurich, Switzerland)*, *19*(4), 642–649. doi:10.1111/j.1750-3639.2008.00228.x

Glocker, B., Zikic, D., Konukoglu, E., Haynor, D. R., & Criminisi, A. (2013). Vertebrae localization in pathological spine CT via dense classification from sparse annotations. *Medical Image Computing and Computer-Assisted Intervention–MICCAI 2013*, *16*(2), 262–270. doi:10.1007/978-3-642-40763-5_33

Gomez-Anson, B., MacManus, D. G., Parker, G. J. M., Davie, C. A., Barker, G. J., Moseley, I. F., McDonald, W. I., & Miller, D. H. (2000). In vivo 1H-magnetic resonance spectroscopy of the spinal cord in humans. *Neuroradiology*, *42*(7), 515–517. doi:10.1007/s002340000323

Griswold, M. A., Jakob, P. M., Heidemann, R. M., Nittka, M., Jellus, V., Wang, J., … Haase, A. (2002). Generalized autocalibrating partially parallel acquisitions (GRAPPA). *Magnetic Resonance in Medicine*, *47*(6), 1202–1210. doi:10.1002/mrm.10171

Grossman, R. I., Barkhof, F., & Filippi, M. (2000). Assessment of spinal cord damage in MS using MRI. *Journal of the Neurological Sciences*, *172 Suppl*, S36–S39. doi:10.1016/S0022-510X(99)00276-2

Haacke, E. M., Brown, R. W., Thompson, M. R., & Venkatesan, R. (1999). *Magnetic resonance imaging: physical principles and sequence design*. Wiley-Liss New York.

Hartline, D. K., & Colman, D. R. (2007). Rapid conduction and the evolution of giant axons and myelinated fibers. *Current Biology : CB*, *17*(1), R29-35. doi:10.1016/j.cub.2006.11.042

Healy, B. C., Arora, A., Hayden, D. L., Ceccarelli, A., Tauhid, S. S., Neema, M., & Bakshi, R. (2012). Approaches to normalization of spinal cord volume: application to multiple sclerosis. *Journal of Neuroimaging : Official Journal of the American Society of Neuroimaging*, *22*(3), e12–e19. doi:10.1111/j.1552-6569.2011.00629.x

Henning, A., Schär, M., Kollias, S. S., Boesiger, P., & Dydak, U. (2008). Quantitative magnetic resonance spectroscopy in the entire human cervical spinal cord and beyond at 3T. *Magnetic Resonance in Medicine*, *59*(6), 1250–1258. doi:10.1002/mrm.21578

Hickman, S. J., Coulon, O., Parker, G. J. M., Barker, G. J., Stevenson, V. L., Chard, D. T., Arridge, S. R., Thompson, A. J., & Miller, D. H. (2003). Application of a B-spline active surface technique to the measurement of cervical cord volume in multiple sclerosis from three-dimensional MR images. *Journal of Magnetic Resonance Imaging : JMRI*, *18*(3), 368–371. doi:10.1002/jmri.10354

Horsfield, M. A., Sala, S., Neema, M., & Absinta, M. (2010). Rapid semi-automatic segmentation of the spinal cord from magnetic resonance images: application in multiple sclerosis. *Neuroimage*, *50*(2), 446–455. doi:10.1016/j.neuroimage.2009.12.121.Rapid

Inesta, J. M., Sarti, M. A., & Buendia, M. (1995). On the possibility of objective identification of human vertebrae through pattern recognition algorithms. In *Fifth International Conference on Image Processing and its Applications* (pp. 148–152). IET. doi:10.1049/cp:19950638

Ishikawa, M., Matsumoto, M., Fujimura, Y., Chiba, K., & Toyama, Y. (2003). Changes of cervical spinal cord and cervical spinal canal with age in asymptomatic subjects. *Spinal Cord*, *41*(3), 159–163. doi:10.1038/sj.sc.3101375

Jannin, P., Grova, C., & Maurer, C. R. (2006). Model for defining and reporting reference-based validation protocols in medical image processing. *International Journal of Computer Assisted Radiology and Surgery*, *1*(2), 63–73. doi:10.1007/s11548-006-0044-6

Kadoury, S., Labelle, H., & Paragios, N. (2013). Spine segmentation in medical images using manifold embeddings and higher-order MRFs. *Medical Imaging, IEEE Transactions on*, *32*(7), 1227–1238. doi:10.1109/TMI.2013.2244903

Kameyama, T., Hashizume, Y., Ando, T., & Takahashi, A. (1994). Morphometry of the normal cadaveric cervical spinal cord. *Spine*, *19*(18), 2077–2081. doi:10.1097/00007632-199409150-00013

Kameyama, T., Hashizume, Y., Ando, T., Takahashi, A., Yanagi, T., & Mizuno, J. (1995). Spinal cord morphology and pathology in ossification of the posterior longitudinal ligament. *Brain*, *118*(1), 263–278. doi:10.1093/brain/118.1.263

Kameyama, T., Hashizume, Y., & Sobue, G. (1996). Morphologic features of the normal human cadaveric spinal cord. *Spine*, *21*(11), 1285–1290. doi:10.1097/00007632-199606010-00001

Karangelis, G., & Zimeras, S. (2002). An accurate 3d segmentation method of the spinal canal applied to CT data. In *Bildverarbeitung für die Medizin 2002* (pp. 370–373). Springer. doi:10.1007/978-3-642-55983-9_87

Karpova, A., Arun, R., Cadotte, D. W., Davis, A. M., Kulkarni, A. V, O'Higgins, M., & Fehlings, M. G. (2013). Assessment of spinal cord compression by magnetic resonance imaging--can it predict surgical outcomes in degenerative compressive myelopathy? A systematic review. *Spine*, *38*(16), 1409–1421. doi:10.1097/BRS.0b013e31829609a0

Karpova, A., Arun, R., Davis, A. M., Kulkarni, A. V, Mikulis, D. J., Sooyong, C., … Fehlings, M. G. (2013). Reliability of quantitative magnetic resonance imaging methods in the assessment of spinal canal stenosis and cord compression in cervical myelopathy. *Spine*, *38*(3), 245–252. doi:10.1097/BRS.0b013e3182672307

Kato, F., Yukawa, Y., Suda, K., Yamagata, M., & Ueta, T. (2012). Normal morphology, age-related changes and abnormal findings of the cervical spine. Part II: Magnetic resonance imaging of over 1,200 asymptomatic subjects. *European Spine Journal : Official Publication of the European Spine Society, the European Spinal Deformity Society, and the European Section of the Cervical Spine Research Society*, *21*(8), 1499–1507. doi:10.1007/s00586-012-2176-4

Katz, R. (2004). Biomarkers and surrogate markers: an FDA perspective. *NeuroRx*, *1*(2), 189–195. doi:10.1602/neurorx.1.2.189

Kaus, M. R., Pekar, V., Lorenz, C., Truyen, R., Lobregt, S., & Weese, J. (2003). Automated 3-D PDM construction from segmented images using deformable models. *Medical Imaging, IEEE Transactions on*, *22*(8), 1005–1013. doi:10.1109/TMI.2003.815864

Kawahara, J., McIntosh, C., Tam, R., & Hamarneh, G. (2013a). Augmenting Auto-context with Global Geometric Features for Spinal Cord Segmentation. In *Machine Learning in Medical Imaging* (pp. 211–218). Springer. doi:10.1007/978-3-319-02267-3_27

Kawahara, J., McIntosh, C., Tam, R., & Hamarneh, G. (2013b). Globally Optimal Spinal Cord Segmentation Using a Minimal Path in High Dimensions. In *Biomedical Imaging (ISBI), 2013 IEEE 10th International Symposium on* (pp. 848–851). IEEE Computer Society. doi:10.1109/ISBI.2013.6556608

Kayal, N. (2013). *An investigation of grow cut algorithm for segmentation of MRI spinal cord images in normals and patients with SCI*. (Mémoire de maîtrise, Temple University Graduate School, Philadelphia, États-Unis). Accessible par ProQuest Dissertations & Theses. Tiré de http://search.proquest.com/docview/1294266829?accountid=40695

Kearney, H., Miszkiel, K. A., Yiannakas, M. C., Ciccarelli, O., & Miller, D. H. (2013). A pilot MRI study of white and grey matter involvement by multiple sclerosis spinal cord lesions. *Multiple Sclerosis and Related Disorders*, *2*(2), 103–108. doi:10.1016/j.msard.2012.09.005

Kearney, H., Yiannakas, M. C., Abdel-Aziz, K., Wheeler-Kingshott, C. A. M., Altmann, D. R., Ciccarelli, O., & Miller, D. H. (2014). Improved MRI quantification of spinal cord atrophy in multiple sclerosis. *Journal of Magnetic Resonance Imaging*, *39*(3), 617–623. doi:10.1002/jmri.24194

Keihaninejad, S., Heckemann, R. a, Fagiolo, G., Symms, M. R., Hajnal, J. V, & Hammers, A. (2010). A robust method to estimate the intracranial volume across MRI field strengths (1.5T and 3T). *NeuroImage*, *50*(4), 1427–1437. doi:10.1016/j.neuroimage.2010.01.064

Kendi, A., Tan, F., Kendi, M., Huvaj, S., & Tellioğlu, S. (2004). MR spectroscopy of cervical spinal cord in patients with multiple sclerosis. *Neuroradiology*, *46*(9), 764–769. doi:10.1007/s00234-004-1231-1

Khademi, A., Venetsanopoulos, A., & Moody, A. R. (2014). Generalized method for partial volume estimation and tissue segmentation in cerebral magnetic resonance images. *Journal of Medical Imaging*, *1*(1), 014002. doi:10.1117/1.JMI.1.1.014002

Kidd, D., Thorpe, J. W., Thompson, A. J., Kendall, B. E., Moseley, I. F., MacManus, D. G., McDonald, W. I., & Miller, D. H. (1993). Spinal cord MRI using multi-array coils and fast spin echo. II. Findings in multiple sclerosis. *Neurology*, *43*(12), 2632263–7. doi:10.1212/WNL.43.12.2632

Kim, Y., & Kim, D. (2009). A fully automatic vertebra segmentation method using 3D deformable fences. *Computerized Medical Imaging and Graphics*, *33*(5), 343–352. doi:10.1016/j.compmedimag.2009.02.006

Klein, J. P., Arora, A., Neema, M., Healy, B. C., Tauhid, S., Goldberg-Zimring, D., Chavarro-Nieto, C., Stankiewicz, J. M., Cohen, A. B., Buckle, G. J., Houtchens, M. K., Ciccarelli, A., Dell'Oglio, E., Guttmann, C. R. G., Alsop, D. C., Hackney, D., B., & Bakshi, R. (2011). A 3T MR imaging investigation of the topography of whole spinal cord atrophy in multiple sclerosis. *AJNR. American Journal of Neuroradiology*, *32*(6), 1138–1142. doi:10.3174/ajnr.A2459

Klinder, T., Ostermann, J., Ehm, M., Franz, A., Kneser, R., & Lorenz, C. (2009). Automated model-based vertebra detection, identification, and segmentation in CT images. *Medical Image Analysis*, *13*(3), 471–82. doi:10.1016/j.media.2009.02.004

Klinder, T., Wolz, R., Lorenz, C., Franz, A., & Ostermann, J. (2008). Spine segmentation using articulated shape models. In *Medical Image Computing and Computer-Assisted Intervention–MICCAI 2008* (Vol. 11, pp. 227–234). doi:10.1007/978-3-540-85988-8_28

Ko, H., Park, J., Shin, Y., & Baek, S. (2004). Gross quantitative measurements of spinal cord segments in human. *Spinal Cord*, *1*, 35–40. doi:10.1038/sj.sc.3101538

Weishaupt, D., Froehlich, J. M., Nanz, D., Köchli, V. D., Pruessmann, K. P., & Marincek, B. (2006). *How does MRI work?: an introduction to the physics and function of magnetic resonance imaging.* Springer.

Koh, J., Chaudhary, V., Jeon, E. K., & Dhillon, G. (2014). Automatic spinal canal detection in lumbar MR images in the sagittal view using dynamic programming. In *Computerized Medical Imaging and Graphics*. Elsevier Ltd. doi:10.1016/j.compmedimag.2014.06.003

Koh, J., Kim, T., Chaudhary, V., & Dhillon, G. (2010). Automatic segmentation of the spinal cord and the dural sac in lumbar MR images using gradient vector flow field. In *Engineering in Medicine and Biology Society (EMBC), 2010 Annual International Conference of the IEEE* (pp. 3117–3120). doi:10.1109/IEMBS.2010.5626097

Koh, J., Scott, P. D., Chaudhary, V., & Dhillon, G. (2011a). An automatic segmentation method of the spinal canal from clinical MR images based on an attention model and an active contour model. In *Biomedical Imaging: From Nano to Macro, 2011 IEEE International Symposium on* (pp. 1467–1471). doi:10.1109/ISBI.2011.5872677

Koh, J., Scott, P. D., Chaudhary, V., & Dhillon, G. (2011b). An automatic segmentation method of the spinal canal from clinical MR images based on an attention model and an active contour model. In *Biomedical Imaging: From Nano to Macro, 2011 IEEE International Symposium on* (pp. 1467–1471). IEEE. doi:10.1109/ISBI.2011.5872677

Kurtzke, J. F. (1983). Rating neurologic impairment in multiple sclerosis: An expanded disability status scale (EDSS). *Neurology*, *33*(11), 1444–1444. doi:10.1212/WNL.33.11.1444

Leary, S., Parker, G., & Stevenson, V. (1999). Reproducibility of magnetic resonance imaging measurements of spinal cord atrophy: the role of quality assurance. *Magnetic Resonance Imaging*, *17*(5), 773–776. doi:10.1016/S0730-725X(99)00005-3

Lin, X., Ld, B., & Cs, C. (2003). The relationship of brain and cervical cord volume to disability in clinical subtypes of multiple sclerosis : a three-dimensional MRI study. *Acta Neurologica Scandinavica*, *108*(6), 401–406. doi:10.1046/j.1600-0404.2003.00160.x

Lin, X., Tench, C. R., Evangelou, N., Jaspan, T., & Constantinescu, C. S. (2004). Measurement of Spinal Cord Atrophy in Multiple Sclerosis. *Journal of Neuroimaging*, *14*(3 Suppl), 20S–26S. doi:10.1111/j.1552-6569.2004.tb00275.x

Liptak, Z., Berger, a M., Sampat, M. P., Charil, A., Felsovalyi, O., Healy, B. C., … Guttmann, C. R. G. (2008). Medulla oblongata volume: a biomarker of spinal cord damage and disability in multiple sclerosis. *AJNR. American Journal of Neuroradiology*, *29*(8), 1465–1470. doi:10.3174/ajnr.A1162

Liu, C., Edwards, S., Gong, Q., Roberts, N., & Blumhardt, L. D. (1999). Three dimensional MRI estimates of brain and spinal cord atrophy in multiple sclerosis. *Journal of Neurology, Neurosurgery, and Psychiatry*, *66*(3), 323–330. doi:10.1136/jnnp.66.3.323

Liu, W., Nair, G., Vuolo, L., & Bakshi, A. (2014). In-Vivo imaging of spinal cord atrophy in neuroinflammatory diseases. *Annals of Neurology*, 1–27. doi:10.1002/ana.24213

Losseff, N. A., Webb, S. L., O'Riordan, J. I., Page, R., Wang, L., Barker, G. J., Tofts, P. S., McDonald, W. I., Miller, D. H., & Thompson, A. J. (1996). Spinal cord atrophy and disability in multiple sclerosis. A new reproducible and sensitive MRI method with potential to monitor disease progression. *Brain*, *119*(3), 701–708. doi:10.1093/brain/119.3.701

Lundell, H., Barthelemy, D., Skimminge, A., Dyrby, T. B., Biering-Sørensen, F., & Nielsen, J. B. (2011). Independent spinal cord atrophy measures correlate to motor and sensory deficits in individuals with spinal cord injury. *Spinal Cord*, *49*(1), 70–75. doi:10.1038/sc.2010.87

Lycklama à Nijeholt, G. J., Castelijns, J. A., Lazeron, R. H., van Waesberghe, J. H., Polman, C. H., Uitdehaag, B. M., & Barkhof, F. (2000). Magnetization transfer ratio of the spinal cord in multiple sclerosis: relationship to atrophy and neurologic disability. *Journal of Neuroimaging*, *10*(2), 67–72.

Lycklama à Nijeholt, G. J., Castelijns, J. A., Weerts, J., Ader, H., van Waesberghe, J. H., Polman, C., & Barkhof, F. (1998). Sagittal MR of multiple sclerosis in the spinal cord: fast versus conventional spin-echo imaging. *American Journal of Neuroradiology*, *19*(2), 355–360.

Lycklama à Nijeholt, G. J., van Walderveen, M. A., Castelijns, J. A., van Waesberghe, J. H., Polman, C., Scheltens, P., Rosier, P. F., Jongen, P. J., & Barkhof, F. (1998). Brain and spinal cord abnormalities in multiple sclerosis. Correlation between MRI parameters, clinical subtypes and symptoms. *Brain*, *121*(4), 687–697. doi:10.1093/brain/121.4.687

Lycklama à Nijeholt, G. J., Thompson, A., & Filippi, M. (2003). Spinal-cord MRI in multiple sclerosis. *The Lancet Neurology*, *2*(9), 555–562.

Manjón, J. V., Coupé, P., Martí-Bonmatí, L., Collins, D. L., & Robles, M. (2010). Adaptive non-local means denoising of MR images with spatially varying noise levels. *Journal of Magnetic Resonance Imaging*, *31*(1), 192-203. doi:10.1002/jmri.22003

Mann, R. S., Constantinescu, C. S., & Tench, C. R. (2007). Upper cervical spinal cord cross-sectional area in relapsing remitting multiple sclerosis: application of a new technique for measuring cross-sectional area on magnetic resonance images. *Journal of Magnetic Resonance Imaging*, *26*(1), 61-65. doi:10.1002/jmri.20959

Marliani, A. F., Clementi, V., Albini-Riccioli, L., Agati, R., & Leonardi, M. (2007). Quantitative proton magnetic resonance spectroscopy of the human cervical spinal cord at 3 tesla. *Magnetic Resonance in Medicine*, *57*(1), 160–163. doi:10.1002/mrm.21113

Mathias, J. M., Tofts, P. S., & Losseff, N. a. (1999). Texture analysis of spinal cord pathology in multiple sclerosis. *Magnetic Resonance in Medicine*, *42*(5), 929–935. doi:10.1002/(SICI)1522-2594(199911)42:5%3C929::AID-MRM13%3E3.3.CO;2-U

McDonald, W. I., Compston, A., Edan, G., Goodkin, D., Hartung, H. P., Lublin, F. D., McFarland, H. F., Paty, D. W., Polman, C. H., Reingold, S. C., Sandberg-Wollheim, M.,Sibley, W., Thompson, A., van den Noort, S., Weinshenker, B. Y., & Wolinsky, J. S. (2001). Recommended diagnostic criteria for multiple sclerosis: guidelines from the International Panel on the diagnosis of multiple sclerosis. *Annals of Neurology*, *50*(1), 121–127. doi:10.1002/ana.1032

McInerney, T., & Terzopoulos, D. (1996). Deformable models in medical image analysis: a survey. *Medical Image Analysis*, *1*(2), 91–108. doi:10.1016/S1361-8415(96)80007-7

McInerney, T., & Terzopoulos, D. (2008). Deformable models. In *Handbook of Medical Image Processing and Analysis* (pp. 145–166).

McIntosh, C., & Hamarneh, G. (2006). Spinal crawlers: deformable organisms for spinal cord segmentation and analysis. In *Medical Image Computing and Computer-Assisted Intervention–MICCAI 2006* (Vol. 9, pp. 808–815). Springer Berlin Heidelberg. doi:10.1007/11866565_99

McIntosh, C., Hamarneh, G., Toom, M., & Tam, R. C. (2011). Spinal Cord Segmentation for Volume Estimation in Healthy and Multiple Sclerosis Subjects Using Crawlers and Minimal Paths. In *Healthcare Informatics, Imaging and Systems Biology (HISB), 2011 First IEEE International Conference on* (pp. 25–31). IEEE. doi:10.1109/HISB.2011.42

McNab, J. a, Edlow, B. L., Witzel, T., Huang, S. Y., Bhat, H., Heberlein, K., Feiweier, T., Liu, K., Keil, B., Cohen-Adad, J., Tisdall, M. D., Folkerth, R. D., Kinney, H. C., & Wald, L. L. (2013). The Human Connectome Project and beyond: initial applications of 300 mT/m gradients. *NeuroImage*, *80*, 234–245. doi:10.1016/j.neuroimage.2013.05.074

Miller, D. H., Barkhof, F., Frank, J. a, Parker, G. J. M., & Thompson, A. J. (2002). Measurement of atrophy in multiple sclerosis: pathological basis, methodological aspects and clinical relevance. *Brain*, *125*(8), 1676–1695. doi:10.1093/brain/awf177

Moffett, J. R., Ross, B., Arun, P., Madhavarao, C. N., & Namboodiri, A. M. A. (2007). N-Acetylaspartate in the CNS: From neurodiagnostics to neurobiology. *Progress in Neurobiology*, *81*(2), 89–131. doi:10.1016/j.pneurobio.2006.12.003

Mühlau, M., Engl, C., Boucard, C. C., Schmidt, P., Biberacher, V., Görsch, I., Sorg, C., Wohlschläger, A., Zimmer, C., Hemmer, B., & Weindl, A. (2014). Spinal cord atrophy in early Huntington's disease. *Annals of Clinical and Translational Neurology*, *1*(4), 302–306. doi:10.1002/acn3.52

Mukherjee, D. P., Cheng, I., Ray, N., Mushahwar, V., Lebel, M., & Basu, A. (2010). Automatic segmentation of spinal cord MRI using symmetric boundary tracing. *IEEE Transactions on Information Technology in Biomedicine: A Publication of the IEEE Engineering in Medicine and Biology Society*, *14*(5), 1275–1278. doi:10.1109/TITB.2010.2052060

Newsome, S. D., Wang, J. I., Kang, J. Y., Calabresi, P. a, & Zackowski, K. M. (2011). Quantitative measures detect sensory and motor impairments in multiple sclerosis. *Journal of the Neurological Sciences*, *305*(1-2), 103–111. doi:10.1016/j.jns.2011.03.003

Nyúl, L. G., Kanyó, J., Máté, E., Makay, G., Balogh, E., Fidrich, M., & Kuba, A. (2005). Method for Automatically Segmenting the Spinal Cord and Canal from 3D CT Images. In W.

Gagalowicz, André and Philips (Ed.), *Computer Analysis of Images and Patterns* (Vol. 3691, pp. 456–463). Springer Berlin Heidelberg. doi:10.1007/11556121_56

Oh, J., Seigo, M., Saidha, S., Sotirchos, E., Zackowski, K., Chen, M., Prince, J., Diener-West, M., Calabresi, P. A., & Reich, D. S. (2014). Spinal Cord Normalization in Multiple Sclerosis. *Journal of Neuroimaging*, 5–7. doi:10.1111/jon.12097

Okada, Y., Ikata, T., Katoh, S., & Yamada, H. (1994). Morphologic Analysis of the Cervical Spinal Cord, Durai Tube, and Spinal Canal by Magnetic Resonance Imaging in Normal Adults and Patients with Cervical Spondylotic Myelopathy. *Spine*, *19*(20), 2331–2335. doi:10.1097/00007632-199410150-00014

Osher, S., & Sethian, J. a. (1988). Fronts propagating with curvature-dependent speed: Algorithms based on Hamilton-Jacobi formulations. *Journal of Computational Physics*, *79*(1), 12–49. doi:10.1016/0021-9991(88)90002-2

Peng, Z., Zhong, J., Wee, W., & Lee, J.-H. (2005). Automated Vertebra Detection and Segmentation from the Whole Spine MR Images. In *Engineering in Medicine and Biology Society, 2005. IEEE-EMBS 2005. 27th Annual International Conference of the* (Vol. 3, pp. 2527–2530). doi:10.1109/IEMBS.2005.1616983

Pezold, S., Amann, M., Weier, K., Fundana, K., Radue, E. W., Sprenger, T., & Cattin, P. C. (2013). A semi-automatic method for the quantification of spinal cord atrophy. In *Proceedings of MICCAI 2013: Computational Spine Imaging*. doi:10.1007/978-3-319-07269-2_13

Pierre-Jerome, C., Arslan, A., & Bekkelund, S. I. (2000). MRI of the spine and spinal cord: imaging techniques, normal anatomy, artifacts, and pitfalls. *Journal of Manipulative and Physiological Therapeutics*, *23*(7), 470–475. doi:10.1067/mmt.2000.108819

Popovic, A., Fuente, M., Engelhardt, M., & Radermacher, K. (2007). Statistical validation metric for accuracy assessment in medical image segmentation. *International Journal of Computer Assisted Radiology and Surgery*, *2*(3-4), 169–181. doi:10.1007/s11548-007-0125-1

Pruessmann, K. P., Weiger, M., Scheidegger, M. B., & Boesiger, P. (1999). SENSE: sensitivity encoding for fast MRI. *Magnetic Resonance in Medicine*, *42*(5), 952–962. doi:10.1002/(SICI)1522-2594(199911)42:5%3C952::AID-MRM16%3E3.3.CO;2-J

Raj, D., Anderson, A., & Gore, J. (2001). Respiratory effects in human functional magnetic resonance imaging due to bulk susceptibility changes. *Physics in Medicine and Biology*, *46*(12), 3331. doi:10.1088/0031-9155/46/12/318

Rangayyan, R. M., Deglint, H. J., & Boag, G. S. (2006). Method for the automatic detection and segmentation of the spinal canal in computed tomographic images. *Journal of Electronic Imaging*, *15*(3), 033007–033009. doi:10.1117/1.2234770

Rashid, W., Davies, G. R., Chard, D. T., Griffin, C. M., Altmann, D. R., Gordon, R., Kapoor, R., Thompson, A. J., & Miller, D. H. (2006). Upper cervical cord area in early relapsing-remitting multiple sclerosis: cross-sectional study of factors influencing cord size. *Journal of Magnetic Resonance Imaging : JMRI*, *23*(4), 473–476. doi:10.1002/jmri.20545

Rocca, M. A., Horsfield, M. A., Sala, S., Copetti, M., Valsasina, P., Mesaros, S., Martinelli, V., Caputo, D., Stosic-Opincal, T., Drulovic, J., Comi, G., & Filippi, M. (2011). A multicenter assessment of cervical cord atrophy among MS clinical phenotypes. *Neurology*, *76*(24), 2096–2102. doi:10.1212/WNL.0b013e31821f46b8

Rossignol, S., Dubuc, R., & Gossard, J. (2006). Dynamic sensorimotor interactions in locomotion. *Physiological Reviews*, *86*(1), 89–154. doi:10.1152/physrev.00028.2005.

Seifert, S., Wachter, I., Schmelzle, G., & Dillmann, R. (2009). A knowledge-based approach to soft tissue reconstruction of the cervical spine. *Medical Imaging, IEEE Transactions on*, *28*(4), 494–507. doi:10.1109/TMI.2008.2004659

Sethian, J. (1999). *Level set methods and fast marching methods: evolving interfaces in computational geometry, fluid mechanics, computer vision, and materials science* (Vol. 3). Cambridge university press.

Sharpe, M., & Brock, K. K. (2008). Quality assurance of serial 3D image registration, fusion, and segmentation. *International Journal of Radiation Oncology, Biology, Physics*, *71*(1 Suppl), S33–S37. doi:10.1016/j.ijrobp.2007.06.087

Sherman, J., Nassaux, P., & Citrin, C. (1990). Measurements of the normal cervical spinal cord on MR imaging. *American Journal of Neuroradiology*, *11*(2), 369–372. Tiré de http://www.ajnr.org/content/11/2/369.short

Shroeder, W., Martin, K., & Lorensen, B. (2006). *The visualization toolkit*. (Kitware, Ed.)*Prentice Hall, Englewood Cliffs, NJ* (4th ed., p. 528).

Sled, J. G., Zijdenbos, a P., & Evans, a C. (1998). A nonparametric method for automatic correction of intensity nonuniformity in MRI data. *IEEE Transactions on Medical Imaging*, *17*(1), 87–97. doi:10.1109/42.668698

Smith, S. a, Edden, R. a E., Farrell, J. a D., Barker, P. B., & Van Zijl, P. C. M. (2008). Measurement of T1 and T2 in the cervical spinal cord at 3 tesla. *Magnetic Resonance in Medicine*, *60*(1), 213–219. doi:10.1002/mrm.21596

Song, F., Huan, Y., Yin, H., Ge, Y., Wei, G., Chang, Y., & Zhao, H. (2008). Normalized upper cervical spinal cord atrophy in multiple sclerosis. *Journal of Neuroimaging*, *18*(3), 320–7. doi:10.1111/j.1552-6569.2007.00222.x

Sonkova, P., Evangelou, I. E., Gallo, A., Cantor, F. K., Ohayon, J., McFarland, H. F., & Bagnato, F. (2008). Semi-automatic segmentation and modeling of the cervical spinal cord for volume

quantification in multiple sclerosis patients from magnetic resonance images. In *Medical Imaging* (p. 69144I–69144I). International Society for Optics and Photonics. doi:10.1117/12.773055

Standring, S. (2008). *Gray's Anatomy: The Anatomical Basis of Clinical Practice* (40ème Édition). Elsevier Health Sciences UK.

Stern, D., Likar, B., Pernus, F., & Vrtovec, T. (2010). Automated detection of spinal centrelines, vertebral bodies and intervertebral discs in CT and MR images of lumbar spine. *Physics in Medicine and Biology*, *55*(1), 247–264. doi:10.1088/0031-9155/55/1/015

Stern, D., Likar, B., Pernuš, F., & Vrtovec, T. (2011). Parametric modelling and segmentation of vertebral bodies in 3D CT and MR spine images. *Physics in Medicine and Biology*, *56*(23), 7505–7522. doi:10.1088/0031-9155/56/23/011

Stevenson, V. L., Leary, S. M., Losseff, N. A., Parker, G. J. M., Barker, G. J., Husmani, Y., Miller, D.H., & Thompson, A. J. (1998). Spinal cord atrophy and disability in MS: A longitudinal study. *Neurology*, *51*(1), 234–238. doi:10.1212/WNL.51.1.234

Stroman, P. W., Wheeler-Kingshott, C. A. M., Bacon, M., Schwab, J. M., Bosma, R., Brooks, J., Cadotte, D., Carlstedt, T., Ciccarelli, O., Cohen-Adad, J., Curt, A., Evangelou, N., Fehlings, M. G., Filippi, M., Kelley, B. J., Kollias, S., Mackay, A., Porro, C. A., Smith, S., Strittmatter, S. M., Summers, P., & Tracey, I. (2014). The current state-of-the-art of spinal cord imaging: methods. *NeuroImage*, *84*, 1070–1081. doi:10.1016/j.neuroimage.2013.04.124

Suri, J. S., & Farag, A. A. (2007). *Deformable models: biomedical and clinical applications*. *The visual computer*. Springer.

Tartaglino, L. M., Croul, S. E., Flanders, A. E., Sweeney, J. D., Schwartzman, R. J., Liem, M., & Amer, A. (1996). Idiopathic acute transverse myelitis: MR imaging findings. *Radiology*, *201*(3), 661–669. doi:10.1148/radiology.201.3.8939212

Taso, M., Le Troter, A., Sdika, M., Ranjeva, J.-P., Guye, M., Bernard, M., & Callot, V. (2014). Construction of an in vivo human spinal cord atlas based on high-resolution MR images at cervical and thoracic levels: preliminary results. *Magma (New York, N.Y.)*, *27*(3), 257–267. doi:10.1007/s10334-013-0403-6

Tench, C. R., Morgan, P. S., & Constantinescu, C. S. (2005). Measurement of Cervical Spinal Cord Cross- Sectional Area by MRI Using Edge Detection and Partial Volume Correction. *Journal of Magnetic Resonance Imaging*, *21*(3), 197–203. doi:10.1002/jmri.20253

Tench, C. R., Morgan, P. S., Jaspan, T., Auer, D. P., & Constantinescu, C. S. (2005). Spinal cord imaging in multiple sclerosis. *Journal of Neuroimaging*, *15*(4 Suppl), 94S–102S. doi:10.1177/1051228405283292

Terzopoulos, D., & Fleischer, K. (1988). Deformable models. *The Visual Computer*, *4*(6), 306–331. doi:10.1007/BF01908877

Terzopoulos, D., Platt, J., Barr, A., & Fleischer, K. (1987). Elastically deformable models. *ACM Siggraph Computer Graphics*, *21*(4), 205–214. doi:10.1145/37401.37427

Thévenaz, P., & Unser, M. (2000). Optimization of mutual information for multiresolution image registration. *Image Processing, IEEE Transactions on*, *9*(12), 2083–2099. doi:10.1109/83.887976

Thielen, K. R., & Miller, G. M. (1996). Multiple sclerosis of the spinal cord: magnetic resonance appearance. *Journal of Computer Assisted Tomography*, *20*(3), 434–438. doi:10.1097/00004728-199605000-00022

Thompson, P., & Toga, A. W. (1996). A surface-based technique for warping three-dimensional images of the brain. *Medical Imaging, IEEE Transactions on*, *15*(4), 402–417. doi:10.1109/42.511745

Thorpe, J. W., Kidd, D., Kendall, B. E., Tofts, P. S., Barker, G. J., Thompson, A. J., MacManus, D. G., McDonald, W. I., & Miller, D. H. (1993). Spinal cord MRI using multi-array coils and fast spin echo. I. Technical aspects and findings in healthy adults. *Neurology*, *43*(12), 2625–2631. doi:10.1212/WNL.43.12.2625

Tristán-Vega, A., García-Pérez, V., Aja-Fernández, S., & Westin, C.-F. (2012). Efficient and robust nonlocal means denoising of MR data based on salient features matching. *Computer Methods and Programs in Biomedicine*, *105*(2), 131–144. doi:10.1016/j.cmpb.2011.07.014

Tustison, N. J., Avants, B. B., Cook, P. a, Zheng, Y., Egan, A., Yushkevich, P. a, & Gee, J. C. (2010). N4ITK: improved N3 bias correction. *IEEE Transactions on Medical Imaging*, *29*(6), 1310–1320. doi:10.1109/TMI.2010.2046908

Udupa, J. K., Leblanc, V. R., Zhuge, Y., Imielinska, C., Schmidt, H., Currie, L. M., Hirsch, B. E., & Woodburn, J. (2006). A framework for evaluating image segmentation algorithms. *Computerized Medical Imaging and Graphics*, *30*(2), 75–87. doi:10.1016/j.compmedimag.2005.12.001

Ullmann, E., Thong, W., Pelletier-Paquette, J.-F., & Cohen-Adad, J. (2014). Automatic labeling of vertebral levels using a robust template-based approach. (*sous presse*)

Vaithianathar, L., Tench, C. R., Morgan, P. S., & Constantinescu, C. S. (2003). Magnetic resonance imaging of the cervical spinal cord in multiple sclerosis--a quantitative T1 relaxation time mapping approach. *Journal of Neurology*, *250*(3), 307–315. doi:10.1007/s00415-003-1001-8

Valsasina, P., Horsfield, M. a, Rocca, M. a, Absinta, M., Comi, G., & Filippi, M. (2012). Spatial normalization and regional assessment of cord atrophy: voxel-based analysis of cervical

cord 3D T1-weighted images. *AJNR. American Journal of Neuroradiology*, *33*(11), 2195–2200. doi:10.3174/ajnr.A3139

Van der Kouwe, A., Benner, T., Salat, D., & Fischl, B. (2008). Brain morphometry with multiecho MPRAGE. *Neuroimage*, *40*(2), 559–569. doi:10.1016/j.neuroimage.2007.12.025

Van Uitert, R., Bitter, I., & Butman, J. A. (2005). Semi-automatic spinal cord segmentation and quantification. *International Congress Series*, *1281*, 224–229. doi:10.1016/j.ics.2005.03.181

Warfield, S. K., Zou, K. H., & Wells, W. M. (2004). Simultaneous truth and performance level estimation (STAPLE): an algorithm for the validation of image segmentation. *IEEE Transactions on Medical Imaging*, *23*(7), 903–921. doi:10.1109/TMI.2004.828354

Watts, J., Box, G. A., Galvin, A., Van Tonder, F., Trost, N., & Sutherland, T. (2014). Magnetic resonance imaging of intramedullary spinal cord lesions: A pictorial review. *Journal of Medical Imaging and Radiation Oncology*, 1–13. doi:10.1111/1754-9485.12202

Weier, K., Pezold, S., Andelova, M., Amann, M., Magon, S., Naegelin, Y., Radue, E. W., Stippich, C., Gass, A., Kappos, L., Cattin, Ph., & Sprenger, T. (2013). Both spinal cord volume and spinal cord lesions impact physical disability in multiple sclerosis. *Multiple Sclerosis Journal*, *19 (Suppl.)*.

Wheeler-Kingshott, C. A., Stroman, P. W., Schwab, J. M., Bacon, M., Bosma, R., Brooks, J., Cadotte, D. W., Carlstedt, T., Ciccarelli, O., Cohen-Adad, J., Curt, A., Evangelou, N., Fehlings, M. G., Filippi, M., Kelley, B. J., Kollias, S., Mackay, A., Porro, C. A., Smith, S., Strittmatter, S. M., Summers, P., Thompson, A. J., & Tracey, I. (2013). The current state-of-the-art of spinal cord imaging: Applications. *NeuroImage*, *84*, 1082–93. doi:10.1016/j.neuroimage.2013.07.014

Wheeler-Kingshott, C. A. M., Hickman, S. J., Parker, G. J. M., Ciccarelli, O., Symms, M. R., Miller, D. H., & Barker, G. J. (2002). Investigating Cervical Spinal Cord Structure Using< i> Axial</i> Diffusion Tensor Imaging. *Neuroimage*, *16*(1), 93–102. doi:10.1006/nimg.2001.1022

Wilm, B. J., Svensson, J., Henning, A., Pruessmann, K. P., Boesiger, P., & Kollias, S. S. (2007). Reduced field-of-view MRI using outer volume suppression for spinal cord diffusion imaging. *Magnetic Resonance in Medicine*, *57*(3), 625–630. doi:10.1002/mrm.21167

Xu, C., Pham, D., & Prince, J. (2000). Image segmentation using deformable models. *Handbook of Medical Imaging 2*, pp. 129–174.

Xu, C., & Prince, J. L. (1998). Snakes, shapes, and gradient vector flow. *IEEE Transactions on Image Processing*, *7*(3), 3593–69. doi:10.1109/83.661186

Yanase, M., Matsuyama, Y., Hirose, K., Takagi, H., Yamada, M., Iwata, H., & Ishiguro, N. (2006). Measurement of the cervical spinal cord volume on MRI. *Journal of Spinal Disorders & Techniques*, *19*(2), 125–129. doi:10.1097/01.bsd.0000181294.67212.79

Yen, C., Su, H., Lai, S., Liu, K., & Lee, R. (2013). 3D Spinal Cord and Nerves Segmentation from STIR-MRI. *Advances in Intelligent Systems and Applications*, *21*, 383–392. doi:10.1007/978-3-642-35473-1

Yen, C., Su, H.-R., & Lai, S.-H. (2013). Reconstruction of 3D Vertebrae and Spinal Cord Models from CT and STIR-MRI Images. *Pattern Recognition (ACPR), 2013 2nd IAPR Asian Conference on*, 150–154. doi:10.1109/ACPR.2013.32

Yiannakas, M. C., Kearney, H., Samson, R. S., Chard, D. T., Ciccarelli, O., Miller, D. H., & Wheeler-Kingshott, C. aA.M. (2012). Feasibility of grey matter and white matter segmentation of the upper cervical cord in vivo: a pilot study with application to magnetisation transfer measurements. *NeuroImage*, *63*(3), 1054–1059. doi:10.1016/j.neuroimage.2012.07.048

Yoo, T. S., Ackerman, M. J., Lorensen, W. E., Schroeder, W., Chalana, V., Aylward, S., Metaxas, D., & Whitaker, R. (2002). Engineering and algorithm design for an image processing API: a technical report on ITK - the Insight Toolkit. In J. Westwood (Ed.), *Studies in health technology and informatics* (pp. 586–592). IOS Press Amsterdam.

Yushkevich, P. A., Piven, J., Hazlett, H. C., Smith, R. G., Ho, S., Gee, J. C., & Gerig, G. (2006). User-guided 3D active contour segmentation of anatomical structures: significantly improved efficiency and reliability. *Neuroimage*, *31*(3), 1116–1128. doi:10.1016/j.neuroimage.2006.01.015

Zhang, H., Schneider, T., Wheeler-Kingshott, C. a, & Alexander, D. C. (2012). NODDI: practical in vivo neurite orientation dispersion and density imaging of the human brain. *NeuroImage*, *61*(4), 1000–1016. doi:10.1016/j.neuroimage.2012.03.072

Zhang, Y. (1996). A survey on evaluation methods for image segmentation. *Pattern Recognition*, *29*(8), 1335–1346. doi:10.1016/0031-3203(95)00169-7

Zhang, Y. J. (2001). A review of recent evaluation methods for image segmentation. In *Signal Processing and its Applications, Sixth International, Symposium on* (Vol. 1, pp. 148–151). Ieee. doi:10.1109/ISSPA.2001.949797

Zhou, C., Chan, H.-P., Dong, Q., He, B., Wei, J., Hadjiiski, L. M., & Couriel, D. (2014). Automated identification of spinal cord and vertebras on sagittal MRI. In S. Aylward & L. M. Hadjiiski (Eds.), *SPIE Medical Imaging. International Society for Optics and Photonics* (Vol. 9035, p. 903515). doi:10.1117/12.2043500

Zivadinov, R., Banas, a C., Yella, V., Abdelrahman, N., Weinstock-Guttman, B., & Dwyer, M. G. (2008). Comparison of three different methods for measurement of cervical cord atrophy

in multiple sclerosis. *American Journal of Neuroradiology*, *29*(2), 319–325. doi:10.3174/ajnr.A0813

Zou, K. H., Warfield, S. K., Bharatha, A., Tempany, C. M. C., Kaus, M. R., Haker, S. J., Wells, W. M., Jolesz, F. A., & Kikinis, R. (2004). Statistical validation of image segmentation quality based on a spatial overlap index 1: scientific reports. *Academic Radiology*, *11*(2), 178–189. doi:10.1016/S1076-6332(03)00671-8